SZPICZAK MNOGI

przypadki kliniczne

Tom III

978-83-932189-1-2_szpiczak_mnogi_t3_srodek.indd wsti 2012-08-04 12:39:52

SZPICZAK MNOGI
przypadki kliniczne

Tom III

pod redakcją
A. Jurczyszyna i A.B. Skotnickiego

978-83-932189-1-2_szpiczak_mnogi_t3_srodek.indd wstiii 2012-08-04 12:39:55

Autorzy:
Aleksandra Butrym, Grzegorz Charliński, Jacek Czepiel, Maciej Rafał Czerniuk,
Dorota Dawidowska, Anna Dmoszyńska, Olga Dobrzyńska, Szymon Dragan, Ryszard Drożdż,
Marek Dudziński, Dominik Dytfeld, Szymon Fornagiel, Joanna Góra-Tybor, Grzegorz Helbig,
Jadwiga Hołojda, Krzysztof Jamroziak, Wiesław Wiktor Jędrzejczak, Artur Jurczyszyn,
Maciej Kaźmierczak, Mieczysław Komarnicki, Sławomira Kyrcz-Krzemień, Janusz Lange,
Wojciech Legieć, Tomasz Mach, Grzegorz Mazur, Iwona Niemiec, Maria Podolak-Dawidziak,
Katarzyna Pudełek, Jacek Pudełek, Sylwia Robak, Mariola Sędzimirska, Aleksander B. Skotnicki,
Jolanta Starzak-Gwóźdź, Ewa Stefanko, Alina Świderska, Elżbieta Wiater, Ada Witenberg,
Teresa Wolska-Smoleń, Dariusz Woszczyk, Tomasz Wróbel, Anna Ząbek-Adamska

Redakcja naukowa
dr med. Artur Jurczyszyn, prof. dr hab. med. Aleksander B. Skotnicki

Opracowanie redakcyjne i DTP
Pracownia Edytorska Od A do Z (oda-doz.com.pl)

Redakcja
Katarzyna Kolowca-Chmura

Korekta
Ewa Cebo, Dariusz Godoś

DTP i opracowanie graficzne okładki
Stefan Łaskawiec

Projekt okładki
Tymon Wodnicki

© Copyright by Fundacja Centrum Leczenia Szpiczaka, Kraków 2012
All rights reserved.

Informacje zawarte w niniejszej książce są kierowane do lekarzy. Autorzy i wydawca dołożyli wszelkich starań, aby dane dotyczące produktów leczniczych i metod terapii były zgodne z zarejestrowanymi wskazaniami, zaleceniami w zakresie dawkowania i środkami ostrożności. Ze względu na stały postęp badań prosimy czytelników, aby przed zastosowaniem produktu leczniczego zapoznali się z pełną informacją o leku udostępnioną przez producenta.

Wydanie I, Kraków 2012

ISBN 978-83-932189-1-2

FUNDACJA CENTRUM LECZENIA SZPICZAKA
ul. Ignacego Łukasiewicza 1, 31-429 Kraków
tel. +48 601 539 077
fundacja@szpiczak.org
www.szpiczak.org

Druk i oprawa: Drukarnia Skleniarz
Fundacja składa Drukarni Skleniarz podziękowania za pomoc przy druku książki.

AUTORZY MONOGRAFII

Dr med. Aleksandra Butrym
Katedra i Klinika Hematologii, Nowotworów Krwi i Transplantacji Szpiku Akademii Medycznej we Wrocławiu

Dr med. Grzegorz Charliński
Katedra i Klinika Hematologii, Onkologii i Chorób Wewnętrznych Warszawskiego Uniwersytetu Medycznego

Dr med. Jacek Czepiel
Klinika Chorób Zakaźnych Katedry Gastroenterologii, Hepatologii i Chorób Zakaźnych Collegium Medicum Uniwersytetu Jagiellońskiego w Krakowie

Dr med. Maciej Rafał Czerniuk
Zakład Chorób Błony Śluzowej Jamy Ustnej i Periodontologii Instytutu Stomatologii Warszawskiego Uniwersytetu Medycznego

Lek. med. Dorota Dawidowska
Oddział Hematologii Wojewódzkiego Szpitala Specjalistycznego w Legnicy

Prof. dr hab. med. Anna Dmoszyńska
Katedra i Klinika Hematoonkologii i Transplantacji Szpiku Uniwersytetu Medycznego w Lublinie

Lek. med. Olga Dobrzyńska
Katedra i Klinika Hematologii, Nowotworów Krwi i Transplantacji Szpiku Akademii Medycznej we Wrocławiu

Prof. dr hab. med. Szymon Dragan
Klinika i Katedra Ortopedii i Traumatologii Narządu Ruchu Akademii Medycznej we Wrocławiu

Dr hab. med. Ryszard Drożdż
Zakład Diagnostyki Medycznej Collegium Medicum Uniwersytetu Jagiellońskiego w Krakowie

Lek. med. Marek Dudziński
Oddział Hematologii Wojewódzkiego Szpitala Specjalistycznego w Rzeszowie

Dr med. Dominik Dytfeld
Katedra i Klinika Hematologii i Chorób Rozrostowych Układu Krwiotwórczego Uniwersytetu Medycznego w Poznaniu

Lek. med. Szymon Fornagiel
Klinika Hematologii Szpitala Uniwersyteckiego w Krakowie

Dr hab. med. Joanna Góra-Tybor
Klinika Hematologii Uniwersytetu Medycznego w Łodzi

Dr hab. med. Grzegorz Helbig
Katedra i Klinika Hematologii i Transplantacji Szpiku Śląskiego Uniwersytetu Medycznego w Katowicach

978-83-932189-1-2_szpiczak_mnogi_t3_srodek.indd wstv 2012-08-04 12:39:56

Dr med. Jadwiga Hołojda
Oddział Hematologii Wojewódzkiego Szpitala Specjalistycznego w Legnicy

Dr med. Krzysztof Jamroziak
Klinika Hematologii Uniwersytetu Medycznego w Łodzi

Prof. dr hab. med. Wiesław Wiktor Jędrzejczak
Katedra i Klinika Hematologii, Onkologii i Chorób Wewnętrznych Warszawskiego Uniwersytetu Medycznego

Dr med. Artur Jurczyszyn
Klinika Hematologii Szpitala Uniwersyteckiego w Krakowie

Dr med. Maciej Kaźmierczak
Katedra i Klinika Hematologii i Chorób Rozrostowych Układu Krwiotwórczego Uniwersytetu Medycznego w Poznaniu

Prof. dr hab. med. Mieczysław Komarnicki
Katedra i Klinika Hematologii i Chorób Rozrostowych Układu Krwiotwórczego Uniwersytetu Medycznego w Poznaniu

Prof. dr med. Sławomira Kyrcz-Krzemień
Klinika Hematologii i Transplantacji Szpiku Śląskiego Uniwersytetu Medycznego w Katowicach

Lek. med. Janusz Lange
Dolnośląskie Centrum Transplantacji Komórkowych z Krajowym Bankiem Dawców Szpiku we Wrocławiu

Dr med. Wojciech Legieć
Katedra i Klinika Hematoonkologii i Transplantacji Szpiku Uniwersytetu Medycznego w Lublinie

Prof. dr hab. med. Tomasz Mach
Katedra Gastroenterologii, Hepatologii i Chorób Zakaźnych Collegium Medicum Uniwersytetu Jagiellońskiego w Krakowie

Prof. dr hab. med. Grzegorz Mazur
Katedra i Klinika Hematologii, Nowotworów Krwi i Transplantacji Szpiku Akademii Medycznej we Wrocławiu

Dr med. Iwona Niemiec
Oddział Medycyny Paliatywnej 5. Wojskowego Szpitala Klinicznego w Krakowie

Prof. dr hab. med. Maria Podolak-Dawidziak
Katedra i Klinika Hematologii, Nowotworów Krwi i Transplantacji Szpiku Akademii Medycznej we Wrocławiu

Dr med. Katarzyna Pudełek
Centrum Onkologii Instytut im. Marii Skłodowskiej-Curie, Oddział w Krakowie

Dr med. Jacek Pudełek
Podkarpacki Ośrodek Onkologiczny w Brzozowie

978-83-932189-1-2_szpiczak_mnogi_t3_srodek.indd wstvi 2012-08-04 12:39:56

Lek. med. Sylwia Robak
Oddział Radioterapii Ginekologicznej II, Dolnośląskie Centrum Onkologii we Wrocławiu

Dr med. Mariola Sędzimirska
Dolnośląskie Centrum Transplantacji Komórkowych z Krajowym Bankiem Dawców Szpiku we Wrocławiu

Prof. dr hab. med. Aleksander B. Skotnicki
Katedra i Klinika Hematologii Collegium Medicum Uniwersytetu Jagiellońskiego w Krakowie

Lek. med. Jolanta Starzak-Gwóźdź
Oddział Hematologii Wojewódzkiego Szpitala Specjalistycznego w Rzeszowie

Lek. med. Ewa Stefanko
Katedra i Klinika Hematologii, Nowotworów Krwi i Transplantacji Szpiku Akademii Medycznej we Wrocławiu

Lek. med. Alina Świderska
Oddział Hematologii Szpitala Wojewódzkiego SPZOZ w Zielonej Górze

Dr med. Elżbieta Wiater
Katedra i Klinika Hematologii, Onkologii i Chorób Wewnętrznych Warszawskiego Uniwersytetu Medycznego

Mgr Ada Witenberg

Dr med. Teresa Wolska-Smoleń
Katedra i Klinika Hematologii Collegium Medicum Uniwersytetu Jagiellońskiego w Krakowie

Dr med. Dariusz Woszczyk
Oddział Hematologii Szpitala Wojewódzkiego w Opolu

Dr hab. med. Tomasz Wróbel
Katedra i Klinika Hematologii, Nowotworów Krwi i Transplantacji Szpiku Akademii Medycznej we Wrocławiu

Dr Anna Ząbek-Adamska
Zakład Diagnostyki Szpitala Uniwersyteckiego w Krakowie

978-83-932189-1-2_szpiczak_mnogi_t3_srodek.indd wstvii 2012-08-04 12:39:56

SPIS TREŚCI

Słowo wstępne xi
Artur Jurczyszyn, Aleksander B. Skotnicki

Preface xiii
Robert A. Kyle

Recenzja książki xiv
Lidia Usnarska-Zubkiewicz

Recenzja poprzednich tomów monografii xvi
Henryk Gaertner

1. Protokoły i schematy terapeutyczne stosowane u chorych na szpiczaka mnogiego 1
Artur Jurczyszyn

2. Wybrane opisy przypadków chorych na szpiczaka mnogiego leczonych w Klinice Hematologii Szpitala Uniwersyteckiego w Krakowie 23
Artur Jurczyszyn, Szymon Fornagiel, Teresa Wolska-Smoleń, Aleksander B. Skotnicki

3. Wieloletnia terapia analogiem talidomidu stosowana u kobiety chorującej na szpiczaka plazmocytowego – opis przypadku 41
Wojciech Legieć, Anna Dmoszyńska

4. Limfadenopatia z gammapatią poliklonalną – opis przypadku 47
Wojciech Legieć, Anna Dmoszyńska

5. Rodzinna postać szpiczaka plazmocytowego – opis przypadku 55
Aleksandra Butrym, Ewa Stefanko, Tomasz Wróbel, Grzegorz Mazur

6. Rekonstrukcja stawu biodrowego u chorej na szpiczaka plazmocytowego 63
Dorota Dawidowska, Jadwiga Hołojda, Szymon Dragan, Aleksandra Butrym, Grzegorz Mazur

7. Nabyta choroba von Willebranda w przebiegu szpiczaka plazmocytowego – opis przypadku . . . 69
Grzegorz Mazur, Tomasz Wróbel, Olga Dobrzyńska, Sylwia Robak, Maria Podolak-Dawidziak

8. Rzadkie postaci szpiczaka plazmocytowego w praktyce klinicznej 77
Dominik Dytfeld, Maciej Kaźmierczak, Mieczysław Komarnicki

9. Progresywna i oporna na chemioterapię postać szpiczaka plazmocytowego z zajęciem tkanek miękkich oczodołu i mózgowia 87
Grzegorz Helbig, Sławomira Kyrcz-Krzemień

10 Wybrane opisy przypadków chorych na szpiczaka plazmocytowego i pierwotną układową amyloidozę łańcuchów lekkich 93
Grzegorz Charliński, Elżbieta Wiater, Wiesław Wiktor Jędrzejczak

11. Tlący się szpiczak plazmocytowy łańcuchów lekkich kappa 109
Marek Dudziński

12. Makroglobulinemia Waldenströma – choroba, która nadal czeka na optymalną terapię – opis przypadku 117
Jolanta Starzak-Gwóźdź

13. Allogeniczne przeszczepienie macierzystych komórek krwiotwórczych u chorych na szpiczaka mnogiego z grupy dużego ryzyka 125
Mariola Sędzimirska, Janusz Lange

14. Bariery napotykane w diagnostyce i leczeniu szpiczaka mnogiego 133
Dariusz Woszczyk

15. Napromienianie chorych na szpiczaka odosobnionego i szpiczaka mnogiego – analiza i opisy przypadków. 141
Katarzyna Pudełek, Jacek Pudełek

16. Zagrażająca życiu polineuropatia w przebiegu zespołu POEMS z dobrą odpowiedzią na terapię lenalidomidem 151
Krzysztof Jamroziak

17. Plazmocytoma IgE manifestująca się jako guz okrężnicy 157
Joanna Góra-Tybor

18. Niespójności wyników laboratoryjnych związanych z ilościowym oznaczaniem białek u pacjentów z gammapatią monoklonalną. 161
Anna Ząbek-Adamska, Ryszard Drożdż

19. Wybrane opisy przypadków chorych z dyskrazjami plazmocytowymi 169
Alina Świderska

20. Postępowanie przeciwbólowe u chorych na szpiczaka mnogiego jako element leczenia paliatywnego 189
Iwona Niemiec

21. Choroby zakaźne w hematologii 211
Jacek Czepiel, Tomasz Mach

22. Poradnik dla chorych – zarys możliwych problemów stomatologicznych w przebiegu szpiczaka mnogiego 227
Maciej Rafał Czerniuk

23. Moje życie ze szpiczakiem. Historie pacjentów i ich rodzin – część II. 241
Ada Witenberg

Indeks 279

SŁOWO WSTĘPNE

Życzliwe i dobre przyjęcie poprzednich tomów dzieła pt. *Szpiczak mnogi – kompleksowa diagnostyka i terapia* oraz *Szpiczak mnogi – wybrane zagadnienia* zachęciło nas do kontynuowania tego cyklu edytorskiego. Oddany obecnie Czytelnikom do rąk III tom monografii *Szpiczak mnogi – przypadki kliniczne* obejmujący przykłady poszczególnych chorych na szpiczaka – opracowane przez liczne grono kolegów z całej Polski – ma inny charakter niż dotychczasowe prace. Oto na tle teoretycznych rozważań, wielu danych z badań podstawowych oraz ogólnych założeń diagnostyczno-terapeutycznych i wyników wieloośrodkowych badań klinicznych, jak również danych epidemiologicznych zachorowań na szpiczaka mnogiego w Polsce, w obecnym tomie pochylamy się nad pojedynczym chorym. Mimo że wszyscy chorują na jedną chorobę, każdy z nich choruje inaczej. Jak podkreśla światowy lider badań nad szpiczakiem, a przy tym znany klinicysta i praktyk prof. Robert Kyle z Mayo Clinic, nie ma dwóch takich samych chorych na szpiczaka mnogiego.

Szczegółowa analiza obrazu klinicznego, a następnie wyników badań laboratoryjnych, jak i odpowiedzi ze strony chorych na zastosowane leczenie, nie tylko ma wysokie walory poznawcze, ale również ukazuje proces uczenia się i poznawania każdego nowego chorego przez jego lekarza i wprowadza do jego wiedzy o tej chorobie nowe elementy. Dzięki temu my, lekarze, w przyszłości nie tylko będziemy mogli lepiej rozpoznawać chorobę, oceniać szanse chorych, ale również unikać błędów w procesie diagnostycznym i terapeutycznym.

Bardzo dziękujemy autorom poszczególnych rozdziałów za interesujące przedstawienie swoich tematów, a recenzentce za wnikliwą ocenę przesłanych tekstów. Ponownie liczymy na życzliwe przyjęcie tego opracowania i głęboko wierzymy, że przyczyni się ono do optymalizacji opieki nad chorymi na szpiczaka mnogiego.

Wydanie tej książki zbiegło się z 90. rocznicą urodzin nestora polskiej hematologii prof. Henryka Gaertnera, wieloletniego pracownika Kliniki Hematologii w Krakowie i autora recenzji, którą zamieszczamy w niniejszej monografii.

Dr med. Artur Jurczyszyn
Prof. dr hab. med. Aleksander B. Skotnicki

978-83-932189-1-2_szpiczak_mnogi_t3_srodek.indd wstxi 2012-08-04 12:39:56

PREFACE

This book provides a great deal of useful information for the clinician who is caring for patients with multiple myeloma. The first chapter begins with a useful review of current protocols and therapeutic approaches for patients with plasma cell myeloma. The chapter reviews the experience of the Czech Myeloma Group, Polish Myeloma Group, as well as the German Myeloma Group and the Mayo Clinic. Overall, this is useful in developing therapeutic approaches for patients with multiple myeloma. This is followed by a number of interesting case histories. Extramedullary involvement by myeloma which is a greater problem than in past is covered in a subsequent chapter. Smoldering multiple myeloma as well as several cases of AL amyloidosis (primary amyloidosis) are described. Waldenström's Macroglobulinemia is also covered. The role of allogeneic transplantation is emphasized. Radiation therapy in the management of multiple myeloma is presented. There is a very interesting chapter on interpretation and possible laboratory errors in studies of monoclonal gammopathies. Management of pain as well as infectious complications are included. The final chapter includes interviews with patients with multiple myeloma. This is a most informative and useful portion of the book. This is an area that is often overlooked in most textbooks and is nicely covered. This book will be of interest and benefit for the management of multiple myeloma and related disorders by the practicing physician.

Robert A. Kyle
Professor of Medicine, Laboratory Medicine and Pathology
Mayo Clinic College of Medicine, USA

978-83-932189-1-2_szpiczak_mnogi_t3_srodek.indd wstxiii 2012-08-04 12:39:56

RECENZJA KSIĄŻKI

Przewodnią ideą t. III monografii na temat szpiczaka pod tytułem *Szpiczak mnogi – przypadki kliniczne* pod redakcją prof. dr. hab. med. Aleksandra Skotnickiego i dr. med. Artura Jurczyszyna było pokazanie tej choroby nie od strony suchych statystyk, opartych na analizach dużego materiału w międzynarodowych programach badawczych, czy przedstawienie dyskrazji plazmocytowych w aspekcie rozważań o skomplikowanych mechanizmach patogenetycznych w różnych postaciach klinicznych rozrostu plazmocytów.

Głównym celem tej publikacji było przedstawienie ludzi dotkniętych tą chorobą: ich indywidualnych zmagań z diagnozą (często utrudnioną ze względu na nietypowe objawy i różnorodny przebieg), efektów terapeutycznych uzyskanych w oparciu o realne możliwości leczenia w Polsce.

Wśród interesujących opisów na szczególną uwagę zasługują między innymi prezentacje opornej postaci tej choroby z rzadko występującym zajęciem tkanek miękkich oczodołu i mózgowia czy wysoce złośliwej skórnej postaci szpiczaka mnogiego IgA. Przedstawiono przypadki nacieczenia przestrzeni międzykręgowej, jamy otrzewnej, współwystępowania amyloidozy, a także krioglobulinemii typu I będącej pierwszym objawem choroby zasadniczej. W monografii przedstawiono również niezwykle kształcącą historię pacjenta obserwowanego początkowo z powodu hipergammaglobulinemii poliklonalnej, u którego następnie rozwinął się szpiczak biklonalny IgA i IgG, a kilka lat później wystąpiła choroba Rosaiego i Dorfmana – histiocytoza zatokowa z masywnym powiększeniem węzłów chłonnych. Warto zwrócić uwagę na omówienie przebiegu progresywnej, zagrażającej życiu polineuropatii towarzyszącej zespołowi POEMS, kiedy to zastosowanie lenalidomidu przyniosło choremu znaczną poprawę. Na uwagę zasługuje również opis leczenia trzech chorych na szpiczaka mnogiego obciążonych niekorzystnymi czynnikami rokowniczymi, którzy zostali zakwalifikowani do megachemioterapii i allogenicznego przeszczepienia komórek krwiotwórczych. W omówieniu autorzy wykazali, że u pacjentów młodych, należących do grupy dużego ryzyka, opornych na konwencjonalną chemioterapię można rozważyć opcję allogenicznego przeszczepienia macierzystych komórek krwiotwórczych.

Swoistym podsumowaniem tych niezwykłych historii chorób jest rozdział poświęcony osobistym relacjom chorych na szpiczaka, opisujący ich odczuwanie choroby, jej wpływ na codzienne życie i przemyślenia o uniwersalnym charakterze dotyczące relacji międzyludzkich, wartości nadrzędnych w życiu osobistym i społecznym.

Uzupełnieniem monografii są wyczerpujące opracowania analizujące między innymi trudności interpretacyjne wynikające z niespójności wyników badań laboratoryjnych, uzyskanych za pomocą poszczególnych metod oceniających stężenie białka monoklonalnego i wolnych łańcuchów lekkich w surowicy, dotyczące miejsca napromieniania w strategii radykalnego leczenia chorych na odosobnionego szpiczaka pozakostnego i kostnego, jak również paliatywnej terapii szpiczakowej choroby kostnej. Cenne jest także szczegółowe omówienie problemu chorób infekcyjnych, stanowiących poważne zagrożenie dla pacjentów z upośledzoną odpornością, profesjonalne przedstawienie pa-

tologicznych procesów niszczenia tkanek przyzębia i struktur błony śluzowej jamy ustnej i niezwykle ważny rozdział dotyczący leczenia przeciwbólowego, będącego kluczowym elementem terapii paliatywnej chorych na nowotwory.

W oparciu o zalecenia Polskiej Grupy Szpiczakowej, Czeskiej Grupy Szpiczakowej i Niemieckiej Grupy Szpiczakowej oraz praktyki w Mayo Clinic, autorzy zamieścili również pomocny w codziennej pracy zbiór protokołów i schematów terapeutycznych stosowanych u chorych na szpiczaka.

Podsumowując, należy stwierdzić, że monografia ze względu na unikatową formułę opisu indywidualnych, starannie dobranych, dobrze udokumentowanych, niestandardowych przebiegów szpiczaka i zawarte opracowania eksperckie stanowi ważną pozycję zarówno dla lekarzy pierwszego kontaktu, internistów, neurologów, radiologów, stomatologów i specjalistów opieki paliatywnej, jak i onkologów oraz hematologów.

Dr hab. med. Lidia Usnarska-Zubkiewicz, prof. nadzw.
Katedra i Klinika Hematologii, Nowotworów Krwi i Transplantacji Szpiku
Akademii Medycznej we Wrocławiu

RECENZJA POPRZEDNICH TOMÓW MONOGRAFII

Obejmująca do tej pory dwa obszerne tomy monografia poświęcona szpiczakowi mnogiemu została przygotowana przez grono wybitnych specjalistów, a zredagowana przez dr. Artura Jurczyszyna z Kliniki Hematologii UJ i prof. Aleksandra Skotnickiego – jej kierownika, wybitnego i znanego hematologa. Pierwszy tom ukazał się w 60-lecie krakowskiego ośrodka hematologii kierowanego przez Juliana Aleksandrowicza, drugi jest zaś zapowiedzią powstania interdyscyplinarnego Centrum Leczenia Szpiczaka przy Klinice Hematologii UJ w Krakowie.

Wśród autorów znajdziemy przedstawicieli licznych specjalności zaangażowanych w problematykę szpiczaka mnogiego, związanych z różnymi ośrodkami medycznymi, głównie Krakowem i Warszawą. Spotykamy wiele nazwisk wybitnych, szeroko znanych naukowców i specjalistów. Poszczególne tomy słowem wstępnym opatrzył Robert Kyle ze słynnej kliniki Mayo (USA), Evangelos Terpos z Aten oraz wrocławscy hematolodzy, profesorowie Lidia Usnarska-Zubkiewicz i Grzegorz Mazur.

Tom pierwszy to zarys dziejów poznania choroby, jej epidemiologii, patogenezy i terapii. Tematami poszczególnych rozdziałów są także histopatologiczna, cytologiczna i immunofenotypowa charakterystyka nowotworów z komórek plazmatycznych, zmiany cytogenetyczne i molekularne w szpiczaku, zaburzenia białkowe u chorych, zmiany immunologiczne i odpornościowe, badania PET/TK w diagnostyce choroby, powikłania hemostatyczne (zwłaszcza zakrzepowo-zatorowe), objawy nerkowe, sercowe (szkody po antracyklinach) i nowe leki w terapii szpiczaka. W książce zamieszczono także zalecenia Polskiej Grupy Szpiczakowej z 2010 r., artykuły poświęcone interakcjom lekowym, wynikom 10-letnich doświadczeń z talidomidem i transplantacji komórek krwiotwórczych w leczeniu szpiczaka.

Tom drugi wykłada wybrane zagadnienia, m.in. zasady leczenia szpiczaka według Polskiej Grupy Szpiczakowej z 2011 r., niedokrwistość i powikłania infekcyjne w szpiczaku, zmiany w jamie ustnej, amyloidozę i inne dyskrazje plazmocytowe, rzadkie postacie szpiczaka, powikłania przewlekłej sterydoterapii, nowotworowy zespół wyniszczeniowy, wybrane zagadnienia psychiatryczno-psychologiczne, kwestię nadziei jako czynnika pomocy psychologicznej, metody tradycyjnej medycyny chińskiej oraz psychologiczne rady dla lekarzy.

Wysokiemu poziomowi merytorycznemu odpowiada godny uznania poziom edytorski. Artykuły uzupełniają liczne reprodukcje ilustracji barwnych i czarno-białych oraz tabele. Rozdziały mają niekiedy bardzo bogate tematycznie, głównie obcojęzyczne piśmiennictwo oraz uzupełnienie w postaci streszczeń w językach polskim i angielskim. Na końcu każdego tomu znajduje się indeks.

978-83-932189-1-2_szpiczak_mnogi_t3_srodek.indd wstxvi 2012-08-04 12:39:56

To już trzytomowe dzieło stanowi szerokie kompendium najnowszej wiedzy o rozlicznych aspektach szpiczaka mnogiego. Jest przeznaczone głównie dla obecnych i przyszłych hematologów i onkologów. Jednak ze względu na różnorodność obrazów klinicznych szpiczaka i na udział w nich wielu narządów i układów ciała, do książek tych mogą sięgać również lekarze ogólni i przedstawiciele innych specjalności.

Prof. dr med. Henryk Gaertner
emerytowany kierownik Katedry Chorób Wewnętrznych i Medycyny Wsi
Collegium Medicum Uniwersytetu Jagiellońskiego w Krakowie

1

Artur Jurczyszyn

Protokoły i schematy terapeutyczne stosowane u chorych na szpiczaka mnogiego

Protocols and therapeutic schemes used in patients with plasma cell myeloma

978-83-932189-1-2_szpiczak_mnogi_t3_srodek.indd 1 2012-08-04 12:39:56

Streszczenie

W rozdziale przedstawiono protokoły i schematy terapeutyczne stosowane obecnie u chorych na szpiczaka mnogiego (plazmocytowego). Dane pochodzą z praktyki Czeskiej Grupy Szpiczakowej, Polskiej Grupy Szpiczakowej przy Polskim Towarzystwie Hematologów i Transfuzjologów, Niemieckiej Grupy Szpiczakowej oraz codziennej praktyki w Mayo Clinic.

Słowa kluczowe: szpiczak mnogi, protokół, schemat terapeutyczny

Abstract

Current protocols and therapeutic schemes use in patients with multiple myeloma (plasma cell myeloma) are presented in this chapter. We have data from Czech Myeloma Group, Polish Myeloma Group, German Myeloma Group and everyday practice in Mayo Clinic.

Key words: multiple myeloma, protocol, therapeutic scheme

Szpiczak mnogi (szpiczak plazmocytowy, MM – *multiple myeloma*) to choroba wywołana przez nowotworowy rozrost komórek plazmatycznych, będących komórkami końcowego stadium różnicowania limfocytów B, zdolnymi do produkcji nadmiernych ilości nieprawidłowych monoklonalnych immunoglobulin lub ich fragmentów. Rozwój choroby prowadzi do postępującej destrukcji układu kostnego. Ponadto schorzenie cechują: niewydolność szpiku kostnego, złamania patologiczne, hiperkalcemia, niedokrwistość, infekcje z powodu immunosupresji i neutropenii oraz niewydolność nerek. Upośledzenie nerek to druga co do częstości przyczyna zgonów w przebiegu MM. Występuje u około 50% chorych jako niewydolność ostra lub przewlekła. Pojawienie się nacieków plazmocytarnych poza szpikiem kostnym świadczy o dużej złośliwości choroby i stanowi niekorzystny czynnik rokowniczy. U niektórych pacjentów dochodzi do powikłań zakrzepowo-zatorowych. Podejrzewa się u nich zwiększoną tendencję do zakrzepicy na podłożu nabytego niedoboru białka C lub obecności antykoagulantu toczniowego. Przebieg choroby jest bardzo często podstępny; nowotwór z powodu mało charakterystycznych objawów jest rozpoznawany w zaawansowanym stadium klinicznym. Opóźnienie diagnozy u około 20% pacjentów jest spowodowane brakiem charakterystycznych cech klinicznych, a w pozostałych przypadkach najczęściej występowaniem nieswoistych objawów. Celem leczenia jest uzyskanie jak najwcześniej całkowitej i pełnej remisji choroby za pomocą stosowania jednocześnie kilku leków cytostatycznych. Od tego zależy w znacznej mierze długość życia chorego. Optymalne postępowanie polega na zastosowaniu inhibitorów proteasomów już w pierwszej linii leczenia, gdyż dzięki temu pacjent ma szansę osiągnięcia głębokiej remisji i przełamania niekorzystnych zaburzeń cytogenetycznych: del17p, t(4;14) albo t(14;16) wykrytych w badaniu techniką fluorescencyjnej hybrydyzacji *in situ* (FISH – *fluorescent in situ hybridization*), del13 lub hiperdiploidalności rozpoznanych w badaniu cytogenetycznym. Często z bortezomibem stosuje się: steroidy, melfalan, cyklofosfamid oraz doksorubicynę. Kolejny rzut MM jest leczony również za pomocą klasycznych chemioterapeutyków oraz leków immunomodulujących, np. lenalidomidu.

U wielu pacjentów stwierdza się gammapatię monoklonalną o nieokreślonym znaczeniu (MGUS – *monoclonal gammopathy of undetermined significance*); w mniejszej podgrupie zaś możliwe jest kliniczne rozpoznanie przejściowej fazy bezobjawowego (tlącego się) MM (SMM – *smoldering multiple myeloma*). Obecność bezobjawowej fazy i brak jakichkolwiek przesłanek sugerujących, aby wczesna interwencja mogła zmieniać naturalny przebieg choroby, nakazują uważne rozpoznawanie MM. Informacje wymagane do rozróżnienia MGUS, SMM i aktywnego, objawowego MM wymagającego leczenia można uzyskać dzięki powiązaniu różnych metod klinicznych, badań laboratoryjnych i technik obrazowania (tab. 1.1).

978-83-932189-1-2_szpiczak_mnogi_t3_srodek.indd 3 2012-08-04 12:39:56

MGUS
Białko monoklonalne w osoczu (<30 g/l)
<10% plazmocytów w szpiku
Brak oznak innych zaburzeń proliferacji limfocytów B
Brak upośledzenia powiązanych narządów lub tkanek*
SMM
Białko monoklonalne w surowicy (>30 g/l) i/lub klonalne plazmocyty szpiku kostnego >10%
Brak upośledzenia powiązanych narządów lub tkanek*
MM
Klonalne plazmocyty szpiku kostnego >10%
Obecność białka monoklonalnego w osoczu i/lub moczu
Klonalne plazmocyty szpiku kostnego lub plazmacytoma
Upośledzenie powiązanych narządów lub tkanek*

* Narządowe następstwa w pełni rozwiniętej choroby manifestują się w postaci objawów określanych angielskim akronimem CRAB: zwiększone stężenie wapnia, czyli hiperkalcemia (ang. ***C****alcium elevation*) (>1 mg/dl powyżej górnej granicy stężenia prawidłowego), niewydolność nerek (ang. ***R****enal dysfunction*) (kreatynina >2 g/dl), niedokrwistość (ang. ***A****naemia*) (hemoglobina 2 g/dl poniżej granicy normy) lub zmiany kostne, lityczne bądź osteoporoza ze złamaniem kompresyjnym (ang. ***B****one lesions*) przypisywane zaburzeniu czynności plazmocytów.

Tab. 1.1. Rozpoznawanie MGUS, SMM i MM

Rozpoznanie choroby opiera się na wynikach badań, określanych jako kryteria duże i kryteria małe.

Do kryteriów dużych należą:

- obecność plazmocytów w biopsji tkankowej,
- plazmocyty w szpiku >30%,
- białko monoklonalne:
- 3500 mg% IgG (3,5 g/dl),
- 2000 mg% IgA (2 g/dl),
- 1 g/24 h łańcuchy lekkie w moczu.

Natomiast kryteria małe to:

- plazmocyty w szpiku 10–30%,
- białko monoklonalne w stężeniach mniejszych niż w kategorii kryteriów dużych,
- ogniska osteolityczne w kościach,
- stężenie prawidłowych immunoglobulin: IgM <50 mg%, IgA <100 mg%, IgG <600 mg%.

Rozpoznanie MM wymaga spełnienia 1 kryterium dużego i 1 kryterium małego lub 3 kryteriów małych, w tym 1. i 2. spośród nich.

Szpiczak mnogi występuje w populacji z częstością około 4–5 przypadków na 100 tysięcy osób rocznie. Jest chorobą pojawiającą się najczęściej u ludzi starszych – szczyt zachorowań przypada na przedział wiekowy 60.–70. roku życia (śr. wiek 63 lata). Ryzyko zachorowania wzrasta wraz z wiekiem. Szpiczak mnogi stanowi 1% wszystkich nowotworów oraz 12% nowotworów układu krwiotwórczego. Obecnie średnia przeżycia dzięki nowym lekom wynosi 7–10 lat u młodszych chorych (<65. rż.) i około 4–6 lat u chorych w starszym wieku; niestety pomimo ogromnego postępu terapii MM pozostaje chorobą nieuleczalną. Być może zmieni się to i dzięki nowym lekom, takim jak karfilzomib, MLN9702, marizomib, pomalidomid, peryfozyna, elotuzumab oraz inne zostanie opracowany skuteczny schemat terapeutyczny umożliwiający całkowite wyleczenie. Obecnie najczęściej stosujemy leki zgodnie z poniżej przedstawionymi protokołami leczniczymi (tab. 1.2–1.40).

Lek	**Dawkowanie i sposób podania**	**Dni stosowania**
Cyklofosfamid (podanie po śniadaniu)	500 mg/m^2 *i.v.* 625 mg/m^2 *p.o.*	1. i 15.
Talidomid (podanie wieczorem, przed snem)	200 mg/dobę *p.o.*	codziennie
Deksametazon (podanie po śniadaniu)	40 mg/dobę *p.o.*	1.–4. i 15.–18.

Tab. 1.2. Schemat leczenia CTD dla chorych <65.–70. rż. wg Czeskiej Grupy Szpiczakowej; cykle powtarzane co 28 dni

Lek	**Dawkowanie i sposób podania**	**Dni stosowania**
Cyklofosfamid (podanie po śniadaniu)	500 mg *p.o.*	1., 8., 15.
Talidomid (podanie wieczorem, przed snem)	100–200 mg/dobę *p.o.*	codziennie
Deksametazon (podanie po śniadaniu)	40 mg/dobę *p.o.*	1.–4. i 15.–18.

Tab. 1.3. Schemat leczenia CTD dla chorych <65.–70. rż. wg Morgana; cykle powtarzane co 21 dni

Lek	Dawkowanie i sposób podania	Dni stosowania
Cyklofosfamid (podanie po śniadaniu)	500 mg/m^2 *i.v.* 625 mg/m^2 *p.o.*	1. 1.–4.
Talidomid (podanie wieczorem, przed snem)	100 mg/dobę *p.o.*	codziennie
Deksametazon (podanie po śniadaniu)	20 mg/dobę *p.o.*	1.–4. i 8.–11.

Tab. 1.4. Schemat leczenia CTD dla chorych <65.–70. rż. wg Polskiej Grupy Szpiczakowej PTHiT; cykle powtarzane co 21 dni

Lek	Dawkowanie i sposób podania	Dni stosowania
Winkrystyna	0,5 mg/dobę *i.v.*	1.–4.
Doksorubicyna	9 mg/m^2/dobę *i.v.*	1.–4.
Deksametazon	40 mg/dobę *p.o.* lub *i.v.*	1.–4. i 12.–15.

Tab. 1.5. Schemat leczenia VAD dla chorych <65.–70. rż. wg Alexaniana; cykle powtarzane co 21 dni

Lek	Dawkowanie i sposób podania	Dni stosowania
Talidomid	100 mg/dobę *p.o.*	codziennie
Deksametazon	20 mg/dobę *p.o.*	1.–4. i 9.–12.

Tab. 1.6. Schemat leczenia TAL-DEX; cykle powtarzane co 21 dni

Lek	Dawkowanie i sposób podania	Dni stosowania
Cyklofosfamid	300 mg/m^2 *p.o.*	1 raz w tyg.
Bortezomib	1,5 mg/m^2 *i.v.* bolus lub *s.c.*	1., 8., 15., 22.
Deksametazon (podanie po śniadaniu)	40 mg/dobę *p.o.*	1., 8., 15., 22.

Tab. 1.7. Protokół leczenia CyBorD wg Mayo Clinic – Reeder i wsp.; cykle powtarzane co 28 dni

Lek	Dawkowanie i sposób podania	Dni stosowania
Lenalidomid	25 mg *p.o.*	1.–14.
Bortezomib	1,3 mg/m^2 *i.v.* bolus lub *s.c.*	1., 4., 8., 11.
Deksametazon (podanie po śniadaniu)	20 mg/dobę *p.o.*	1., 2., 4., 5., 8., 9., 11., 12.

Tab. 1.8. Protokół leczenia RVD wg Mayo Clinic – Richardson i wsp.; cykle powtarzane co 21 dni

Lek	Dawkowanie i sposób podania	Dni stosowania
Cyklofosfamid (podanie po śniadaniu)	500 mg/m^2 *i.v.* 625 mg/m^2 *p.o.*	1. i 15.
Bortezomib	1,3 mg/m^2 *i.v.* bolus lub *s.c.*	1., 4., 8., 15.
Deksametazon (podanie po śniadaniu)	40 mg/dobę *p.o.*	1.–4. i 15.–18.

Tab. 1.9. Schemat leczenia CVD dla chorych <65.–70. rż. wg Czeskiej Grupy Szpiczakowej; cykle powtarzane co 28 dni

Lek	Dawkowanie i sposób podania	Dni stosowania
Melfalan (podanie rano na całkowicie pusty żołądek, nie później niż 30 min przed śniadaniem)	tabl. 9 mg/m^2/ dobę *p.o.*	1.–4.
Prednizon	2 mg/kg/dobę *p.o.*	1.–4.
Talidomid (podanie wieczorem przed snem)	200 mg/dobę *p.o.*	codziennie

Tab. 1.10. Schemat leczenia MPT dla chorych <65.–70. rż. wg Czeskiej Grupy Szpiczakowej; cykle powtarzane co 28 dni

Lek	Dawkowanie i sposób podania	Dni stosowania
Bortezomib	1,3 mg/m^2 *i.v.* bolus lub *s.c.*	1., 4., 8., 15.
Melfalan (podanie rano na całkowicie pusty żołądek, nie później niż 30 min przed śniadaniem)	tabl. 9 mg/m^2/dobę *p.o.*	1.–4.
Prednizon (podanie po śniadaniu)	2 mg/kg/dobę *p.o.*	1.–4.

Tab. 1.11. Schemat leczenia VMP dla chorych <65.–70. rż. wg Czeskiej Grupy Szpiczakowej; cykle powtarzane co 28 dni

Lek	Dawkowanie i sposób podania	Dni stosowania
Cyklofosfamid (podanie po śniadaniu)	500 mg/m^2 *i.v.* 625 mg/m^2 *p.o.*	1. i 15.
Doksorubicyna	9 mg/m^2/dobę *i.v.*	1.–4.
Deksametazon (podanie po śniadaniu)	40 mg/dobę *p.o.*	1.–4. i 15.–18.

Tab. 1.12. Schemat leczenia CAD dla chorych <65.–70. rż. wg Czeskiej Grupy Szpiczakowej; cykle powtarzane co 28 dni

Lek	Dawkowanie i sposób podania	Dni stosowania
Lenalidomid (podanie po śniadaniu)	25 mg/dobę *p.o.*	1.–21.
Cyklofosfamid (podanie po śniadaniu)	500 mg/m^2 *i.v.* 625 mg/m^2 *p.o.*	1. i 15.
Deksametazon (podanie po śniadaniu)	40 mg/dobę *p.o.*	1.–4. i 15.–18.

Tab. 1.13. Schemat leczenia RCD dla chorych <65.–70. rż. wg Czeskiej Grupy Szpiczakowej; cykle powtarzane co 28 dni

Lek	Dawkowanie i sposób podania	Dni stosowania
Lenalidomid (podanie po śniadaniu)	25 mg/dobę *p.o.*	1.–21.
Prednizon (podanie po śniadaniu)	2 mg/kg/dobę *p.o.*	1.–4.

Tab. 1.14. Schemat leczenia RP dla chorych <65.–70. rż. wg Czeskiej Grupy Szpiczakowej; cykle powtarzane co 28 dni

Lek	Dawkowanie i sposób podania	Dni stosowania
Cyklofosfamid (podanie po śniadaniu)	500 mg/m^2 *i.v.* 625 mg/m^2 *p.o.*	1. i 15.
Bortezomib	1,5 mg/m^2 *i.v.* bolus lub *s.c.*	1.–21.
Deksametazon (podanie po śniadaniu)	40 mg/dobę *p.o.*	1.–4. i 15.–18.

Tab. 1.15. Schemat leczenia CVD dla chorych <65.–70. rż. wg Czeskiej Grupy Szpiczakowej; cykle powtarzane co 28 dni

Lek	Dawkowanie i sposób podania	Dni stosowania	Uwagi
Cyklo-fosfamid	1,5–2,5 g/m^2/dobę *i.v.*	1.	wlew 60 min, 500 ml 0,9% NaCl
Anti--Uron	1,2–2 g/m^2/dobę *i.v.*	1.	podzielony na 4 dawki 0, 4, 8, 12 h po cyklo-fosfamidzie
G-CSF	10 µg/kg/dobę *i.v.* lub *s.c.*	od +5. dnia	

Tab. 1.16. Schemat mobilizacyjny HD CTX

Lek	Dawkowanie i sposób podania	Dni stosowania	Uwagi
Etopozyd	0,8 g/m^2/dobę *i.v.* w dawkach podzielonych	1., 2.	łącznie 1,6 g/m^2
Metylprednizolon	40 mg/m^2/dobę *i.v.*	1., 2.	
G-CSF	10 µg/kg/dobę *i.v.* lub *s.c.*	od +5. dnia	

Tab. 1.17. Schemat mobilizacyjny HD etopozyd + metylprednizolon

Lek	Dawkowanie i sposób podania	Dni stosowania	Uwagi
Ara-C	400 mg/m^2 *i.v.* co 12 h	1., 2., 3.	łącznie 2,4 g/m^2
G-CSF	5 µg/kg/dobę *i.v.* lub *s.c.*	od 4. dnia po Ara-C aż do kolekcjonowania komórek CD34+ z krwi	

Tab. 1.18. Schemat mobilizacyjny HD arabinozyd cytozyny + mała dawka G-CSF wg Stewarda, 2009

Lek	Dawkowanie i sposób podania	Dni stosowania
Melfalan	140–200 mg/m^2 *i.v.*	–2.
Przeszczepienie komórek hematopoetycznych	*i.v.*	0.
G-CSF	5 µg/kg/dobę *i.v.* lub *s.c.*	+2. do regeneracji

Tab. 1.19. Schemat kondycjonowania HD melfalan przed autoprzeszczepem krwiotwórczych komórek macierzystych uzyskanych z krwi obwodowej (auto-PBSCT – *peripheral blood stem cell transplantation*)

Lek	Dawkowanie i sposób podania	Dni stosowania
Busulfan	0,8 mg/kg x 16 dawek *i.v.* (wlew 2-godzinny) co 6 h	od –7. do –4.
Melfalan	140 mg/m^2 *i.v.*	–2.
Przeszczepienie komórek hematopoetycznych	*i.v.*	0.
G-CSF	5 µg/kg/dobę *i.v.* lub *s.c.*	+2. do regeneracji

Tab. 1.20. Schemat kondycjonowania Bu-Mel przed auto-PBSCT

Lek	Dawkowanie i sposób podania	Dni stosowania
Bortezomib	1 mg/m^2 *i.v.*	–6., –3., +1., +4.
Melfalan	140–200 mg/m^2 *i.v.*	–2.
Przeszczepienie komórek hematopoetycznych	*i.v.*	0.
G-CSF	5 µg/kg/dobę *i.v.* lub *s.c.*	+2. do regeneracji

Tab. 1.21. Schemat kondycjonowania HD melfalan + bortezomib przed auto-PBSCT

Lek	Dawkowanie i sposób podania	Dni stosowania
Cyklofosfamid (podanie po śniadaniu)	50 mg *p.o.*	codziennie
Talidomid (podanie wieczorem, przed snem)	100 mg/dobę *p.o.*	codziennie
Deksametazon (podanie po śniadaniu)	20 mg/dobę *p.o.*	dni 1.–4. i 15.–18.

Tab. 1.22. CTD dla chorych >65.–70. rż. wg Czeskiej Grupy Szpiczakowej; cykle powtarzane co 28 dni

Lek	Dawkowanie i sposób podania	Dni stosowania
Cyklofosfamid (podanie po śniadaniu)	50 mg *p.o.*	codziennie
Bortezomib	1,3 mg/m^2 *i.v.* bolus lub *s.c.*	1., 8. i 15.
Deksametazon (podanie po śniadaniu)	20 mg/dobę *p.o.*	1.–4. i 15.–18.

Tab. 1.23. CVD dla chorych >65.–70. rż. wg Czeskiej Grupy Szpiczakowej; cykle powtarzane co 28 dni

Lek	Dawkowanie i sposób podania	Dni stosowania
Melfalan (tabl.) (podanie rano na całkowicie pusty żołądek, nie później niż 30 min przed śniadaniem)	6 mg/m^2/dobę *p.o.*	1.–4.
Prednizon (podanie po śniadaniu)	2 mg/kg/dobę *p.o.*	1.–4.
Talidomid (podanie wieczorem, przed snem)	100 mg/dobę *p.o.*	codziennie

Tab. 1.24. MPT dla chorych >65.–70. rż. wg Czeskiej Grupy Szpiczakowej; cykle powtarzane co 28 dni

Lek	Dawkowanie i sposób podania	Dni stosowania
Bortezomib	1,3 mg/m^2 *i.v.* bolus lub *s.c.*	1., 4., 8. i 15.
Melfalan (podanie rano na całkowicie pusty żołądek, nie później niż 30 min przed śniadaniem)	6 mg/m^2/dobę *p.o.*	1.–4.
Prednizon (podanie po śniadaniu)	2 mg/kg/dobę *p.o.*	1.–4.

Tab. 1.25. VMP dla chorych >65.–70. rż. wg Czeskiej Grupy Szpiczakowej; cykle powtarzane co 28 dni

Lek	Dawkowanie i sposób podania	Dni stosowania
Cyklofosfamid (podanie po śniadaniu)	50 mg *p.o.*	codziennie
Doksorubicyna	9 mg/m^2/dobę *i.v.*	1.–4.
Deksametazon (podanie po śniadaniu)	20 mg/dobę *p.o.*	1.–4. i 15.–18.

Tab. 1.26. CAD dla chorych >65.–70. rż. wg Czeskiej Grupy Szpiczakowej; cykle powtarzane co 28 dni

Lek	Dawkowanie i sposób podania	Dni stosowania
Lenalidomid (podanie po śniadaniu)	25 mg/dobę *p.o.*	1.–21.
Cyklofosfamid (podanie po śniadaniu)	50 mg *p.o.*	codziennie
Deksametazon (podanie po śniadaniu)	20 mg/dobę *p.o.*	1.–4. i 15.–18.

Tab. 1.27. RCD dla chorych >65.–70. rż. wg Czeskiej Grupy Szpiczakowej; cykle powtarzane co 28 dni

Lek	Dawkowanie i sposób podania	Dni stosowania
Lenalidomid (podanie po śniadaniu)	25 mg/dobę *p.o.*	1.–21.
Cyklofosfamid	600 mg *i.v.*	1., 8.
Deksametazon (podanie po śniadaniu)	20 mg/ dobę *p.o.*	1.–4. i 8.–11.

Tab. 1.28. REP dla chorych opornych/nawrotowych wg Niemieckiej Grupy Szpiczakowej (Schey i wsp.); cykle powtarzane co 28 dni

Lek	Dawkowanie i sposób podania	Dni stosowania
Lenalidomid (podanie po śniadaniu)	25 mg/dobę *p.o.*	1.–21.
Adriamycyna	9 mg/m^2 *i.v.*	1.–4.
Deksametazon (podanie po śniadaniu)	40 mg/dobę *p.o.*	1.–4. i 17.–20.

Tab. 1.29. RAD dla chorych opornych/nawrotowych wg Niemieckiej Grupy Szpiczakowej (Knop i wsp.); cykle powtarzane co 28 dni

Lek	Dawkowanie i sposób podania	Dni stosowania
Lenalidomid (podanie po śniadaniu)	15 mg/dobę *p.o.*	1.–21.
Prednizon (podanie po śniadaniu)	2 mg/kg/dobę *p.o.*	1.–4.

Tab. 1.30. RP dla chorych >65.–70. rż. wg Czeskiej Grupy Szpiczakowej; cykle powtarzane co 28 dni

Lek	Dawkowanie i sposób podania	Dni stosowania	Uwagi
Winkrystyna	2 mg/dobę *i.v.*	1.	
Karmustyna (BCNU) lub lomustyna (CCNU)	1 mg/kg mc./dobę *i.v.* 75 mg/m^2 *p.o.*	1. 1.	wlew 30 min, 250 ml 0,9% roztworu NaCl
Cyklofosfamid	10 mg/kg mc. *i.v.*	1.	wlew 60 min, 500 ml 5% roztwór glukozy
Melfalan	0,1 mg/kg mc./dobę *p.o.*	1.–7. (5.)	–
Prednizon	1 mg/kg mc./dobę *p.o.*	1.–7. (5.)	rano i w południe
Mesna	250 mg/m^2 *i.v.*	1.	zwykle 2 x 1 amp. przed cyklofosfamidem i po nim

Tab. 1.31. Leczenie wg protokołu M2 – VMB(L)CP

Lek	Dawkowanie i sposób podania	Dni stosowania
Bendamustyna	80 mg/m^2/dobę *i.v.*	1., 2.
Prednizon	60 mg/dobę *p.o.*	1.–4.

Tab. 1.32. Leczenie wg schematu bendamustyna + prednizon; cykle 28-dniowe

Lek	Dawkowanie i sposób podania	Dni stosowania
Bendamustyna	70 mg/m^2/dobę *i.v.*	1., 2.
Talidomid	100 mg/dobę *p.o.*	stosowanie ciągłe
Prednizon	100 mg/dobę *p.o.*	1., 8., 15., 22.

Tab. 1.33. Leczenie wg schematu bendamustyna + talidomid + prednizon; cykle 28-dniowe

Lek	Dawkowanie i sposób podania	Dni stosowania
Bendamustyna	70 mg/m^2/dobę *i.v.*	1., 2.
Bortezomib	1,3 mg/m^2/dobę *i.v.*	stosowanie ciągłe
Deksametazon	200 mg/dobę *p.o.*	1.–4., 8.–11.

Tab. 1.34. Leczenie wg schematu bendamustyna + bortezomib + deksametazon; cykle 28-dniowe

Lek	Dawkowanie i sposób podania	Dni stosowania
Deksametazon	40 mg/dobę *p.o.*	1., 2., 3., 4.
Talidomid	200 mg/dobę *p.o.*	stosowanie ciągłe
Cisplatyna*	10 mg/m^2/dobę *i.v.*	1., 2., 3., 4.
Cyklofosfamid*	400 mg/m^2/dobę *i.v.*	1., 2., 3., 4.
Etopozyd*	40 mg/m^2/dobę *i.v.*	1., 2., 3., 4.
Doksorubicyna^	10 mg/m^2/dobę *i.v.*	1., 2., 3., 4.
Bortezomib	1 mg/m^2 *s.c.* lub *i.v.*	1., 4., 8., 11.
Neulasta	6 mg *s.c.*	6.

* wlew ciągły w 1000 ml 0,9% roztworu NaCl, infuzja 24 h, łączny wlew cyklofosfamidu z etopozydem i cisplatyną
^ wlew w 250 ml 0,9% roztworu NaCl, infuzja 24 h

Tab. 1.35. Leczenie wg protokołu (V)DT-PACE – wg Mayo Clinic; cykle powtarzane co 4–6 tygodni, maksymalnie podać 2–6 cykli

Lek	Dawkowanie i sposób podania	Dni stosowania
Etopozyd	100 mg/m^2/dobę *i.v.*	1., 2., 3., 4. (ciągły wlew 12-godzinny)
Cisplatyna	25 mg/m^2/dobę *i.v.*	1.–4.
Deksametazon	40 mg/dobę *p.o.*	1.–5.
Ara-C	1 g/m^2/dobę *i.v.*	5.
Neulasta	6 mg *s.c.*	6.

Tab. 1.36. Schemat EDAP; cykle powtarzane co 4–6 tygodni, maksymalnie podać 2–6 cykli

Lek	Dawkowanie i sposób podania	Dni stosowania
Talidomid	200 mg/dobę *p.o.*	codziennie
Cyklofosfamid	400 mg/m^2 *i.v.*	1.–4.
Etopozyd	40 mg/m^2 *i.v.*	1.–4.
Deksametazon podanie po śniadaniu	20 mg/dobę *p.o.*	1.–4.

Tab. 1.37. Protokół TCED dla chorych opornych/nawrotowych wg Niemieckiej Grupy Szpiczakowej (Mohler i wsp.); cykle powtarzane co 28 dni

Lek	Dawkowanie i sposób podania	Dni stosowania
Lenalidomid (podanie po śniadaniu)	25 mg/dobę *p.o.*	1.–21.
Klarytromycyna	2 x 500 mg *p.o.*	2.–21.
Deksametazon (podanie po śniadaniu)	40 mg/dobę *p.o.*	1., 2., 3., 8., 15., 22. (w 1. cyklu); 1.–4. (w kolejnych cyklach)

Tab. 1.38. Protokół „Bird"; cykle powtarzane co 28 dni

Lek	Dawkowanie i sposób podania	Dni stosowania
Metylprednizolon (po uzyskaniu poprawy 2 g *i.v.* 1 x w tyg., stosowanie ciągłe) lub	2 g/dobę *i.v.*	3 x w tyg. przez 4 tyg.
Deksametazon lub	2 x 20 mg/dobę *i.v.*	1.–4., 9.–12., 17.–20.
Metypred	16 mg *p.o.*	1.–4., 9.–12., 17.–20.

Tab. 1.39. Jedna z opcji leczenia paliatywnego

Lek	Dawkowanie i sposób podania	Dni stosowania
Endoksan lub	100 mg/dobę *p.o.*	stosowanie ciągłe
Endoksan lub	1000 mg/dobę *i.v.*	1 x na 3 tyg.
Endoksan	200 mg *i.v.*	1.–5., co 3 tyg.

Tab. 1.40. Jeden ze schematów leczenia paliatywnego

Poniżej przedstawiamy schemat postępowania wg Polskiej Grupy Szpiczakowej przy Polskim Towarzystwie Hematologów i Transplantologów [Dmoszyńska i wsp. 2012].

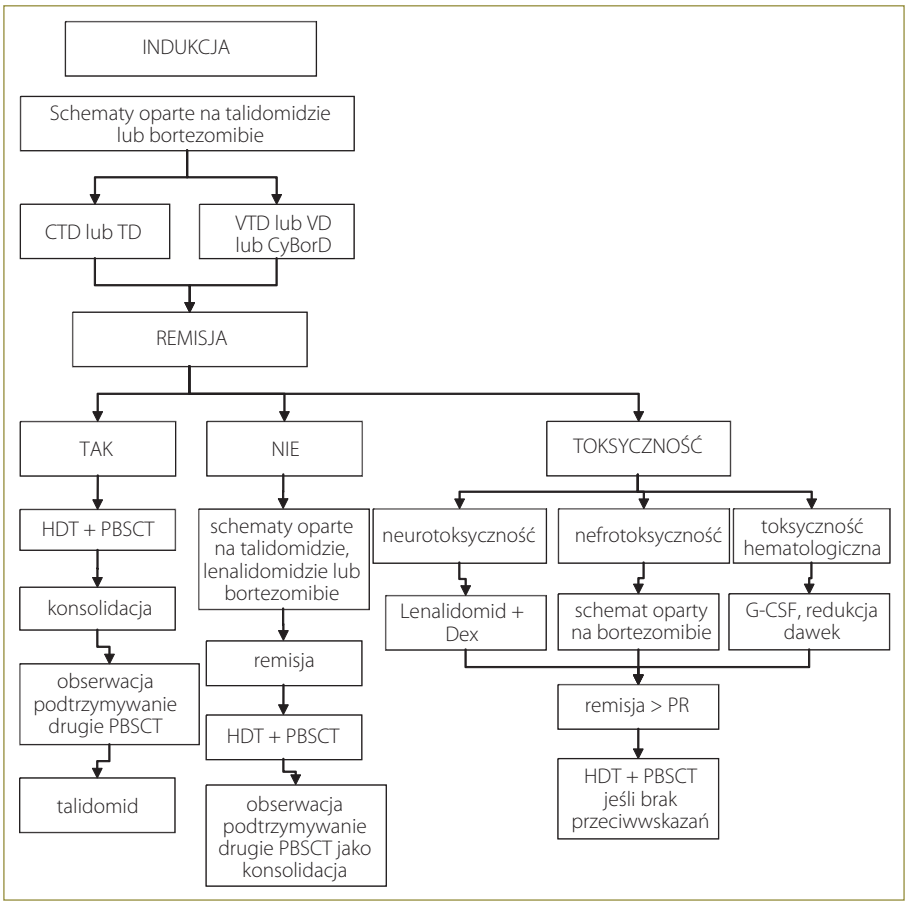

Ryc. 1.1. Chorzy kwalifikujący się do procedury auto-PBSCT (<65.–70. roku życia)

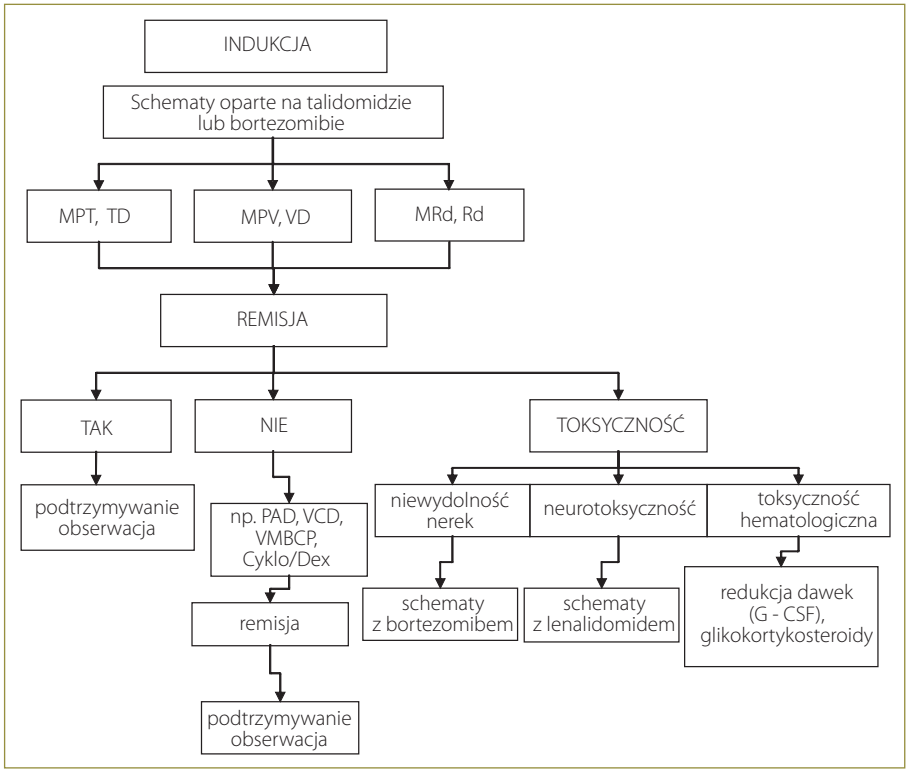

Ryc. 1.2. Chorzy niekwalifikujący się do procedury auto-PBSCT (>65.–70. roku życia) [Dmoszyńska i wsp. 2012]

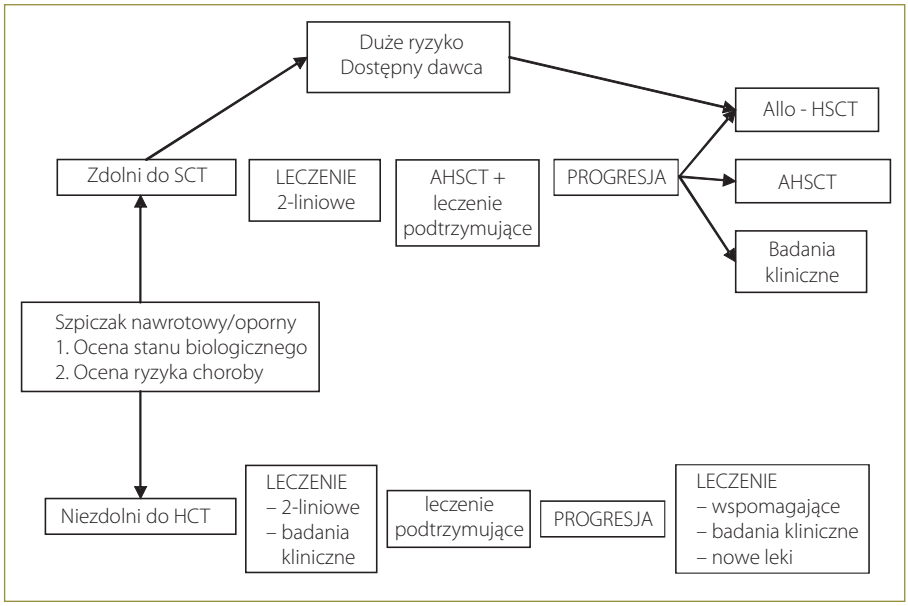

Ryc. 1.3. Schemat leczenia MM opornego i nawrotowego [Dmoszyńska i wsp. 2012]

W leczeniu MM bardzo ważna jest również terapia wspomagająca.

Bisfosfoniany (zarówno pamidronian, jak i kwas zoledronowy) są rutynowo stosowane u chorych na MM ze zmianami kostnymi, ponieważ w badaniach klinicznych wykazano korzyść z ich przyjmowania związaną ze zmniejszoną liczbą tak zwanych zdarzeń kostnych. Nasza praktyka obejmuje comiesięczne podawanie bisfosfonianów przez pierwsze 12–18 miesięcy po rozpoznaniu, ze zmniejszeniem częstości przyjmowania lub zaprzestaniem podawania tych leków po upływie tego okresu. Późniejsze wznowienie leczenia dyktowane jest stanem chorego.

Niedokrwistość w przebiegu MM może być wieloczynnikowa, jednak z reguły skuteczność leczenia MM koreluje z ustępowaniem tego zaburzenia. Poprawa ta jest jednak powolna i nie występuje u pacjentów z niewydolnością nerek lub ze znaczną mielotoksycznością związaną z leczeniem. Równoczesne stosowanie erytropoetyny u osób przyjmujących lenalidomid lub talidomid zwiększa ryzyko rozwoju zakrzepicy. Jeśli dzięki skutecznej terapii nowotworu następuje poprawa w zakresie stężenia hemoglobiny, należy unikać stosowania erytropoetyny. W razie równoczesnego podawania erytropoetyny oraz lenalidomidu lub talidomidu należy rozważyć wdrożenie pełnego leczenia przeciwzakrzepowego zamiast samego kwasu acetylosalicylowego. Poniżej przedstawiono proponowane redukcje dawek leków opracowane na podstawie aktualnych zaleceń Antonia Palumbo, autorytetu w dziedzinie leczenia MM [Palumbo, Anderson 2011].

Lek	Wiek <65 lat	Wiek 65–75 lat	Wiek >75 lat
Deksametazon	dawka 40 mg/dobę *p.o.* w dniach 1.–4. i 15.–18. co 4 tygodnie lub 40 mg/dobę w dniach 1., 8., 15., 22. co 4 tygodnie	dawka 40 mg/dobę *p.o.* w dniach 1., 8., 15., 22. co 4 tygodnie	dawka 20 mg/dobę *p.o.* w dniach 1., 8., 15., 22. co 4 tygodnie
Melfalan	dawka 0,25 mg/kg *p.o.* w dniach 1.–4. co 6 tygodni	dawka 0,25 mg/kg *p.o.* w dniach 1.–4. co 6 tygodni lub 0,18 mg/kg *p.o.* w dniach 1.–4. co 4 tygodnie	dawka 0,18 mg/kg *p.o.* w dniach 1.–4. co 6 tygodni lub 0,13 mg/kg co 4 tygodnie
Cyklofosfamid	dawka 300 mg/m^2 *p.o.* w dniach 1., 8., 15., 22. co 4 tygodnie	dawka 300 mg/m^2 *p.o.* w dniach 1., 8., 15. co 4 tygodnie lub 50 mg/dobę *p.o.* w dniach 1.–21. co 4 tygodnie	dawka 50 mg/dobę *p.o.* w dniach 1.–21. co 4 tygodnie lub 50 mg co 2. dzień w dniach 1.–21. co 4 tygodnie

Talidomid	dawka 200 mg/dobę *p.o.* podawana codziennie w sposób ciągły	dawka 100 mg/dobę lub 200 mg/dobę *p.o.* podawana codziennie w sposób ciągły	dawka 50 mg/dobę lub 100 mg/dobę *p.o.* podawana codziennie w sposób ciągły
Lenalidomid	dawka 25 mg/dobę *p.o.* w dniach 1.–21. co 4 tygodnie	dawka 15–25 mg/dobę *p.o.* w dniach 1.–21. co 4 tygodnie	dawka 10–25 mg/dobę *p.o.* w dniach 1.–21. co 4 tygodnie
Bortezomib	dawka 1,3 mg/m^2 podawana *i.v.* lub *s.c.* w dniach 1., 4., 8., 11. co 3 tygodnie	dawka 1,3 mg/m^2 podawana *i.v.* lub *s.c.* w dniach 1., 4., 8., 11. co 3 tygodnie lub 1,3 mg/m^2 podawane *i.v.* lub *s.c.* w dniach 1., 8., 15., 22. co 5 tygodni	dawka 1–1,3 mg/m^2 podawana *i.v.* lub *s.c.* w dniach 1., 8., 15., 22. co 5 tygodni

Tab. 1.41. Proponowane redukcje dawek leków [Palumbo 2011]

Z uwagi na starzenie się populacji w najbliższej przyszłości częstość występowania MM będzie się zwiększała. Wprowadzenie do leczenia talidomidu, bortezomibu i lenalidomidu zmieniło standardy postępowania i zdecydowanie przedłużyło życie chorych. Bezpośrednio po ustaleniu rozpoznania należy wdrażać leczenie oparte na inhibitorach proteasomów i lekach immunomodulujących. Zastosowanie nowoczesnych leków w pierwszej linii daje możliwość osiągnięcia głębokiej oraz trwałej remisji. Następnym etapem jest przeszczepienie autologiczne u chorych spełniających warunki kwalifikacji do tej procedury. U chorych, którzy ich nie spełniają, sugeruje się skojarzone leczenie melfalanem i prednizonem połączone z talidomidem, bortezomibem lub lenalidomidem. Leczenie podtrzymujące bortezomibem lub lenalidomidem poprawia przeżycie bez progresji nowotworu, natomiast jego wpływ na całkowite przeżycie wymaga dłuższych obserwacji. U chorych z nawrotem choroby powszechnie wykorzystuje się leczenie deksametazonem w skojarzeniu z bortezomibem, lenalidomidem, bendamustyną lub talidomidem. Bardzo ważne jest wprowadzenie chorych do badań klinicznych z nowymi lekami, takimi jak: elotuzumab, peryfozyna, doustne inhibitory proteosomów, marizomib, pomalidomid oraz inne. Dobrze zaprojektowane badania kliniczne i udział w nich chorych są warunkiem postępu w nowoczesnej terapii schorzeń nowotworowych.

Piśmiennictwo

Alexanian R., Barlogie B., Tucker S. *VAD-based regimens as primary treatment for multiple myeloma*. Am J Hematol 1990; 33: 86–89.

Dmoszyńska A. *Leczenie rozrostowych chorób hematologicznych*. Kraków 2011.

Dmoszyńska A., Walter-Croneck A., Mańko J. i wsp. *Zalecenia Polskiej Grupy Szpiczakowej dotyczące rozpoznawania i leczenia szpiczaka plazmocytowego na rok 2012.* Acta Haematol Pol 2012; 43(1): 7-47.

Gertz M.A. *Protokoły wg Mayo Clinic*. Rochester 2011.

Goldschmidt H. *Protokoły wg Niemieckiej Grupy Szpiczakowej*. Heidelberg 2011.

Hajek R. *Protokoły wg Czeskiej Grupy Szpiczakowej*. Brno 2008.

Knop S., Langer Ch., Engelhardt M. i wsp. *The Efficacy and safety of RAD (Lenalidomide, Adriamycin and Dexamethasone) in newly diagnosed multiple myeloma – first results of a phase II trial by the German DSMM Group*. Blood 2010; 116 abstr. 1945.

Moehler T.M., Neben K., Benner A. i wsp. *Salvage therapy for multiple myeloma with thalidomide and CED chemotherapy*. Blood 2001; 98: 3846–3848.

Moreau P., Pylypenko H., Grosicki S. i wsp. *Subcutaneous versus intravenous administration of bortezomib in patients with relapsed multiple myeloma: a randomised, phase 3, non-inferiority study*. Lancet Oncol 2011; 12: 431–440.

Palumbo A., Anderson K. *Multiple myeloma*. N Engl J Med 2011; 364: 1046–1060.

Reeder C.B., Reece D.E., Kukreti V. i wsp. *Once-versus twice-weekly bortezomib induction therapy with CyBorD in newly diagnosed multiple myeloma.* Blood 2010; 115: 3416–3417.

Richardson P., Lonial S., Jakubowiak A. i wsp. *Lenalidomide, bortezomib, and dexamethasone in patients with newly diagnosed multiple myeloma: encouraging efficacy in high risk groups with updated results of a phase I/II study [abstract].* Blood 2008; 112: abstr. 92.

Schey S.A., Morgan G.J., Ramasamy K. i wsp. *The addition of cyclophosphamide to lenalidomide and dexamethasone in multiply relapsed/refractory myeloma patients; a phase I/II study*. Br J Haematol 2010; 150: 326–333.

2

Artur Jurczyszyn, Szymon Fornagiel,
Teresa Wolska-Smoleń, Aleksander B. Skotnicki

Wybrane opisy przypadków chorych na szpiczaka mnogiego leczonych w Klinice Hematologii Szpitala Uniwersyteckiego w Krakowie

Selected cases of patients with multiple myeloma cured in the Department of Hematology University Hospital in Cracow

978-83-932189-1-2_szpiczak_mnogi_t3_srodek.indd 23 2012-08-04 12:39:57

Streszczenie

Przedstawiamy dwa opisy przypadków chorych na szpiczaka mnogiego leczonych w Klinice Hematologii Szpitala Uniwersyteckiego w Krakowie.

Pierwszy dotyczy wysoce złośliwej pozaszpikowej skórnej postaci szpiczaka mnogiego IgA u chorego urodzonego w 1957 roku. Mimo wielu cykli agresywnej chemioterapii prowadzonej łącznie z autologicznym przeszczepieniem szpiku kostnego chory zmarł niedługo po ujawnieniu się skórnej manifestacji choroby, w sumie po 38-miesięczym leczeniu. Przypadek ten uwidacznia bardzo dużą heterogeniczność nowotworu i jego nieprzewidywalność nawet w trakcie nowoczesnej terapii.

Drugi przypadek dotyczy agresywnej postaci szpiczaka mnogiego IgG, z zajęciem ośrodkowego układu nerwowego u pacjentki urodzonej w 1948 roku. Pojawienie się komórek szpiczaka w obrębie ośrodkowego układu nerwowego, definiowane jako obecność komórek plazmoidalnych w płynie mózgowo-rdzeniowym, uznaje się za rzadkość w tej jednostce chorobowej. Przeważnie zdarza się to u osób z grupy dużego ryzyka, u których stwierdza się nieprawidłowości cytogenetyczne, plazmoblastyczny obraz komórek szpiczakowych, co jest związane ze złym rokowaniem i opornością na stosowaną chemioterapię. Zwykle komórki szpiczaka mnogiego obecne w płynie mózgowo-rdzeniowym nie mają na swojej powierzchni glikoproteiny CD56, co może wskazywać, że utrata tego antygenu powoduje osłabienie interakcji między plazmocytami a mikrośrodowiskiem szpiku.

Słowa kluczowe: szpiczak mnogi, postać skórna, wznowa pozaszpikowa, chemioterapia, ośrodkowy układ nerwowy, duże ryzyko

Abstract

We present two cases patients suffered on multiple myeloma cured in the Department of Hematology University Hospital in Cracow. We describe rare 38 month history of treatment patient born in 1957. This case differs from malicious extremely extramedullary disease IgA multiple myeloma. Patient was cured with many aggressive lines of chemotherapy with autologous bone marrow transplantation, however, after short time of disclosure specific cutaneous involvement of myeloma patient died. This case reveals outsized tumor heterogeneous and unexpectedness in time of modern therapy.

Another case is 63-year-old female with aggressive form of IgG multiple myeloma with central nervous system involvement. Central nervous system involvement by multiple myeloma – defined by the detection of malignant plasma cells in the cerebrospinal fluid – is considered extremely rare. Adverse cytogenetic abnormalities, plasmoblastic cytology are associated with poor prognosis and resistance to chemotherapy. Usually colony-stimulating factor myeloma cells are CD56 negative, that suggest CD56 down regulation may play role in escape of plasma cells – microenvironment interaction.

Key words: multiple myeloma, specific cutaneous involvement, extramedullary disease, chemotherapy, central nervous system, high risk

978-83-932189-1-2_szpiczak_mnogi_t3_srodek.indd 24 2012-08-04 12:39:57

SKÓRNA MANIFESTACJA WYSOCE ZŁOŚLIWEJ POSTACI SZPICZAKA MNOGIEGO IgA

Szpiczak mnogi (szpiczak plazmocytowy, choroba Kahlera; MM – *multiple myeloma*) jest to nowotwór układu krwiotwórczego, charakteryzujący się klonalną proliferacją atypowych plazmocytów produkujących monoklonalną immunoglobulinę. Stanowi 1–2% wszystkich nowotworów i około 12% nowotworów układu krwiotwórczego. Etiologia MM jest nieznana. Choroba rzadko rozwija się u osób do 30.–40. roku życia. U większości chorych nowotwór już w trakcie rozpoznania ma charakter uogólniony i rozsiany.

Pierwszego znanego opisu przypadku MM dokonał w 1844 roku angielski lekarz Samuel Solly. Od tamtego czasu podejście zarówno diagnostyczne, jak i terapeutyczne uległo wielkim zmianom. Zastosowanie leków działających ściśle na komórki szpiczakowe i mikrośrodowisko szpiku oraz wdrożenie wysokodawkowanej chemioterapii wspomaganej przeszczepieniem autologicznych komórek z krwi obwodowej (auto-PBSCT – *autologous peripheral blood stem cell transplantation*) na stałe weszły do kanonu leczenia. Jednakże ze względu na znaczną heterogeniczność nowotworów wywodzących się z linii plazmoidalnej niezwykle ważna jest indywidualizacja podejścia terapeutycznego.

Szpiczak mnogi IgA należy do bardzo złośliwych i niezwykle źle rokujących postaci choroby. W dostępnej literaturze przedmiotu (Requena 2005, Kato i wsp. 1999, Rodriguez i wsp. 1977) opisano liczne przypadki MM z wtórną postacią zajęcia skóry. Wszyscy chorzy po ujawnieniu się skórnej manifestacji choroby zmarli po kilku miesiącach mimo wdrożenia agresywnej i intensywnej chemioterapii.

W styczniu 2008 roku mężczyzna urodzony w 1957 roku zgłosił się ze skierowaniem ze szpitala w Tarnowie do Kliniki Hematologii Szpitala Uniwersyteckiego w Krakowie z podejrzeniem MM. Przy przyjęciu w ambulatorium kliniki pacjent zgłaszał bardzo nasilone bóle kostne, rozdrażnienie, zmęczenie i osłabienie. Na podstawie badań dodatkowych (trepanobiopsja szpiku z 22 stycznia 2008 roku) ustalono, że obraz histologiczny odpowiadał niewielkiemu zajęciu szpiku (ok. 10–15%) przez naciek MM (I stopień zaawansowania histologicznego). Wyniki innych badań laboratoryjnych przy rozpoznaniu były następujące: białko całkowite 83 g/l; IgA 9,74 g/l; łańcuchy lekkie lambda 4,03 g/l; kreatynina 107,4 µmol/l; wapń 3 mmol/l; w badaniu morfologii: liczba leukocytów (WBC – *white blood cells*) 12 900/µl; neutrocyty – granulocyty obojętnochłonne 88%; liczba erytrocytów 3 980 000/µl; hemoglobina (Hgb) 12,3 g/dl; hematokryt (HCT – *hematocrit*) 33%; średnia objętość krwinki czerwonej (MCV – *mean corpuscular volume*) 84 fL; liczba płytek krwi (PLT – *platelets*) 355 000/µl. W badaniach radiologicznych ujawniono liczne zmiany osteolityczne w czaszce, żebrach oraz złamania patologiczne żeber IX, X i XII po stronie lewej, ponadto liczne zmiany osteolityczne w miednicy. Chory otrzymał od lekarza w ambulatorium kliniki zalecenie przyjmowania dożylnie deksawenu 2 x 8 mg i bisfosfonianów w postaci kwasu pamidronowego 90 mg co 4 tygodnie w szpitalu w Tarnowie oraz leczenie wspomagające i przeciwbólowe. Rozpoznano I stopień MM według klasyfikacji Duriego i Salmona.

978-83-932189-1-2_szpiczak_mnogi_t3_srodek.indd 25 2012-08-04 12:39:57

W lutym 2008 roku przy ponownym przyjęciu w ambulatorium kliniki przez innego lekarza chory otrzymał zalecenie przyjęcia cyklu CTD według Morgana (doustnie CTX 500 mg w dniach 1., 8., 15. + deksametazon 40 mg w dniach 1.–4. i 12.–15. + talidomid 100 mg/dobę codziennie), następnie ambulatoryjnie został poddany jeszcze kolejnym 3 cyklom CTD (w tym okresie rozwinęła się cukrzyca posteroidowa, przez co niezbędne stało się przyjmowanie insuliny przez chorego). Z uwagi na silne dolegliwości bólowe żeber chorego po konsultacji radioterapeuty poddano radioterapii paliatywnej 20 Gy w 5 frakcjach w szpitalu w Brzozowie. Po 4 cyklach CTD nastąpiła całkowita remisja hematologiczna, jednak immunofiksacja białek była pozytywna. W sierpniu 2008 roku chorego zakwalifikowano do procedury auto-PBSCT w Klinice Hematologii Szpitala Uniwersyteckiego w Krakowie. Podano CTX (łącznie 7600 mg) oraz czynnik stymulujący tworzenie kolonii granulocytów (G-CSF – *granulocyte colony-stimulating factor*) 2 x 48 mln jednostek *s.c.* przez 5 dni i wykonano dwukrotną separację komórek macierzystych (18 i 19 września 2008 r.), uzyskując łącznie komórki macierzyste CD34+ 3,80 x 10^6/kg mc. i komórki mononuklearne MNC 6,27 x 10^8/kg mc. W trakcie planowego przyjęcia (3 listopada 2008 r.) na Oddział Przeszczepiania Szpiku Kostnego Kliniki Hematologii Szpitala Uniwersyteckiego w Krakowie, w celu poddania procedurze wysokodawkowanej chemioterapii wspartej przeszczepieniem komórek macierzystych (pobranych uprzednio na drodze aferezy komórkowej z krwi obwodowej), pacjent zgłaszał bóle kostne, zwłaszcza ramienia prawego oraz kości udowych, nasilające się od kilkunastu dni. W badaniach ujawniono duże stężenie białka C-reaktywnego (CRP – *C-reactive protein*) wynoszące 115 mg/l bez współistnienia procesu zapalnego, co świadczyło najprawdopodobniej o aktywności choroby zasadniczej i wskazywało na nawrót nowotworu. W badaniach obrazowych stwierdzono liczne osteolityczne ubytki struktury kostnej w różnych lokalizacjach. Po dwóch dniach pobytu na oddziale (5 listopada 2008 r.) mężczyźnie podano cykl chemioterapii mieloablacyjnej (melfalan 200 mg/m^2, łącznie 380 mg *i.v.*), przy czym przebieg chemioterapii był powikłany okresowymi nudnościami i wymiotami. Materiał przeszczepowy podano w całości w ilości wcześniej uzyskanej separacji (7 listopada 2008 r.). Infuzja materiału była niepowikłana. Nadir leukocytarny osiągnięto w dniu +5., okres agranulocytozy (bezwzględna liczba neutrofilów [ANC – *absolute-neutrophil-count*] <500/µl) trwał 8 dni i był powikłany zapaleniem błony śluzowej jamy ustnej II stopnia według World Health Organization (WHO). Pacjent 2 dni gorączkował powyżej 38°C. Stosowano antybiotykoterapię empiryczną. W czasie hospitalizacji chory wymagał przetoczenia 6 jednostek koncentratu płytek. Oceniono toksyczność chemioterapii w skali WHO: nudności/wymioty II°, zapalenie błon śluzowych II°, objawy ze strony wątroby 0°, objawy ze strony nerek 0°, infekcje I°. Odbudowa hematopoezy wspomagana podawaniem czynnika wzrostu G-CSF w dniach od +12. do +13.: WBC >1500/µl w dniu +13., ANC >500/µl w dniu +13., PLT >20 000/µl w dniu +13., retikulocyty 5,5‰ w dniu +13. Pacjent w stanie ogólnym dobrym w dniu +14. po procedurze auto-PBSCT został wypisany do domu z zaleceniami oszczędzającego trybu życia i unikania zbiorowisk ludzkich. Po przeszczepieniu chory czuł się dobrze, nie zgłaszał istotnych dolegliwości. Wykonano badania kontrolne w marcu 2009 roku, które wykazały: obecność w osoczu białka monoklonalnego w ilości 3,8 g/l, co zostało wyliczone na podstawie elektroforezy białek przy białku całkowitym 71 g/l. Wyniki kontrolnej trepanobiopsji szpiku były następujące: komórkowość około 50%, plazmocyty CD138+ bardzo nieliczne – mniej niż 1% komórek szpiku, rozproszone, pojedyncze kappa+, pojedyncze lambda+, zrąb szpiku bez istotnego włóknienia (+1.). Zalecono talidomid 100 mg/dobę jako

leczenie podtrzymujące. Ponadto w badaniach kontrolnych wykazano cechy uszkodzenia wątroby: AST 120 U/l; ALT 206 U/l; fosfataza alkaliczna 999 U/l; GGTP 692 U/l; LDH 558 U/l; HBs-ujemny i HCV-ujemny. Z uwagi na pogarszający się stan chorego w maju 2009 roku wykonano kolejną trepanobiopsję szpiku; wykazano naciek około 70% atypowych plazmocytów (morfologia plazmoblastu) CD138+. Obraz histologiczny odpowiadał dość intensywnemu naciekowi z nowotworowych, wysoce atypowych plazmocytów, o niekorzystnym prognostycznie, guzkowo-rozlanym typie nacieku. W badaniach radiologicznych uwidoczniono progresję zmian osteolitycznych w kościach płaskich. Chory został zakwalifikowany do programu dla opornych/nawrotowych postaci MM z wykorzystaniem bortezomibu (Velcade). Pacjentowi podano 2 cykle Velcade (1,3 mg/m^2) + Caelyx (liposomalna pegylowana postać doksorubicyny) + deksametazon w pełnych dawkach. Po 2. cyklu z wykorzystaniem Velcade odnotowano cechy polineuropatii obwodowej czuciowo-ruchowej, co skłoniło do zmniejszenia dawki bortezomibu do 1,0 mg/m^2 w kolejnych 3 cyklach Velcade-Caelyx-Dexametazone. Łącznie chory otrzymał 5 cykli Velcade-Caelyx-Dexametazon i po tym leczeniu uzyskano całkowitą remisję hematologiczną, łącznie z ujemnym wynikiem badania immunofiksacji białek w osoczu. Z uwagi na objawy polineuropatii obwodowej czuciowo-ruchowej choremu podawano Benfogammę (benfotiaminę), amitryptylinę, Lyricę (pregabalinę) i Zaldiar (paracetamol + tramadol) z dobrym skutkiem przeciwbólowym. Utrzymywała się remisja hematologiczna choroby. W marcu 2010 roku pojawiły się u pacjenta zmiany na skórze (obejmujące głównie plecy, klatkę piersiową i okolicę szyi – ryc. 2.1–2.4) wskazujące na wznowę choroby pozaszpikową i pozakostną – określane mianem skórnej manifestacji nowotworu. Pobrano chirurgicznie wycinek zmiany i materiał skierowano do badania histopatologicznego, które wykazało w wycinkach w obrębie skóry właściwej naciek z atypowych plazmocytów o immunofenotypie: CD138+/CD56+/CD20–; komórki nacieku wykazywały restrykcje produkcji

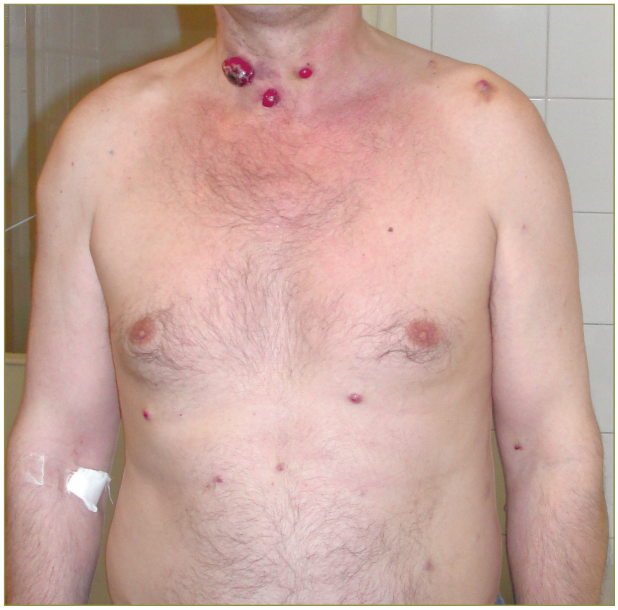

Ryc. 2.1. Zmiany na skórze – pozaszpikowa i pozakostna manifestacja nowotworu

Ryc. 2.2. Zmiany na skórze – pozaszpikowa i pozakostna manifestacja nowotworu

Ryc. 2.3. Zmiany na skórze – pozaszpikowa i pozakostna manifestacja nowotworu

Ryc. 2.4. Zmiany na skórze – pozaszpikowa i pozakostna manifestacja nowotworu

łańcuchów lekkich lambda+/kappa–. Ponadto w świetle naczyń widoczne były skupiska komórek nowotworowych. W całości obraz histologiczny odpowiadał naciekowi MM (*plasma cell myeloma*). Zdecydowano o zastosowaniu u pacjenta protokołu M2, obejmującego cykl VMBCP (VCR, melfalan, karmustyna, CTX) oraz dodatkowo przez 5 kolejnych dni pulsy solumedrol 1 g dożylnie. Podano takie 2 cykle VMBCP z solumedrolem z dobrą tolerancją. Po tym leczeniu zaobserwowano zmniejszenie się guzów szpiczakowych na skórze, jednak nie całkowite ich zniknięcie; niestety odnotowano też pojawianie się nowych zmian nowotworowych na skórze w innych miejscach. W tej sytuacji zdecydowano o podaniu chemioterapii dla opornych i nawrotowych postaci MM według protokołu DT-PACE (deksametazon, talizer, etopozyd, cisplatyna, doksorubicyna, CTX). Leczenie stosowano w czerwcu, sierpniu i październiku 2010 roku. Łącznie chory przyjął 3 cykle DT-PACE, po których stwierdzano stopniowe pogarszanie się czynności wątroby oraz trudną w leczeniu rozchwianą cukrzycę. Zmiany na skórze ulegały wprawdzie regresji, ale częściowej, a nie całkowitej. W grudniu 2010 roku doszło do masywnej wznowy choroby w szpiku kostnym – naciek około 80% populacji plazmocytów i plazmoblastów (ryc. 2.5–2.12) oraz pojawienia się licznych nowych zmian na skórze (ryc. 2.13–2.18). W badaniu cytogenetycznym szpiku kostnego uzyskano poniższy wynik zgodny z Międzynarodową Klasyfikacją Cytogenetyczną ISCN 2009:

nuc ish(D13S319x1)[95/100]/(TP53x2)[100]/(IGHx2)
(5'IGH sep 3'IGHx1)[94/100]/(FGFR3,IGH)x2[100]/(MAF,IGH)x2[100]/
(RP11-205M9x3,RP11-62M23x2)[83/100]/D5S23,D5S721,CEP9,CEP15)x2[100].

W szczegółowym opisie w analizie techniką fluorescencyjnej hybrydyzacji *in situ* (FISH – *fluorescent in situ hybridization*) ujawniono delecję chromosomu 13. pary w rejonie prążka 13q14 w 93%, obecność translokacji w locus genu łańcuchów ciężkich immunoglobulin IGH na chromosomie 14q32 w 94% oraz obecność dodatkowej kopii locus q21 chromosomu 1. pary w 83% analizowanych komórek CD 138+ sortowanych przy użyciu FACS. Nie ujawniono aberracji w zakresie genu *TP53*, niekorzystnie lokujących translokacji (4;14)(p16;q32) i translokacji (14;16)(q32;q22) oraz zmian liczbowych.

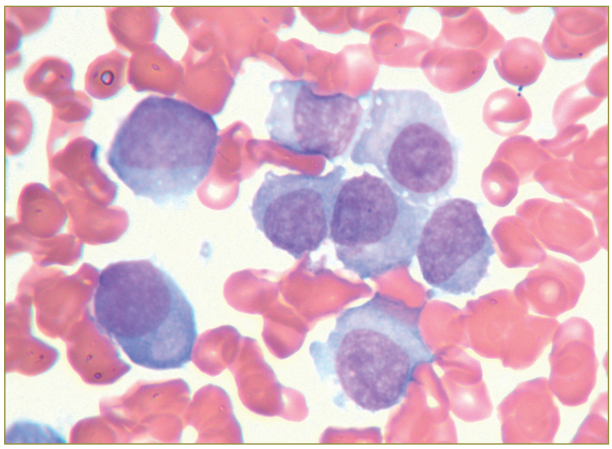

Ryc. 2.5. Rozmaz szpiku – rozlany naciek komórek o morfologii plazmoblastu i plazmocytu

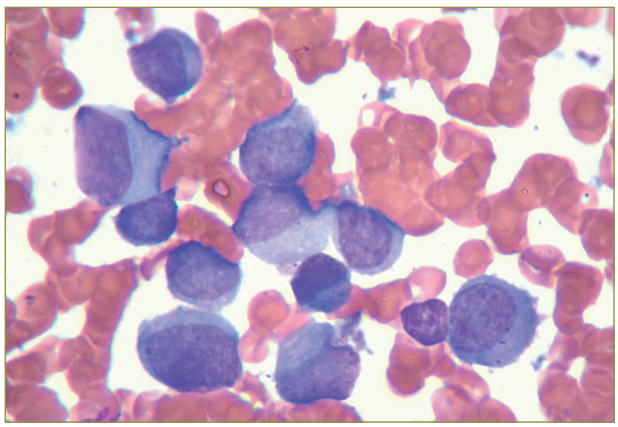

Ryc. 2.6. Rozmaz szpiku – rozlany naciek komórek o morfologii plazmoblastu i plazmocytu

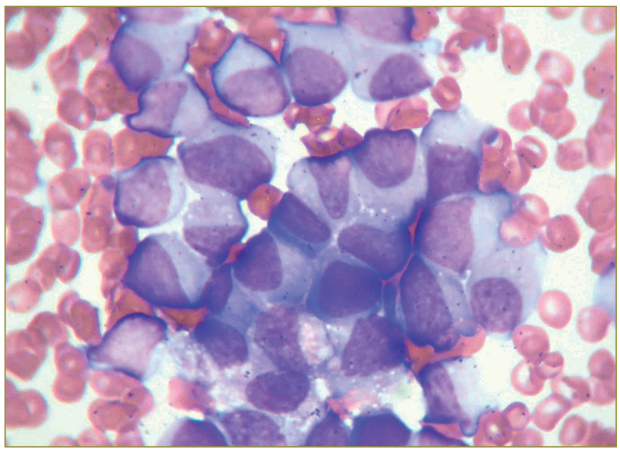

Ryc. 2.7. Rozmaz szpiku – rozlany naciek komórek o morfologii plazmoblastu i plazmocytu

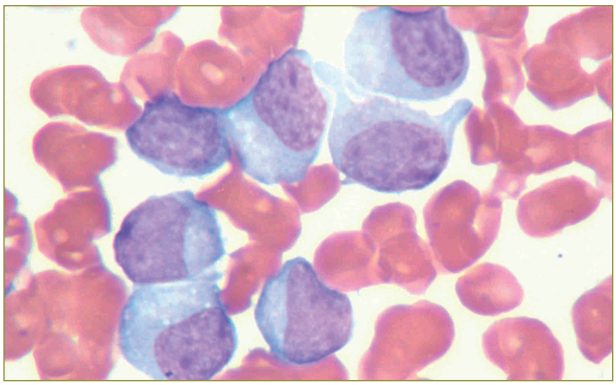

Ryc. 2.8. Rozmaz szpiku – rozlany naciek komórek o morfologii plazmoblastu i plazmocytu

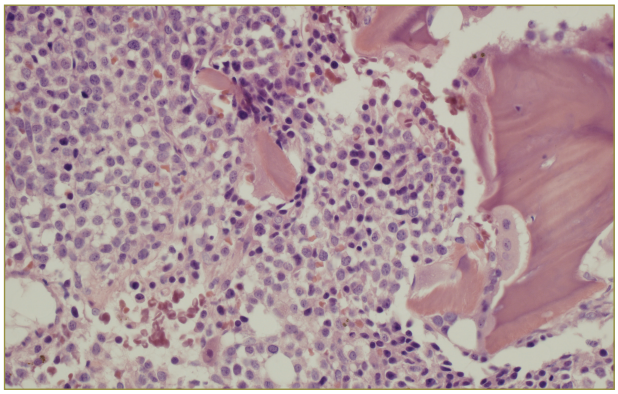

Ryc. 2.9. Trepanobiopsja. Rozlany naciek z plazmocytów z cechami pleomorfizmu i atypii. Część komórek o morfologii plazmoblastu. Widoczne liczne figury mitotyczne. Barwienie hematoksyliną i eozyną (HE). Powiększenie obrazu x 40

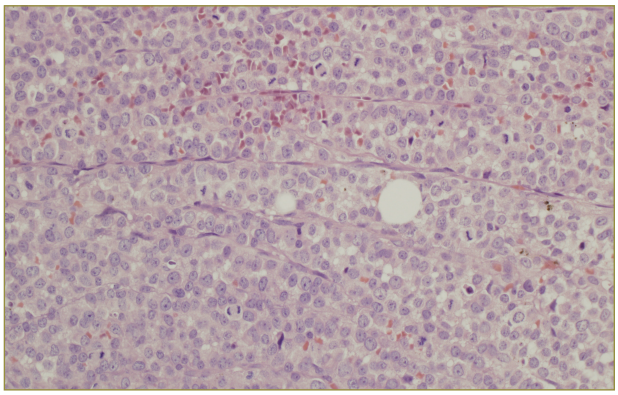

Ryc. 2.10. Trepanobiopsja. Rozlany naciek z plazmocytów z cechami pleomorfizmu i atypii. Część komórek o morfologii plazmoblastu. Widoczne liczne figury mitotyczne. Barwienie HE. Powiększenie obrazu x 40

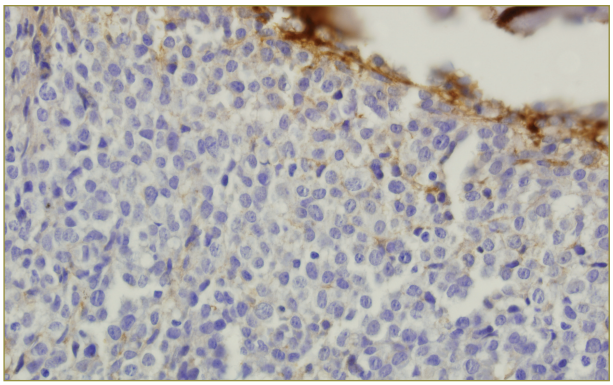

Ryc. 2.11. Trepanobiopsja. Plazmocyty nacieku nie wykazują ekspresji łańcuchów lekkich immunoglobulin kappa. Barwienie IHC. Powiększenie obrazu x 60

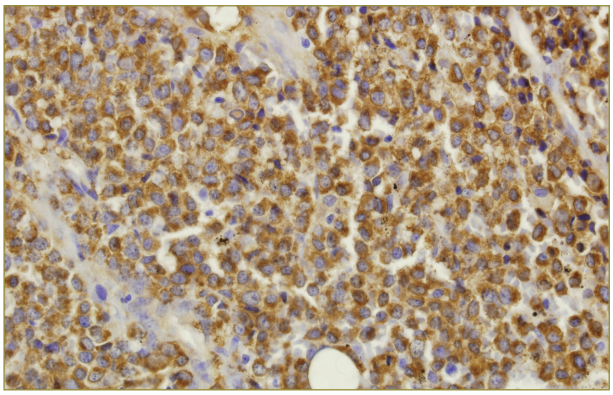

Ryc. 2.12. Trepanobiopsja. Powszechna ekspresja łańcuchów lekkich immunoglobulin lambda w nacieku plazmocytarnym. Barwienie IHC. Powiększenie obrazu x 60

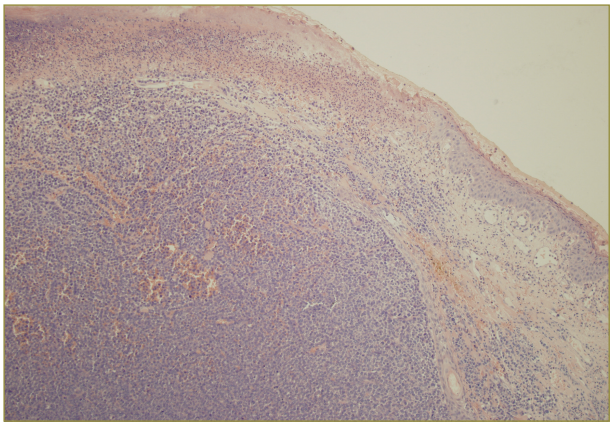

Ryc. 2.13. Wycinek skórny. Widoczny rozległy naciek plazmocytarny skóry z owrzodzeniem powierzchni. Barwienie HE. Powiększenie obrazu x 10

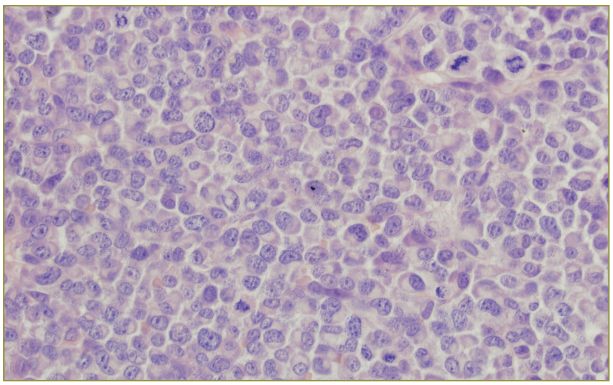

Ryc. 2.14. Wycinek skórny. Duże powiększenie wycinka ze zmiany skórnej. Rozlany naciek z atypowych plazmocytów, z pleomorfizmem jąder. Część komórek o morfologii plazmoblastu. Widoczne figury mitotyczne (m.in. w prawym górnym rogu). Barwienie HE. Powiększenie obrazu x 60

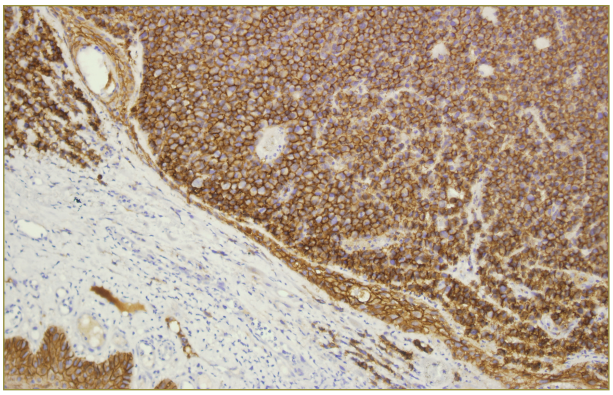

Ryc. 2.15. Wycinek skórny. Ekspresja CD138 w nacieku plazmocytarnym skóry (również w komórkach naskórka – w lewym dolnym rogu). Barwienie IHC. Powiększenie obrazu x 20

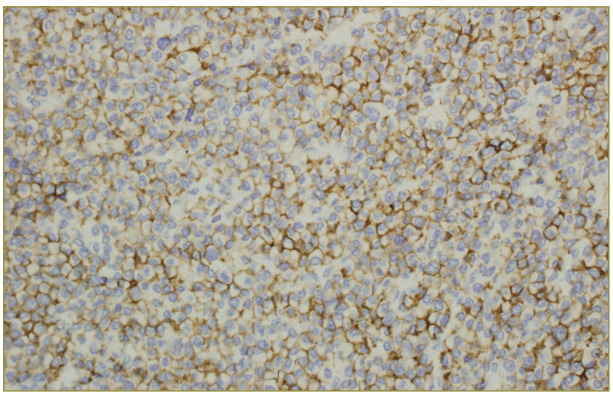

Ryc. 2.16. Wycinek skórny CD56-pozytywne nowotworowe plazmocyty nacieku skóry. Barwienie IHC. Powiększenie obrazu x 40

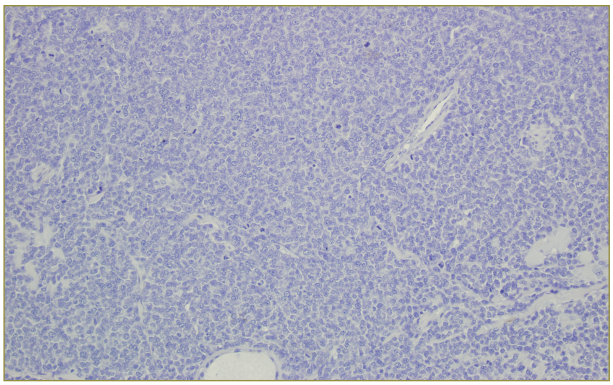

Ryc. 2.17. Wycinek skórny. Brak ekspresji łańcuchów lekkich kappa w nacieku plazmocytarnym skóry. Barwienie IHC. Powiększenie obrazu x 20

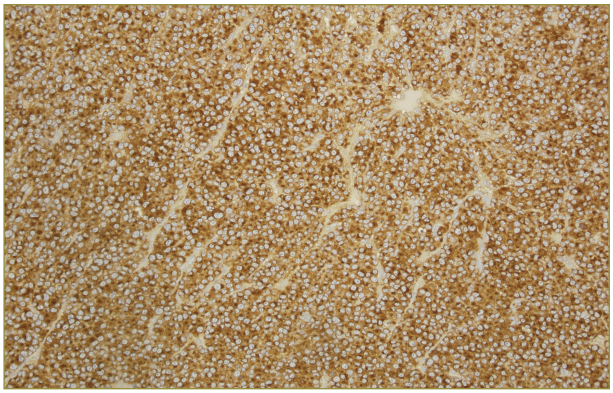

Ryc. 2.18. Wycinek skórny. Silna ekspresja łańcuchów lekkich lambda w nowotworowych plazmocytach nacieku skóry. Barwienie IHC. Powiększenie obrazu x 20

W kolejnym wycinku skóry pobranym do badania histopatologicznego wykazano (ryc. 2.13–2.18) obecność w obrębie skóry właściwej grudkowego nacieku (obejmującego również mięśnie szkieletowe w obrębie wycinka) z atypowych plazmocytów o immunofenotypie CD138+/CD20–/CD56+/kappa–/lambda+. Plazmocyty miały częściowo morfologię plazmoblastu, a częściowo bardziej dojrzałej, o obfitszej cytoplazmie z obecnością okołojądrowego przejaśnienia; frakcja proliferacyjna (K1 = 67) ponad 70%. Chory otrzymał jeden cykl lenalidomid + deksametazon przy bardzo dużym uszkodzeniu wątroby (ALT 378 U/l; AST 750 U/l, bilirubina całkowita 46,1 µmol/l; fosfataza alkaliczna 1039 U/l; GGTP 2624,0 U/l), co zostało powiązane z toksycznością poprzedniego leczenia, ale również z postępem nowotworu. Po miesiącu terapii wobec stałej progresji nieuleczalnej choroby oraz cech uszkodzenia wątroby (bilirubina 325 µmol/l) zdecydowano o leczeniu paliatywnym w hospicjum. Chory zmarł w marcu 2011 roku po 38 miesiącach od rozpoznania MM i walki z chorobą.

Opisany przypadek pokazuje, że po ujawnieniu się skórnej manifestacji nowotworu choroba – pomimo stosowania agresywnej chemioterapii – jest trudna do opanowania i prowadzi do fatalnego finału.

AGRESYWNA POSTAĆ SZPICZAKA PLAZMOCYTOWEGO Z ZAJĘCIEM OŚRODKOWEGO UKŁADU NERWOWEGO

Kobieta urodzona w 1948 roku zgłosiła się w kwietniu 2011 roku na Szpitalny Oddział Ratunkowy (SOR) 5. Wojskowego Szpitala Klinicznego w Krakowie z powodu osłabienia, nudności, wymiotów oraz silnych dolegliwości bólowych odcinka lędźwiowo-krzyżowego kręgosłupa (ból promieniujący do podbrzusza po stronie prawej). Podczas zbierania danych do wywiadu kobieta poinformowała, że jest długotrwale leczona z powodu przewlekłej obturacyjnej choroby płuc (POChP; przyjmuje wziewnie formoterol oraz bromek ipratropium).

Przy przyjęciu pacjentka była w stanie ogólnym zadowalającym, stabilnym pod względem parametrów oddechowych i krążeniowych, nie stwierdzono objawów oponowych, świeżych deficytów neurologicznych w obrębie zarówno ośrodkowego, jak i obwodowego układu nerwowego. W badaniu fizykalnym odnotowano: brzuch miękki, niebolesny, perystaltyka prawidłowa, objawy otrzewnowe ujemne, objaw Goldflama obustronnie ujemny, tkliwość uciskowa okolicy lędźwiowej kręgosłupa z promieniowaniem ku stronie prawej.

Na podstawie badania fizykalnego oraz badań obrazowych (USG narządów jamy brzusznej, RTG klatki piersiowej, RTG odcinka L/S kręgosłupa) oraz badań biochemicznych krwi obwodowej, jakim poddano pacjentkę w trakcie jej pobytu na SOR, oceniono, że wykonanie pilnego zabiegu operacyjnego nie jest konieczne. Jako przyczynę dolegliwości będących podstawą hospitalizacji na SOR uznano stan po przebytym złamaniu kompresyjnym trzonu kręgu L1 oraz nasilone zmiany zwyrodnieniowe w zakresie odcinka lędźwiowo-krzyżowego kręgosłupa. Po zastosowaniu leków przeciwwymiotnych oraz analgetyków uzyskano poprawę stanu ogólnego oraz ustąpienie dolegliwości bólowych. Pacjentkę wypisano do domu z rozpoznaniem „Ból kręgosłupa odcinka L/S" i pouczono o dalszym postępowaniu. Zlecono leczenie w poradni rehabilitacji oraz diagnostykę niedokrwistości (w morfologii krwi obwodowej Hgb 10,2 g/dl) w ramach podstawowej opieki zdrowotnej. Zalecono doraźne przyjmowanie ketoprofenu oraz omeprazolu.

Pacjentka trafiła do poradni Kliniki Hematologii Szpitala Uniwersyteckiego w Krakowie w październiku 2011 roku, skierowana przez lekarza pierwszego kontaktu z powodu utrzymujących się obniżonych wartości układu czerwonokrwinkowego. Wykonano wówczas panel badań diagnostycznych, takich jak: morfologia krwi obwodowej (WBC 5,6 tys./µl; ANC 4,1 tys./µl; RBC 2,77 mln/µl; Hgb 8,6 g/l; PLT 216 tys./µl; retikulocyty16‰), ocena mikroskopowa rozmazu krwi obwodowej (stwierdzono obecność pojedynczych plazmocytów – ryc. 2.19), stężenie witaminy B12 (366 pg/ml) i kwasu foliowego (16,45 ng/ml), gospodarka żelazowa (ferrytyna 308 µg/l), odczyn Biernackiego (OB) (120/125 mm/h), próby wątrobowe (ALT 13 U/l; GGTP 8 U/l) i nerkowe (kreatynina 57 µmol/l; współczynnik przesączania kłębuszkowego >60 ml/min/1,73 m^2), elektrolity (K 3,87

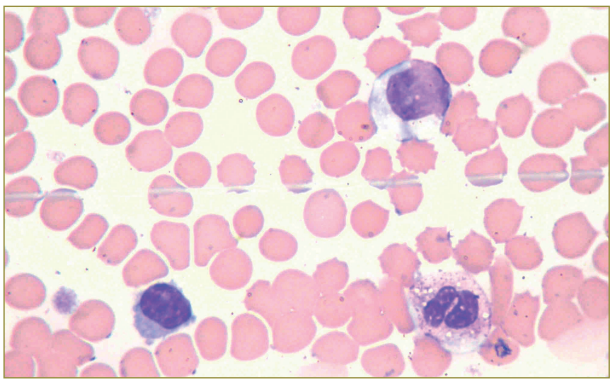

Ryc. 2.19. Komórki plazmatyczne we krwi obwodowej. Barwienie metodą Wrighta. Powiększenie obrazu x 1000

mmol/l; Ca 2,23 mmol/l), elektroforeza białek surowicy (białko całkowite 131 g/l; albuminy 28%; α1-globuliny 2,2%; α2-globuliny 7,3%; β-globuliny 7,1%; γ-globuliny 55%) z oceną obecności białka monoklonalnego (ilościowa zawartość białka monoklonalnego w osoczu 67 g/l).

W trakcie kolejnej wizyty u pacjentki w poradni ustalono wstępne rozpoznanie MM, poszerzono panel badań diagnostycznych o badanie histopatologiczne. Ocena trepanobioptatu wykazała komórkowość 75%, ławicowe nacieki atypowych plazmocytów CD138+/kappa+/lambda– o pośrednim stopniu złośliwości histologicznej stanowiących do 75% komórek szpiku, zrąb bez istotnego włóknienia, cechy osteopenii i osteoresorpcji oraz hemopoezę o zachowanych torach dojrzewania głównych linii. Z uwagi na brak podziałów komórek nie dokonano oceny kariotypu szpiku kostnego. Zlecono leczenie prednizonem według schematu 40–20–0 mg/dobę. Po 14 dniach od rozpoczęcia leczenia zmodyfikowano postępowanie terapeutyczne. Pacjentkę zakwalifikowano do chemioterapii według schematu CD (cyklofosfamid 500 mg p.o. w dniach 1., 8., 15., 22.; deksametazon 40 mg/dobę p.o. w dniach 1.–4., 9.–12., 17.–20.); chorą poddano dwóm cyklom tego leczenia.

W grudniu 2011 roku pacjentkę przyjęto na oddział kliniczny Kliniki Hematologii Szpitala Uniwersyteckiego w Krakowie w trybie pilnym z powodu niedokrwistości, znacznego stopnia osłabienia oraz nasilonych dolegliwości bólowych odcinka piersiowego i lędźwiowego kręgosłupa. W dniu przyjęcia na oddział doszło do dekompensacji stanu ogólnego w przebiegu zapalenia płuc wraz z zaostrzeniem objawów POChP oraz wtórną niewydolnością lewokomorową. Zastosowano antybiotyki o szerokim spektrum działania oraz leki przeciwgrzybicze, forsowano diurezę oraz podano leki rozszerzające oskrzela. W wyniku terapii uzyskano stabilizację, a następnie stopniową poprawę stanu ogólnego pacjentki.

W 4. dniu hospitalizacji nastąpiło pogorszenie w zakresie ośrodkowego układu nerwowego (OUN) manifestujące się osłabieniem, splątaniem i znacznym ograniczeniem kontaktu. Stopniowo stwierdzano pogłębianie się deficytów neurologicznych (bradykardia do 35/min, sztywność karku, gorączka do 39°C, senność, znaczne ograniczenie orientacji auto- i allopsychicznej). W wykonywanych dwukrotnie badaniach obrazowych (tomografia komputerowa głowy bez podania środka cieniującego, tomografia komputerowa głowy z podaniem środka cieniującego) nie stwierdzono patologii. Po wdrożeniu

leczenia przeciwobrzękowego (do deksametazonu dołączono mannitol) oraz zwiększeniu dawek antybiotyków (meropenem 3 x 2 g, wankomycyna 2 x 1 g) uzyskano stopniową poprawę. Stan chorej pozostawał średnio ciężki, ale stabilny, utrzymywały się podwyższona temperatura ciała, duszność, tachypnoe około 20/min, obustronnie nad polami płucnymi słyszalne były furczenia i świsty, RR 130/80, ASM około 75/min, świadomość zachowana. W posiewach z krwi obwodowej stwierdzono bakteriemię *Streptococcus pneumoniae*. Wykonano nakłucie lędźwiowe oraz pobrano płyn mózgowo-rdzeniowy w celu dokonania oceny cytologicznej, biochemicznej, bakteriologicznej (posiew, test lateksowy), mikologicznej (posiew, mannan, galaktomannan) z wykorzystaniem techniki Bactec i badań molekularnych łańcuchowej reakcji polimerazy w kierunku gruźlicy. Płyn mózgowo-rdzeniowy okazał się żółty, mętny; pleocytoza: pole usiane, po odwirowaniu przewaga form wielojądrzastych; chlorki 110 mmol/l, glukoza 1,31 mmol/l, białko 204 mg/dl; dodatni wynik testu lateksowego. Na tej podstawie rozpoznano bakteryjne zapalenie opon mózgowo-rdzeniowych patogenem *S. pneumoniae*. Na przeglądowym radiogramie klatki piersiowej stwierdzono liczne plamiste zagęszczenia miąższowe odpowiadające zmianom zapalnym, typowym dla paciorkowcowego zapalenia płuc, cechy zastoju w krążeniu płucnym, płytki niedodmy (pacjentka otrzymywała enoksaparynę 2 x 40 mg *s.c.*/dobę). Chora została przeniesiona na oddział kliniczny Kliniki Chorób Zakaźnych Szpitala Uniwersyteckiego w Krakowie.

Jednocześnie w badaniach biochemicznych, wykonanych w kontekście oceny stopnia zaawansowania choroby zasadniczej, stwierdzono minimalną odpowiedź obiektywną (MR) – obniżenie stężenia białka monoklonalnego w zakresie ponad 25% i poniżej 50% (z 67 g/l w momencie rozpoznania do 38,4 g/l w dniu 21 grudnia 2011 r.).

Kobieta była hospitalizowana w Klinice Chorób Zakaźnych Szpitala Uniwersyteckiego w Krakowie przez 6 tygodni. W trakcie leczenia stan pacjentki uległ znacznej poprawie. W kontrolnych badaniach płynu mózgowo-rdzeniowego stwierdzono znamienne obniżenie pleocytozy, niemniej jednak stale obecna była populacja komórek jednojądrzastych. W lutym 2012 roku zlecono badanie immunofenotypowe i cytologiczne płynu mózgowo-rdzeniowego oraz badanie cytologiczne, immunofenotypowe i cytogenetyczne szpiku kostnego i krwi obwodowej. W płynie mózgowo-rdzeniowym stwierdzono obecność komórek o charakterze plazmocytów i plazmoblastów o fenotypie CD138–/38+/56–/19–/20–/45–/kappa+ (ryc. 2.20). W ocenie cytologicznej krwi

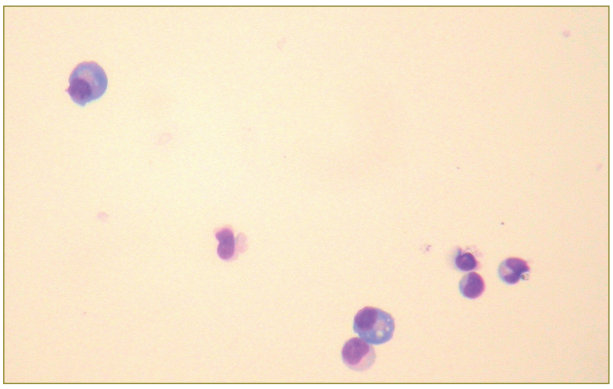

Ryc. 2.20. Komórki plazmatyczne w płynie mózgowo rdzeniowym. Barwienie metodą Wrighta. Powiększenie obrazu x 1000

obwodowej potwierdzono obecność komórek o morfologii plazmocytów (4/100 komórek). W mielogramie wykryto 49-procentowy naciek szpiku przez populację komórek plazmatycznych tworzących skupiska, z obecnością form atypowych i odmłodzeniem do form o charakterze plazmoblastów, które w badaniu immunofenotypowym miały na swej powierzchni antygeny CD138+/38+/56+/19–/20–/45–/kappa+ (ryc. 2.21, 2.22). Materiał do badania cytogenetycznego szpiku kostnego okazał się niediagnostyczny.

W marcu 2012 roku kobietę ponownie hospitalizowano na oddziale klinicznym Kliniki Hematologii Szpitala Uniwersyteckiego w Krakowie. Chora przy przyjęciu była w stanie ogólnym dobrym, parametry oddechowe i krążeniowe zadowalające, bez świeżych deficytów neurologicznych w zakresie zarówno ośrodkowego, jak i obwodowego układu nerwowego. Pacjentka zgłaszała umiarkowanego stopnia dolegliwości bólowe odcinka piersiowego kręgosłupa, nasilające się przy zmianie pozycji ciała oraz nieco zmniejszoną tolerancję wysiłku. Na podstawie wyników badań obrazowych (RTG klatki piersiowej oraz obrazowanie metodą tomografii rezonansu magnetycznego odcinka Th

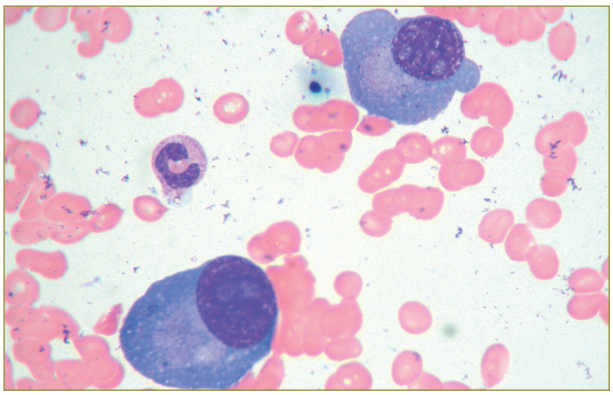

Ryc. 2.21. Komórki plazmatyczne w szpiku kostnym. Barwienie metodą Wrighta. Powiększenie obrazu x 1000

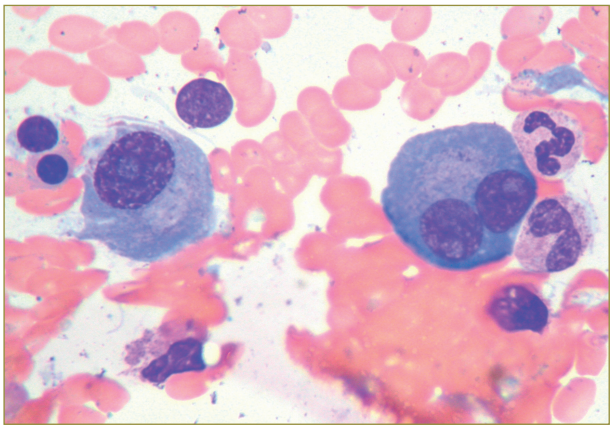

Ryc. 2.22. Komórki plazmatyczne w szpiku kostnym. Barwienie metodą Wrighta. Powiększenie obrazu x 1000

i L/S kręgosłupa) rozpoznano wielopoziomowe złamania kompresyjne trzonów kręgów Th10, Th11, Th12, L1, L2, L3, L4, L5. Ze względu na stwierdzone w badaniu fizykalnym tętnienie znacznie poszerzonych żył szyjnych, dodatni objaw wątrobowo-szyjny, szmer holosystoliczny słyszalny w czwartym międzyżebrzu po stronie prawej, z dodatnim objawem Rivero-Carvalla oraz znamienne zwiększenie stężenia fragmentu N-końcowego peptydu natriuretycznego typu B 2858 pg/ml przy braku nieprawidłowości w zakresie zapisu elektrokardiograficznego, u pacjentki wykonano badanie ECHO serca. Konsultacja kardiologiczna wykluczyła przeciwwskazania do dalszego leczenia cytostatycznego. Po spełnieniu pozostałych kryteriów włączenia do programu zdrowotnego „Leczenie opornych postaci MM z użyciem bortezomibu" chorą zakwalifikowano do chemioterapii według zmodyfikowanego schematu CyBorD (cyklofosfamid 250 mg *p.o.* w dniach 1., 4., 8., 11.; bortezomib 1,85 mg [1,3 mg/m^2] *i.v.* w dniach 1., 4., 8., 11.; deksametazon 20 mg/dobę *p.o.* w dniach 1.–4., 9.–12., 17.–20.), przy czym odstąpiono od podania antracyklin ze względu na graniczną wartość frakcji wyrzutowej.

W chwili rozpoczęcia leczenia II rzutu stopień zaawansowania klinicznego choroby zasadniczej według klasyfikacji Duriego i Salmona wyniósł IIIA. Pacjentka otrzymała pierwszy cykl chemioterapii w dawkach należnych; nie odnotowano powikłań. Ustalono termin przeprowadzenia zabiegu neurochirurgicznej stabilizacji kręgosłupa oraz paliatywnego napromieniania zmienionych chorobowo elementów rusztowania kostnego. W trakcie kolejnej hospitalizacji zostanie wykonane nakłucie lędźwiowe w celu oceny nacieczenia struktur OUN w przebiegu choroby zasadniczej oraz podania deksametazonu do przestrzeni podpajęczynówkowej.

PODSUMOWANIE

Zajęcie OUN przez komórki MM jest zjawiskiem rzadkim i zwykle wiąże się ze złym rokowaniem. Komórki obecne w płynie mózgowo-rdzeniowym często różnią się w zakresie powierzchniowych glikoprotein, na przykład glikoproteiny CD56 charakterystycznej również dla komórek *natural killer*, limfocytów T, pełniącej funkcję molekuły adhezyjnej, sprzyjającej „migracji" komórek plazmatycznych. Jednocześnie komórki plazmatyczne obecne w płynie mózgowo-rdzeniowym są pozbawione tej molekuły, co sprawia, że jej utrata w znacznym stopniu uniezależnia te komórki od oddziaływań mikrośrodowiska.

Opisany przypadek skłania do zastanowienia, czy zajęcie struktur OUN przez komórki układu plazmoidalnego było jedną z manifestacji choroby zasadniczej, czy też stanowiło zjawisko wtórne w stosunku do głębokiego immunodeficytu powikłanego ropnym zapaleniem opon mózgowo-rdzeniowych.

Analizując tor diagnostyczny i przebieg leczenia chorej, zdajemy sobie sprawę, że ciągle mija zbyt wiele czasu, zanim zostanie ustalone właściwe rozpoznanie, a gdy już się uda do tego doprowadzić, często postępowanie terapeutyczne jest suboptymalne. Dlatego w panelu diagnostyki różnicowej niecharakterystycznych dolegliwości bólowych układu kostnego, niedokrwistości, niewydolności nerek czy wreszcie nieprawidłowości w zakresie podstawowych i powszechnie dostępnych parametrów, takich jak OB czy hiperproteinemia, należy pamiętać o MM jako o możliwym rozpoznaniu.

W dobie powszechnego stosowania nowoczesnych leków immunomodulujących (lenalidomid) oraz inhibitorów proteasomów (bortezomib) warto wyselekcjonować grupę chorych na MM, w których przypadku rokowanie jest niekorzystne (np. zajęcie przez proces nowotworowych narządów pozaszpikowych, zmiany w kariotypie: t(4;14), t(14;16), del 17p), i w tej grupie stosować *a priori* leczenie nowocześniejsze niż według schematu CTD (cyklofosfamid + talidomid + deksametazon). Umożliwiłoby to uzyskanie u tych chorych optymalnej i głębokiej odpowiedzi, która mogłaby być spotęgowana przeszczepieniem komórek macierzystych i dalej leczeniem konsolidującym oraz podtrzymującym.

Ponadto w grupie dużego ryzyka warto zastanowić się nad poszerzeniem zarówno panelu badań obrazowych, jak i laboratoryjnych, choćby o antygen CD44 będący glikoproteiną odpowiadającą za ekspansywny charakter choroby. Pacjenci o takim fenotypie wydają się dobrymi kandydatami do addytywnego zastosowania leków hamujących zdolność komórek plazmatycznych do migracji, adhezji i inwazji tkankowej.

Składamy serdeczne podziękowania dr Marcie Szostek z Katedry Hematologii Collegium Medicum Uniwersytetu Jagiellońskiego oraz dr med. Krystynie Gałązce z Katedry Patomorfologii Collegium Medicum Uniwersytetu Jagiellońskiego za przesłane zdjęcia szpiku oraz fotografie trepanobioptatów i wycinków skórnych.

Piśmiennictwo

Chang H., Bartlett E.S., Patterson B. i wsp. *The absence of CD56 on malignant plasma cells in the cerebrospinal fluid is the hallmark of multiple myeloma involving central nervous system*. Br J Haematol 2005; 129: 539–541.

Dmoszyńska A. *Terapie celowane w szpiczaku plazmocytowym.* Acta Haemat Pol 2005; 36: 52–58.

Fassas A.B., Muwalla F., Benramdane R. i wsp. *Myeloma of the central nervous system: association with high-risk chromosomal abnormalities, plasmablastic morphology and extramedullary manifestations*. Br J Haematol 2002; 117: 103–108.

Harrison S.J., Quach H., Link E. i wsp. *A high rate of durable responses with romidepsin, bortezomib, and dexamethasone in relapsed or refractory multiple myeloma.* Blood 2011; 118: 6274–6283.

Hideshima T., Ikeda H., Chauhan D. i wsp. *Lymphoid neoplasia: bortezomib induces canonical nuclear factor-κB activation in multiple myeloma cells*. Blood 2009; 114: 1046–1052.

Kato N., Kimura K., Yasukawa K., Aikawa K. *Metastatic cutaneous plasmacytoma: a case report associated with IgA lambda multiple myeloma and a review of the literature of metastatic cutaneous plasmacytomas associated with multiple myeloma and primary cutaneous plasmacytomas.* J Dermatol 1999; 26: 587–594.

Requena L. *Specific cutaneous involvement in patients with multiple myeloma. A clinicopathological, immunohistochemical and cytogenetic study of 40 cases*. Actas Dermosifiliogr 2005; 96: 424–440.

Rodriguez J.M., Lam S., Silber R. *Multiple myeloma with cutaneus involvement.* JAMA 1977; 237: 2625–2626.

Schluterman K.O., Fassas A.B.-T., Van Hemert R.L. i wsp. *Multiple myeloma invasion of the central nervous system*. Arch Neurol 2004; 61: 1423–1429.

Skotnicki A.B., Dmoszyńska A., Jurczyszyn A., Wolska-Smoleń T. *Nowe możliwości terapeutyczne w szpiczaku mnogim*. Acta Haemat Pol 2006; 37 (supl. 1): 18–34.

3

Wojciech Legieć, Anna Dmoszyńska

Wieloletnia terapia analogiem talidomidu stosowana u kobiety chorującej na szpiczaka plazmocytowego – opis przypadku

Long-term therapy with thalidomide analogue during multiple myeloma – case report

Streszczenie

W niniejszym rozdziale przedstawiono 10-letnią historię leczenia kobiety chorej na szpiczaka plazmocytowego. Początkowo (w 2002 r.) pacjentkę poddano standardowej chemioterapii i autotransplantacji komórek krwiotwórczych. Remisja choroby po tym leczeniu trwała tylko rok. Kobieta z niepewnością i obawami zaakceptowała w 2004 roku udział w badaniu klinicznym z zastosowaniem leku, który w trakcie badania został zarejestrowany do leczenia chorych na szpiczaka plazmocytowego. Chora – obecnie w wieku 56 lat – nadal przyjmuje lenalidomid, prowadząc aktywne życie w swoim środowisku w stanie całkowitej remisji choroby.

Słowa kluczowe: gammapatia monoklonalna, szpiczak plazmocytowy, badanie kliniczne, lenalidomid

Abstract

10-year history of patient with multiple myeloma. Primary, in 2002, she was treated with standard chemotherapy and autotransplantation of peripheral blood stem cells. After relapse, in 2004, she with anxiety, entered the clinical trial evaluating a new anti-myeloma drug. It was lenalidomide approved by US Food and Drug Administration two years later, in June 2006, for use in combination with dexamethasone in patients with multiple myeloma. Now, in 2012 a 56-year-old woman is still treated with lenalidomide with no serious side effects an in complete remission of the disease.

Key words: monoclonal gammopathy, multiple myeloma, clinical trial, lenalidomide

W październiku 2002 roku kobieta w wieku 46 lat została skierowana do kliniki hematologicznej z podejrzeniem szpiczaka plazmocytowego, które wysunięto na podstawie następujących wyników badań: niedokrwistość (hemoglobina [Hg] 7,1 g/dl), odczyn Biernackiego (OB) 120 mm/h, białko całkowite 12 g/dl, zmiany osteolityczne w kręgosłupie w odcinku Th i dolegliwości bólowe w obrębie kości. Po uzupełnieniu diagnostyki (ryc. 3.1 i 3.2) potwierdzono podejrzenie szpiczaka mnogiego i ustalono rozpoznanie: szpiczak plazmocytowy IgG kappa III stopnia według klasyfikacji Duriego i Salmona.

Rozpoczęto chemioterapię według schematu VAD. Chora otrzymywała też bisfosfoniany (*Natrii clodronas*).

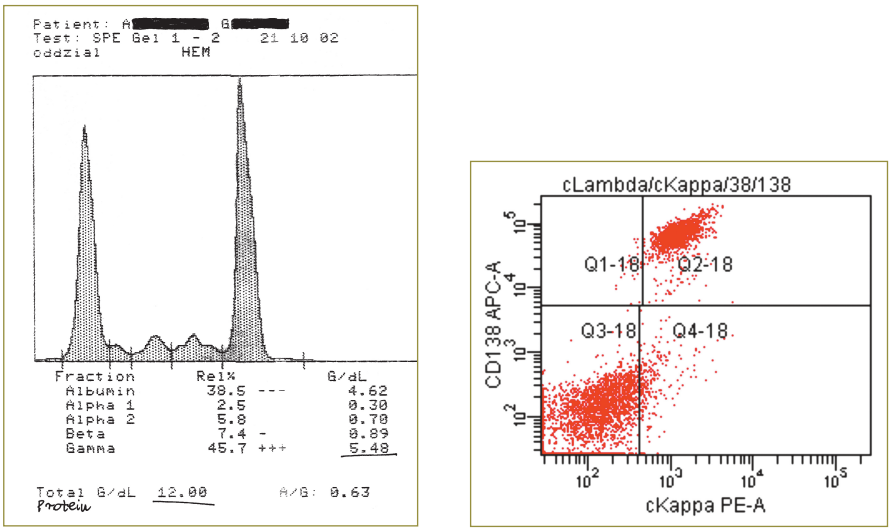

Ryc. 3.1 i 3.2. Wyniki elektroforezy białek osocza (białko monoklonalne) i oceny patologicznych plazmocytów metodą cytometrii przepływowej uzyskane podczas ustalania rozpoznania

Po 7 cyklach VAD, w czasie których nie odnotowano żadnych powikłań, uzyskano prawie całkowitą remisję (nCR – *near complete response*) i kobietę zakwalifikowano do autotransplantacji obwodowych komórek macierzystych szpiku. W celu mobilizacji komórek macierzystych pacjentka otrzymała 3,5 g/m^2 cyklofosfamidu. Procedura mobilizacji przebiegła bez powikłań. Przeprowadzono 2 aferezy obwodowych komórek macierzystych (CD34+), uzyskując 9,54 x 10^6 komórek CD34+/kg masy ciała chorej. Autotransplantacji uzyskanych obwodowych komórek macierzystych dokonano 1 marca 2003 roku po kondycjonowaniu układem MEL200. Okres transplantacji i aplazji po transplantacji był wolny od powikłań. Uzyskano następujące wyniki podczas odnowy układu krwiotwórczego: bezwzględna liczba neutrofili ponad 0,5 G/l w +13. dniu po transplantacji, a liczba płytek krwi ponad 50 G/l w +14. dniu po transplantacji. W badaniach kontrolnych w +100. dniu po przeszczepieniu potwierdzono stan CR.

Po 12 miesiącach obserwacji w warunkach ambulatoryjnych stwierdzono cechy wznowy choroby w postaci ponownego pojawienia się białka monoklonalnego IgG kappa (ryc. 3.3).

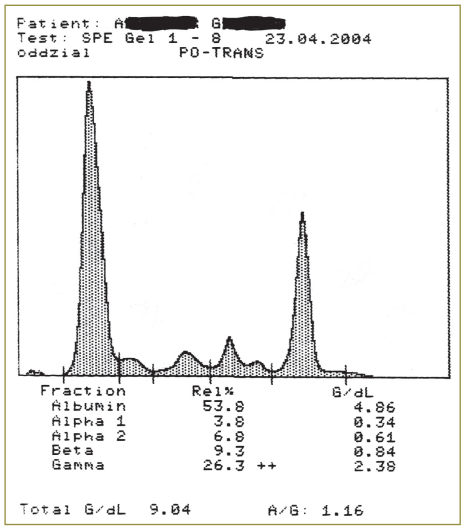

Ryc. 3.3. Wznowa choroby – obraz elektroforezy białek osocza

Chorą zakwalifikowano do badania klinicznego CC-5013-MM-010. Leczono ją lenalidomidem i deksametazonem (DEX) według następującego schematu:

lenalidomid 25 mg/d (dni 1.–21.) – cykl 28-dniowy,

DEX 40 mg/d w dniach 1.–4. / 9.–12. i 17.–20. przez pierwsze 4 cykle,

DEX po 4. cyklu 40 mg/d w dniach 1.–4.

Leczenie rozpoczęto w kwietniu 2002 roku. Po 4 cyklach terapii uzyskano CR (ryc. 3.4). Do lutego 2012 roku chorą poddano 102 cyklom terapii. Do października 2011 roku kobieta przyjmowała lenalidomid w ramach badania klinicznego. Od października 2011 roku otrzymuje nadal ów lek poza badaniem od sponsora badania CC-5013-MM-010.

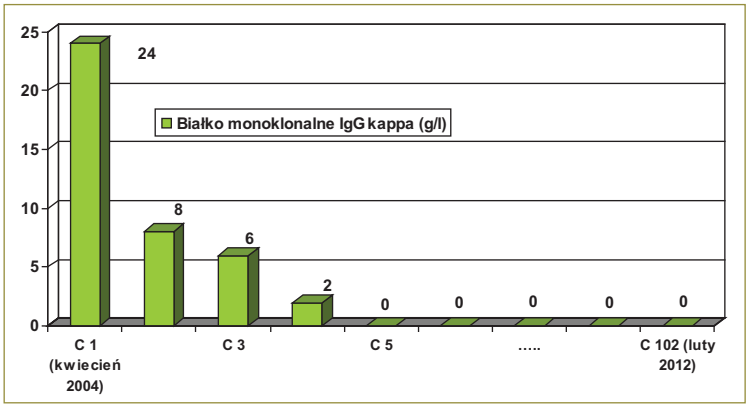

Ryc. 3.4. Obraz stężenia białka monoklonalnego w kolejnych cyklach leczenia w badaniu CC-5013-MM-010

W ciągu 8 lat leczenia lenalidomidem i DEX nie stwierdzono u chorej powikłań w stopniu 3. i 4. według Common Terminology Criteria for Adverse Events (CTCAE; amerykańskiego National Cancer Institute) v.3. Terapię steroidami przerwano w listopadzie 2011 roku, a dawkę lenalidomidu zmniejszono do połowy od marca 2012 roku. Chora ma za sobą 10-letnią historię walki ze szpiczakiem plazmocytowym, a jej stan pozwala nadal na umiarkowanie aktywne życie (w lutym 2012 roku oceniono jej stan na 1. stopień w skali Eastern Cooperative Oncology Group [ECOG]).

Ocena choroby resztkowej w marcu 2012 roku potwierdziła CR choroby (ryc. 3.5 i 3.6; plazmocyty monoklonalne oceniane metodą cytometrii przepływowej w szpiku stanowią 0,61%, w biopsji kostnej i aspiracie szpiku nie stwierdzono plazmocytów, w immunofiksacji białek osocza nie wykryto białka monoklonalnego, nie odnotowano cech progresji/nawrotu).

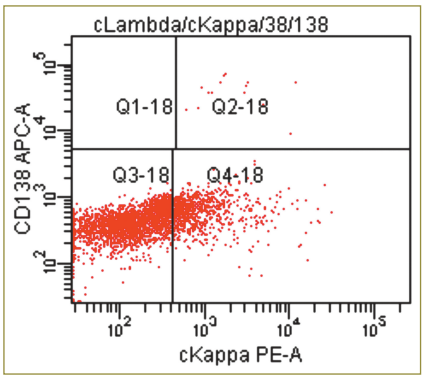

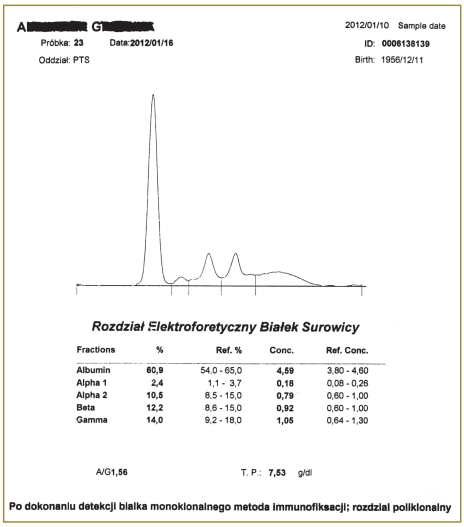

Ryc. 3.5 i 3.6. Obraz choroby resztkowej ocenianej za pomocą metody cytometrii przepływowej i oznaczenia stężeniem białka monoklonalnego w immunofiksacji białek osocza

Piśmiennictwo

Cunha B.A., Durie N., Selbs E., Pherez F. *Fever of unknown origin (FUO) due to Rosai-Dorfman disease with mediastinal adenopathy mimicking lymphoma: diagnostic importance of elevated serum ferritin levels and polyclonal gammopathy*. Heart Lung 2009; 38: 83–88.

Foucar E., Rosai J., Dorfman R. *Sinus histiocytosis with massive lymphadenopathy (Rosai-Dorfman disease): review of the entity*. Semin Diagn Pathol 1990; 7: 19–73.

Krzemieniecki K., Pawlicki M., Margańska K., Parczewska J. *The Rosai-Dorfman syndrome in a 17-year-old woman with transformation into high-grade lymphoma. A rare case presentation.* Ann Oncol 1996; 7: 977–979.

Maric I., Pittaluga S., Dale J.K. i wsp. *Histologic features of sinus histiocytosis with massive lymphadenopathy in patients with autoimmune lymphoproliferative syndrome*. Am J Surg Pathol 2005; 29: 903–911.

McClain K.L., Natkunam Y., Swerdlow S.H. *Atypical cellular disorders*. Hematology *Am Soc Hematol Educ Program* 2004; 1: 283–296.

Pulsoni A., Anghel G., Falcucci P. i wsp. *Treatment of sinus histiocytosis with massive lymphadenopathy (Rosai-Dorfman disease): report of a case and literature review*. Am J Hematol 2002; 69: 67–71.

4

Wojciech Legieć, Anna Dmoszyńska

Limfadenopatia z gammapatią poliklonalną – opis przypadku

Lymphadenopathy with polyclonal gammopathy – case report

978-83-932189-1-2_szpiczak_mnogi_t3_srodek.indd 47 2012-08-04 12:40:09

Streszczenie

Mężczyznę z gammapatią poliklonalną i gorączką niewiadomego pochodzenia objęto obserwacją w poradni hematologicznej (od 2001 r.). W 2003 roku u chorego rozpoznano szpiczaka plazmocytowego i wykonano autotransplantację obwodowych komórek macierzystych. Dalsza obserwacja i zmiana obrazu klinicznego ujawniły występowanie u chorego rzadkiej nienowotworowej choroby. Jedenastoletni okres obserwacji i leczenia przebiega z zaostrzeniami i remisjami, pozwalając obecnie 65-letniemu choremu na aktywne życie.

Słowa kluczowe: gammapatia poliklonalna, szpiczak plazmocytowy, limfadenopatia, choroba Rosaiego i Dorfmana, histiocytoza

Abstract

A 54-year-old man with polyclonal gammopathy and fever of unknown origin was observed in out-patient hematological clinic from September 2001. The multiple myeloma was diagnosed on May 2004 and the autotransplantation of peripheral blood stem cells was performed. Subsequent observation revealed a new clinical signs and rare non-malignant disease was diagnosed. Now, after 11 years of observation and treatment the patient is in good general condition leading an active life.

Key words: polyclonal gammopathy, multiple myeloma, lymphadenopathy, Rosai-Dorfman disease, histiocytosis

978-83-932189-1-2_szpiczak_mnogi_t3_srodek.indd 48 2012-08-04 12:40:09

OPIS PRZYPADKU

Mężczyzna w wieku lat 54 zgłosił się do lekarza, będąc w stanie ogólnego osłabienia, uskarżając się na bóle kostno-stawowe i stany podgorączkowe niewiadomego pochodzenia, trwające od około 1,5 roku. Dolegliwości dotyczyły stawów (kolanowych, barkowych, nadgarstkowych) i kości długich. Fizykalnie stawy pozostawały niezmienione, bez cech stanu zapalnego.

W badaniu przedmiotowym nie stwierdzono patologii. Wyniki badań układów krążenia i oddechowego utrzymywały się w granicach wartości prawidłowych, nie stwierdzono powiększonych węzłów chłonnych (wrzesień 2001 r.) ani organomegalii. Wywiad rodzinny nie miał znaczenia klinicznego. Chory dotychczas nie skarżył się na inne dolegliwości ani nie leczył się z żadnego powodu. Nie stwierdzono u niego uczuleń ani nie miał nałogów. Infekcje górnych dróg oddechowych występowały 1–2 razy na rok (przebieg bez powikłań).

Wyniki badań wykonanych w ciągu półrocza od września 2001 do marca 2002 roku były następujące:

- badanie przedmiotowe – bez patologii,
- obraz morfologii krwi – prawidłowy,
- badania biochemiczne krwi – w granicach wartości prawidłowych,
- odczyn Biernackiego (OB) – 110 mm/h,
- elektroforeza białek osocza – białko całkowite 8,6 g/dl, globuliny gamma 32% (gammapatia poliklonalna: stężenia IgG i IgA zwiększone),
- diagnostyka w klinice reumatologii w kierunku chorób zakaźnych i układowych tkanki łącznej – negatywna,
- biopsja aspiracyjna szpiku – obraz prawidłowy,
- trepanobiopsja szpiku – szpik średniobogatokomórkowy z proporcjonalną reprezentacją wszystkich układów hematopoetycznych; plazmocyty nieliczne, zlokalizowane głównie przynaczyniowo – obraz mikroskopowy przemawia za odczynowym charakterem,
- badanie rentgenowskie (RTG) klatki piersiowej – nieznaczne powiększenie serca w obrębie lewej komory,
- RTG kośćca – pojedyncze ogniska osteolityczne,
- ultrasonografia (USG) jamy brzusznej – bez patologii poza powiększonym gruczołem krokowym 53 x 37 mm,
- diagnostyka obrazowa przewodu pokarmowego (skopia żołądka i dwunastnicy, wlew doodbytniczy) – bez patologii,
- scyntygrafia całego ciała w poszukiwaniu ognisk zapalnych – negatywna.

Gammapatia poliklonalna (ryc. 4.1) – będąca stałym elementem patologii w badaniach laboratoryjnych – wymagała wykluczenia: ostrych i przewlekłych stanów zapalnych, chorób pasożytniczych, marskości wątroby, chorób autoimmunologicznych, sarkoidozy i zespołu nabytego braku odporności. Wykonana w ciągu kilku miesięcy diagnostyka nie potwierdziła występowania żadnego z tych stanów.

978-83-932189-1-2_szpiczak_mnogi_t3_srodek.indd 49 2012-08-04 12:40:09

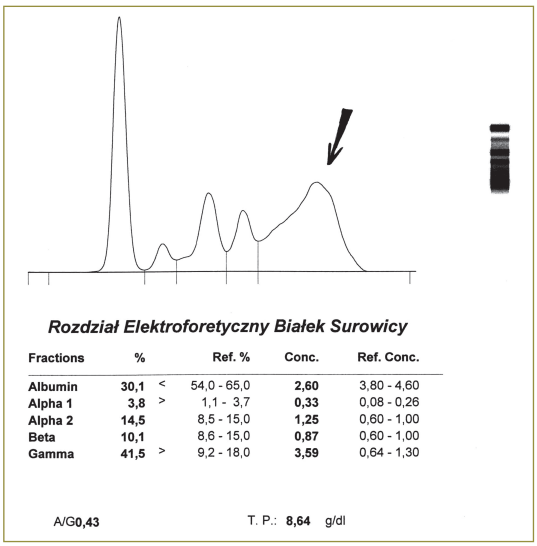

Rozdział Elektroforetyczny Białek Surowicy

Fractions	%		Ref. %	Conc.	Ref. Conc.
Albumin	30,1	<	54,0 - 65,0	2,60	3,80 - 4,60
Alpha 1	3,8	>	1,1 - 3,7	0,33	0,08 - 0,26
Alpha 2	14,5		8,5 - 15,0	1,25	0,60 - 1,00
Beta	10,1		8,6 - 15,0	0,87	0,60 - 1,00
Gamma	41,5	>	9,2 - 18,0	3,59	0,64 - 1,30

A/G0,43 T. P.: 8,64 g/dl

Ryc. 4.1. Obraz gammapatii poliklonalnej w elektroforezie białek osocza u opisywanego chorego

Od początku występowania dolegliwości bólowych (kostno-stawowych) chory przyjmował małe dawki niesteroidowych leków przeciwzapalnych (NLPZ) z dobrym efektem klinicznym (*Naproxen sodium*).

Powtórzenie diagnostyki klinicznej i laboratoryjnej pozwoliło na początku 2003 roku – zgodnie z przyjętymi kryteriami – ustalić rozpoznanie szpiczaka plazmocytowego biklonalnego (IgG + IgA). W wynikach badań dodatkowych odnotowano stałe zwiększenie stężenia białka całkowitego (do 11,4 g/dl), dalszy wzrost stężenia immunoglobulin IgG (3569 mg/dl) i IgA (770 mg/dl), plazmocyty w szpiku stanowiące 20% utkania, osteolizę kości i umiarkowaną niedokrwistość.

Chory został zakwalifikowany do autotransplantacji obwodowych komórek macierzystych (luty 2003 r.), do protokołu Palumbo (MEL100). Mobilizację obwodowych komórek macierzystych szpiku (CD34+) przeprowadzono za pomocą cyklofosfamidu (6 g/m^2 *i.v.*) i G-CSF (10 µg/kg mc./dobę). Zebrano 2,3 x 10^6 komórek CD34+ na kg masy ciała chorego. Autotransplantację zebranych komórek macierzystych przeprowadzono po kondycjonowaniu 100 mg melfalanu (MEL100) w kwietniu 2003 roku. W okresie aplazji po przeszczepieniu nie stwierdzono powikłań. Odnowa układu krwiotwórczego: bezwzględna liczba neutrofili ponad 0,5 G/l w + 11. dniu po transplantacji, a liczba płytek krwi – ponad 50 G/l w + 13. dniu po transplantacji.

Do kwietnia 2003 roku chory nie odczuwał żadnych dolegliwości. Od końca kwietnia powróciły dolegliwości bólowe stawów i stany podgorączkowe. Po krótkim okresie zmniejszonego stężenia białka całkowitego ponownie uległo zwiększeniu (stopniowy wzrost poziomu IgG i IgA). W maju 2003 roku stwierdzono w badaniu fizykalnym powiększony pojedynczy węzeł chłonny nadobojczykowy lewy, o średnicy 1,5 cm. W comiesięcznych kontrolach odnotowano cykliczne powiększanie się szyjnych węzłów chłonnych (0,5–1,5 cm). W 2005 roku w tkance podskórnej głowy i klatki piersiowej wykryto miękkie, niebolesne guzki o średnicy 2,5–4 cm.

W tym czasie chory otrzymywał małe dawki NLPZ oraz małe dawki steroidów. W przebiegu leczenia okresowo ustępowały bóle stawów i stany podgorączkowe, zmniejszały się też stężenie białka poliklonalnego, masa węzłów oraz guzki podskórne.

W połowie 2005 roku doszło do masywnego powiększenia węzłów chłonnych oraz znacznego zwiększenia stężenia białka poliklonalnego (ryc. 4.2 i 4.3) i liczby guzków podskórnych. Mężczyzna wyraził zgodę na biopsję chirurgiczną węzła chłonnego, lecz nie zgodził się na pobranie wycinka guzka podskórnego.

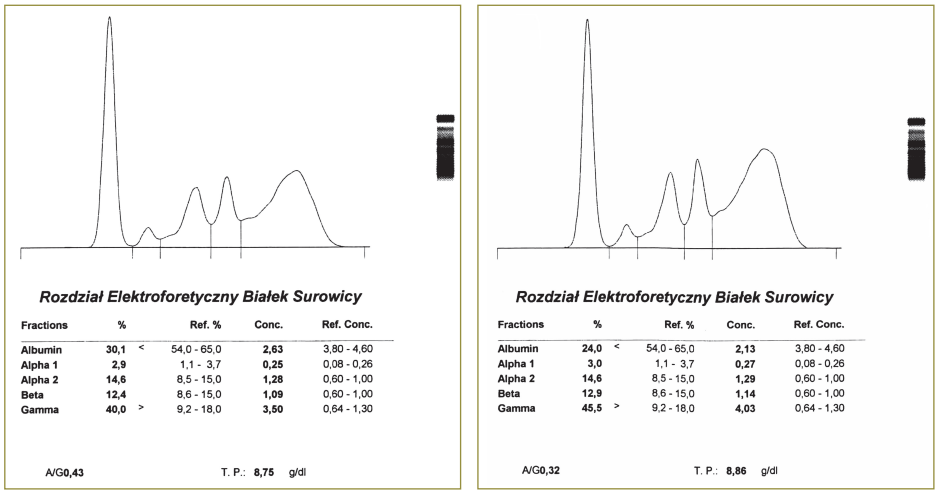

Ryc. 4.2 i 4.3. Zwiększenie stężenia białka poliklonalnego w okresie progresji

Wynik biopsji chirurgicznej węzła chłonnego, wykonanej w sierpniu 2005 roku, był następujący: obecne liczne plazmocyty z ekspresją syndecan-1 oraz łańcuchów kappa i lambda w stosunku 2:1, CMV – odczyn ujemny, w odczynach immunohistochemicznych S100 i CD68 dodatnie w makrofagach, CD1a – odczyn ujemny.

Ustalono rozpoznanie: choroba Rosaiego i Dorfmana (*Rosai-Dorfman disease*), czyli histiocytoza zatokowa z masywnym powiększeniem węzłów chłonnych (SHML – *sinus histiocytosis with massive lymphadenopathy*), to jest nienowotworowa proliferacja charakterystycznych histiocytów/fagocytów w zatokach węzłów chłonnych i tkance chłonnej pozawęzłowej. Chorobę tę pierwszy raz opisali w 1969 roku Rosai i Dorfman. Najbardziej charakterystyczne objawy SHML to:

- niebolesna limfadenopatia szyjna (do 90% przypadków),
- często dotyczy też węzłów: pachowych, okołoaortalnych, pachwinowych, śródpiersia, krezkowych,
- umiejscowienie pozawęzłowe u 43% chorych (w tym tkanka podskórna).

Do innych cech charakterystycznych SHML należą:

- niedokrwistość mikro- lub normocytarna,
- zaburzenia immunologiczne u znacznej liczby chorych (w tej grupie rokowanie jest niekorzystne):
  - 90% chorych ma podwyższony OB,
  - często występuje niedokrwistość autoimmunohemolityczna,

  - bóle wielu stawów, reumatoidalne zapalenie stawów, glomerulopatie, astma i cukrzyca komplikują przebieg SHML,
  - hipergammaglobuinemia poliklonalna występuje u 90% chorych,
  - rzadko stwierdza się czynnik reumatoidalny, przeciwciała przeciwjądrowe, odwrócony stosunek CD4/CD8,
- u niektórych chorych występują chłoniaki nieziarnicze, inne rozrosty z histiocytów, szpiczak plazmocytowy, czerniak,
- wykrywano współistnienie zakażeniem wirusem Ebsteina i Barr oraz wirusem opryszczki ludzkiej typu 6, parwowirusem B19.

Nie opracowano idealnego sposobu leczenia SHML. W stanach zaostrzenia podaje się steroidy, NLPZ, endoksan, talidomid, resweratrol. Wszystkie te leki chory otrzymywał bez trwałej poprawy.

W sierpniu 2010 roku doszło do silnej progresji choroby – odnotowano uogólnione powiększenie węzłów chłonnych. Na podstawie pozytonowej tomografii emisyjnej skojarzonej z tomografią komputerową rozpoznano aktywną metabolicznie chorobę rozrostową w węzłach chłonnych po obu stronach przepony. Opierając się na wyniku badania histopatologicznego węzła chłonnego, potwierdzono rozpoznanie SHML.

Chory aktualnie przyjmuje steroidy wraz z interferonem alfa (od lutego 2011 r.). Po 2 miesiącach od rozpoczęcia leczenia interferonem uzyskano częściową remisję ze znaczną redukcją masy węzłów. Stan kliniczny chorego określa się mianem częściowej odpowiedzi z okresami zaostrzeń i remisji. Odnotowano dobre wyniki leczenia steroidami w okresach progresji. Przebiegowi choroby zasadniczej nie towarzyszą częste infekcje ani cechy transformacji w nowotwór układu chłonnego. Nie zaobserwowano uciążliwych powikłań po steroidoterapii. Pacjent obecnie ma 65 lat; jego stan ocenia się na 1. stopień w skali sprawności Eastern Cooperative Oncology Group (ECOG), a w skali Karnofsky'ego – na 90. stopień.

PODSUMOWANIE

- Chory, u którego rozpoznano pierwotnie szpiczaka plazmocytowego (wg obowiązujących kryteriów), nie zareagował na chemioterapię (autotransplantację obwodowych komórek macierzystych szpiku).
- Powolny przebieg choroby i dobry stan ogólny pacjenta pozwalał na systematyczną obserwację w warunkach ambulatoryjnych.
- Pojawienie się limfadenopatii umożliwiło ustalenie rozpoznania na podstawie histopatologicznego badania węzła chłonnego.

Wieloletnia obserwacja opisanego mężczyzny pozwoliła na zmierzenie się z interdyscyplinarnym problemem gammapatii poliklonalnej przebiegającej z gorączką niewiadomego pochodzenia. Okresowo dokonywana ocena stanu chorego i ponawiana diagnostyka doprowadziły do rozpoznania bardzo rzadkiej choroby układu chłonnego – SHML, o której nadal mało wiadomo i nie są znane sposoby jej przyczynowego leczenia. W większości przypadków (rejestr światowy notuje kilkaset osób) choroba ustępuje samoistnie. Pewna (mniejsza) grupa chorych (do niej zalicza się leczony przez nas pacjent) wymaga

stałej, skrupulatnej obserwacji i interwencji leczniczej dopasowanej do aktualnego stanu wiedzy, ze szczególnym zwróceniem uwagi na ryzyko transformacji SHML w chłoniaka o wysokim stopniu złośliwości.

Piśmiennictwo

Cunha B.A., Durie N., Selbs E., Pherez F. *Fever of unknown origin (FUO) due to Rosai-Dorfman disease with mediastinal adenopathy mimicking lymphoma: diagnostic importance of elevated serum ferritin levels and polyclonal gammopathy*. Heart Lung 2009; 38: 83–88.

Foucar E., Rosai J., Dorfman R. *Sinus histiocytosis with massive lymphadenopathy (Rosai-Dorfman disease): review of the entity*. Semin Diagn Pathol 1990; 7: 19–73.

Krzemieniecki K., Pawlicki M., Margańska K., Parczewska J. *The Rosai-Dorfman syndrome in a 17-year--old woman with transformation into high-grade lymphoma. A rare case presentation.* Ann Oncol 1996; 7: 977–979.

Maric I., Pittaluga S., Dale J.K. i wsp. *Histologic features of sinus histiocytosis with massive lymphadenopathy in patients with autoimmune lymphoproliferative syndrome*. Am J Surg Pathol 2005; 29: 903–911.

McClain K.L., Natkunam Y., Swerdlow S.H. *Atypical cellular disorders. Hematology Am Soc Hematol Educ Program* 2004; 1: 283–296.

Pulsoni A., Anghel G., Falcucci P. i wsp. *Treatment of sinus histiocytosis with massive lymphadenopathy (Rosai-Dorfman disease): report of a case and literature review*. Am J Hematol 2002; 69: 67–71.

5

Aleksandra Butrym, Ewa Stefanko,
Tomasz Wróbel, Grzegorz Mazur

Rodzinna postać szpiczaka plazmocytowego – opis przypadku

Familial multiple myeloma – case report

Streszczenie

Szpiczak plazmocytowy jest rzadką chorobą układu krwiotwórczego, stanowiącą 10–15% nowotworów wywodzących się z tego układu i tylko 1% wszystkich nowotworów złośliwych. Etiologia choroby pozostaje niejasna. Zanotowano przypadki rodzinnego występowania tej choroby, jednakże doniesienia dotyczące tego rodzaju szpiczaka są nieliczne. W rozdziale opisano przypadek rodzinnego występowania tej postaci szpiczaka u dwóch krewnych. Przedstawiono proponowane badania przesiewowe u zdrowych krewnych chorych na szpiczaka, które mogą być pomocne we wstępnej ocenie ryzyka zachorowania tych osób.

Słowa kluczowe: szpiczak plazmocytowy, rodzinne występowanie, badania przesiewowe

Abstract

Multiple myeloma is a plasma cell malignancy and constitutes 10–15% of hematopoietic cell neoplastic diseases. The etiology of multiple myeloma remains obscure, although reports of familial incidence have been published. A case report of familial multiple myeloma, which occurred in two members of the family is reported. Screening test for healthy relatives of myeloma patients, that can be useful in disease risk prediction is proposed.

Key words: multiple myeloma, familial incidence, screening tests

978-83-932189-1-2_szpiczak_mnogi_t3_srodek.indd 56 2012-08-04 12:40:10

WPROWADZENIE

Szpiczak plazmocytowy (MM – *multiple myeloma*) jest nowotworem charakteryzującym się rozrostem komórek plazmatycznych w szpiku, wytwarzających białko monoklonalne, które wykrywa się we krwi lub w moczu pacjentów. Choroba objawia się występowaniem ognisk osteolitycznych w kościach, powstałych na skutek wzmożonej aktywności osteoklastów [Esteve i wsp. 2009]. U niektórych chorych dochodzi do niewydolności nerek spowodowanej uszkodzeniem kanalików nerkowych przez odkładające się białko monoklonalne. Przebieg choroby jest podstępny, a z powodu mało charakterystycznych objawów MM często bywa rozpoznawany w zaawansowanym stadium [Kylie wsp. 2008, Alexander i wsp. 2007, Lynch i wsp. 2005, Wróbel 1995, Lonial 2007, Rajkumar, Buadi 2007].

Rodzinne występowanie MM jest rzadkim zjawiskiem. Opisano przypadki rodzinnego występowania tej choroby, jednakże doniesienia dotyczące tego rodzaju MM są nieliczne [Gerkes i wsp. 2007, Grosbois i wsp. 1999, Horwitz i wsp. 1985, Deshpande i wsp. 1998]. Sugeruje się rolę czynników genetycznych, które mogą stanowić ważne podłoże w rozwoju tego nowotworu [Chang i wsp. 2007]. Potrzebne są badania poświęcone identyfikacji mutacji genetycznych w komórkach, które pierwotnie ulegają transformacji nowotworowej. Dzięki nim możliwe będzie wprowadzenie przesiewowych badań genetycznych wśród członków rodzin z dziedziczną postacią MM. W niniejszym rozdziale opisano przypadek rodzinnego występowania MM.

OPIS RODZINY

Chory 1

Czterdziestoczteroletni mężczyzna w grudniu 1992 roku został przyjęty w trybie nagłym do kliniki nefrologii z powodu niewydolności nerek i utrzymującej się niedokrwistości o nieznanym podłożu. Od 3 miesięcy chory skarżył się na bóle prawego ramienia i osłabienie. Przy przyjęciu do szpitala w badaniu fizykalnym zwracały uwagę powiększone węzły chłonne pachowe. W morfologii krwi obwodowej liczba białych krwinek wyniosła 4 G/l (rozmaz prawidłowy), liczba płytek krwi – 151 G/l, a poziom hemoglobiny był równy 7,3 g%. W badaniach dodatkowych stężenie kreatyniny wynosiło 14 mg/dl, a poziom wapnia – 3,1 mmol/l. W elektroforezie białek surowicy odnotowano zwiększone stężenie IgG (18,3 g/l), z przewagą łańcuchów lambda. W badaniu moczu stężenie białka wyniosło 510 mg% i wykryto obecność łańcuchów lekkich. Biopsja aspiracyjna szpiku wykazała szpik średniej gęstości, niemal całkowicie nacieczony plazmocytami. Na przeglądowym radiogramie barku prawego nie uwidoczniono zmian osteolitycznych. Pacjent wymagał hemodializy. Wdrożono leczenie metyloprednizonem (5 cykli) oraz interferonem alfa,

978-83-932189-1-2_szpiczak_mnogi_t3_srodek.indd 57 2012-08-04 12:40:10

następnie melfalanem w połączeniu z prednizonem. W latach 1993–1995 stosowano kilka schematów chemioterapii, przywracając prawidłową czynność nerek (zaprzestano hemodializ). W 1995 roku nastąpiła progresja choroby: pojawiły się ogniska osteolityczne zlokalizowane na żebrach oraz trzonie kości ramieniowej. W tomografii komputerowej klatki piersiowej zobrazowano guz plazmocytowy o średnicy 7,5 cm w obrębie szczytu płuca lewego. W 1996 roku doszło do nacieczenia plazmocytowego jąder (chorego poddano radioterapii worka mosznowego). W schyłkowym stadium choroby doszło do rozsiania ognisk osteolitycznych w kośćcu, a w efekcie – do licznych złamań patologicznych. Pacjent zmarł w 1997 roku.

Chora 2

W lutym 2007 roku 60-letnia kuzynka opisanego pacjenta, chorująca od 15 lat na nadciśnienie tętnicze, została przyjęta do kliniki nefrologii z powodu znacznie upośledzonej czynności nerek (kreatynina 8,5 mg/dl) oraz niedokrwistości z małopłytkowością. W wywiadzie zgłosiła długotrwałe stosowanie niesteroidowych leków przeciwzapalnych, a od kilku tygodni osłabienie oraz brak apetytu. U pacjentki początkowo rozpoznano ostrą niewydolność nerek, prawdopodobnie w przebiegu nefropatii nadciśnieniowej. W marcu 2007 roku rozpoczęto dializoterapię, przy czym już wtedy występowała graniczna hiperproteinemia, znaczna niedokrwistość (hemoglobina 7,4 g% i podwyższony odczyn Biernackiego (OB 93 mm/h), jednakże nie wykazano wówczas obecności białka monoklonalnego w surowicy i w moczu pacjentki. Po miesiącu od wystąpienia objawów pojawił się białkomocz. Podczas następnego pobytu w klinice wykryto białko monoklonalne klasy IgG typu kappa w surowicy (27,3 g/l) oraz obecność łańcuchów lekkich kappa w moczu. Stężenie β2-mikroglobuliny wyniosło 52,8 mg/l. Nie uwidoczniono zmian kostnych w rentgenogramach. U chorej w październiku wykonano mielogram obrazujący nacieczenie szpiku przez komórki plazmatyczne. Rozpoznano MM w stadium zaawansowania III (według International Staging System). Pacjentka początkowo została poddana 3 cyklom leczenia metyloprednizolonem oraz cyklofosfamidem. W trakcie terapii doszło do progresji choroby (zwiększenie stężenia IgG w surowicy do 40,6 g/l; stężenie β2-mikroglobuliny 67,9 mg/l), wobec czego chorej podano 1 cykl leczenia według schematu VAD.

OMÓWIENIE

Szpiczak plazmocytowy jest rzadką chorobą układu krwiotwórczego, której ryzyko występowania wzrasta wraz z wiekiem. Etiologia wciąż nie jest do końca poznana. Opisano pojedyncze przypadki rodzinnego występowania MM. Jak donoszą badania, postać ta pojawia się z częstością około 3,2 przypadku na 1000 chorych, co daje w przybliżeniu 1 przypadek na 10 milionów osób [Gerkes i wsp. 2007].

W opisywanej przez nas rodzinnej postaci MM u pacjentów odnotowano podobne objawy w momencie rozpoznania choroby: niewydolność nerek z wysokimi wartościami kreatyniny (występuje u 30% pacjentów z MM w momencie stawiania diagnozy), co świadczy o agresywnej postaci choroby. Dodatkowo występowały znaczna niedokrwistość i osłabienie. Na radiogramie u obu pacjentów nie uwidoczniono zmian osteolitycznych.

W elektroforezie białek surowicy wykazano tę samą klasę białka monoklonalnego IgG, jednak o innym typie łańcuchów lekkich.

W piśmiennictwie można natrafić na różne przypuszczenia na temat występowania rodzinnej postaci MM. Niektórzy autorzy na podstawie swoich badań postulują autosomalnie dominujący model dziedziczenia z niepełną penetracją, który tłumaczyłby pojawienie się choroby wśród krewnych [Horwitz i wsp. 1985]. Natomiast Engelhardt i wsp. proponują autosomalnie recesywny model oparty na badaniach, w których wykryto przypadki występowania monoklonalnych chorób wywodzących się z limfocytów B (MM czy gammapatia monoklonalna o nieokreślonym znaczeniu [MGUS – *monoclonal gammopathy of unknown significance*]) wśród krewnych chorych na MM [Engelhardt i wsp. 2006]. Jednak są to cały czas hipotezy, które skłaniają do dalszych obserwacji.

Z badań wynika, że MM charakteryzuje się rozległymi nieprawidłowościami genetycznymi w komórkach nowotworowych pod postacią delecji, duplikacji i translokacji. Zaburzenia te są także wykrywane u większości pacjentów chorych na MGUS [Gerkes i wsp. 2007; Higgins, Fonseca 2005; Liebisch, Dohner 2006]. Część defektów ma dużą wartość prognostyczną. Gammapatia monoklonalna o nieokreślonym znaczeniu ulega progresji do MM w około 1% przypadków na rok [Kyle i wsp. 2002; Kyle i wsp. 2006]. Aby zatem poprawić wiedzę na temat etiologii występowania MM, przyszłe badania powinny się skupiać na poszukiwaniu przyczyn MGUS. W przypadku badanej rodzinnej postaci MM wskazane byłoby wykonanie szczegółowego badania cytogenetycznego, jednakże z powodu zgonu jednego z opisywanych przez nas chorych diagnostyka ta jest utrudniona.

Istnieją doniesienia na temat rodzinnego występowania MM. Grasbois i wsp. zidentyfikowali 15 rodzin, w których pojawiły się przypadki tej choroby. U członków 3 rodzin zdiagnozowano MGUS, a w 10 z 15 badanych rodzin MM rozwinął się wśród rodzeństwa, którego średnia wieku zachorowania nie odbiegała od tej, która jest charakterystyczna dla ogółu populacji. Interesujące, że średni wiek zachorowania wśród tych 10 rodzin zmniejszał się w kolejnych pokoleniach, wskazując na genetyczne zjawisko antycypacji, czyli coraz wcześniejszego występowania choroby dziedzicznej wśród następnych pokoleń [Grosbois i wsp. 1999]. Podobne przypuszczenia na podstawie swoich badań wysunął Deshpande i wsp. W opisywanej przez nas rodzinnej postaci MM badani w momencie rozpoznania ukończyli 40. rok życia.

Shoenfeld i wsp. poddali analizie 37 rodzin obciążonych MM. Uwagę zwrócił fakt, że członkowie rodzin z MM nie wykazywali żadnych istotnych różnic w stosunku do płci, wieku, obecności białka monoklonalnego, badań laboratoryjnych czy rokowania w porównaniu z chorymi na MM z populacji ogólnej. Autorzy odnotowali wzrastającą liczbę nieprawidłowości w zakresie immunoglobulin wśród zdrowych krewnych pacjentów z MM, sugerując genetyczną podatność zachorowania na MM. Jak dotąd nie udało się stwierdzić dokładnego modelu dziedziczenia czy też czynników genetycznych dla MM. W związku z tym ryzyko wystąpienia tej choroby u zdrowych członków rodziny pacjentów z MM może być tylko w przybliżeniu oszacowane na podstawie badań przeprowadzonych przez naukowców [Shoenfeld i wsp. 1982].

Altieri i wsp. oceniali rodzinne ryzyko wystąpienia MM, badając 11 752 chorych na MM (analiza 32 rodzin). Na podstawie badań oszacowany standaryzowany współczynnik zachorowalności (SIR – *standardised incident ratio*) na MM wśród potomstwa dotkniętego chorobą występującą u rodzica wyniósł 2,45; dla rodzeństwa osoby z MM – 2,44. Ryzyko zachorowania było większe u córek chorej matki (SIR 5,49) [Altieri i wsp. 2006]. Landgren i wsp. przeprowadzali badania mające na celu ocenę ryzyka rozwoju MM dla członków rodzin, w których nowotwór ten występował u osób I stopnia pokrewieństwa. Ryzyko

względne (RR – *relative risk*) wyniosło 1,67 i było prawie 4 razy większe wśród krewnych płci żeńskiej. Eriksson i wsp. na podstawie swoich obserwacji oszacowali RR na 5,64.

Ryzyko rozwoju innych rodzajów nowotworów wydaje się nieznacznie większe dla krewnych chorych na MM. Opisano przypadki występowania innych chorób limfoproliferacyjnych wśród osób spokrewnionych z chorymi na MM, zwłaszcza przewlekłej białaczki limfocytowej i chłoniaków nieziarniczych [Altieri i wsp. 2006; Landgren i wsp. 2006; Eriksson i wsp. 1992]. Wykazano też zależność pomiędzy MM a występowaniem nowotworów gruczołów endokrynnych, przewodu pokarmowego, szyjki macicy i stercza wśród członków rodzin z rodzinną postacią MM [Altieri i wsp. 2006; Eriksson, Hallberg 1992; Hemminki 2002]. U krewnych opisywanych przez nas pacjentów występowały przypadki nowotworów, takich jak rak jelita grubego, gruczołu piersiowego, jajnika oraz płuc. Dominowały choroby układu sercowo-naczyniowego, które były główną przyczyną zgonów w tej rodzinie.

BADANIA PRZESIEWOWE

Grupa osób obciążonych dużym ryzykiem rozwoju MM, w której zalecane są badania skryningowe, to osoby chore na MGUS, definiowaną jako obecność monoklonalnego białka bez obecności patologicznych plazmocytów i powikłań narządowych [Rajkumar, Buadi 2007; Altieri i wsp. 2006; Landgren i wsp. 2006; Baris i wsp. 2004; Lewis 1963]. Progresja MGUS do MM jest nieunikniona i stanowi około 1% przypadków na rok [Kyle i wsp. 2002; Kyle i wsp. 2006]. Istnieją opisy występowania MGUS wśród krewnych pacjentów z MM [Grosbois i wsp. 1999; Wilson, Jungner 1968]. Na przykład Lynch i wsp. opisali przypadek rodziny, w której trójka rodzeństwa chorowała na MM. Poddano badaniom przesiewowym 19 członków rodziny tych osób: w elektroforezie białek krwi i moczu wykryto MGUS u dwójki badanych. Tymczasem Wilson i wsp. zaproponowali badania przesiewowe u zdrowych krewnych osób, u których rozpoznano MM.

Kryteria włączenia do badania:

- osoby, w których przypadku MM wystąpił u więcej niż jednego członka rodziny I stopnia pokrewieństwa;
- osoby, w których przypadku MM wystąpił u jednego członka rodziny I stopnia pokrewieństwa i co najmniej jednego II stopnia pokrewieństwa.

Program badania: począwszy od 40. roku życia należy przeprowadzać elektroforezę białek surowicy i moczu, mającą na celu wykrycie białka monoklonalnego. Jeśli MM wystąpił przed 40. rokiem życia, wskazane jest wykonanie badania o 5 lat wcześniej niż wiek zachorowania członka rodziny.

W razie podejrzenia (czy ryzyka wystąpienia) rodzinnej postaci MM wskazane byłoby wykonanie wymienionych badań wśród zdrowych krewnych osób chorujących na MM. W opisywanym przez nas przypadku badaniem objęto 64-letniego brata chorej na MM oraz syna nieżyjącego chorego na MM (ryc. 5.1).

Rodzinne występowanie MM jest rzadkim zjawiskiem. Z uwagi na brak danych na temat pierwotnej przyczyny pojawienia się tej choroby, czyli mutacji genetycznych w komórkach, które pierwotnie ulegają transformacji nowotworowej, należałoby poświęcić

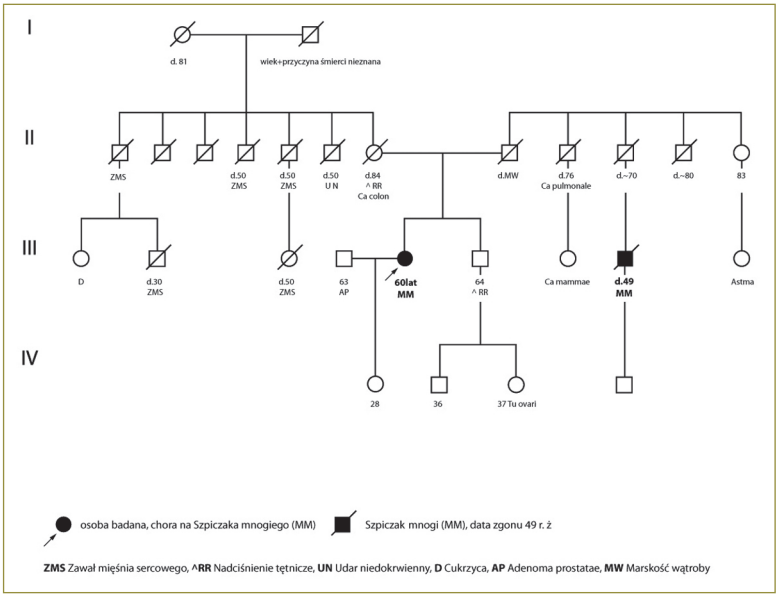

Ryc. 5.1. Drzewo genealogiczne opisywanych pacjentów

więcej uwagi badaniu mechanizmów warunkujących występowanie rodzinnej postaci MM. Należy pamiętać o możliwości badań przesiewowych u zdrowych członków rodziny.

Piśmiennictwo

Alexander D.D., Mink P.J., Adami H.O. i wsp. *Multiple myeloma: a review of the epidemiologic literature*. Int J Cancer 2007; 120 (supl. 12): 40–61.

Altieri A., Chen B., Bermejo J.L. i wsp. *Familial risks and temporal incidence trends of multiple myeloma*. Eur J Cancer 2006; 42: 1661–1670.

Baris D., Silverman D.T., Brown L.M. i wsp. *Occupation, pesticide exposure and risk of multiple myeloma*. Scand J Work Environ Health 2004; 30: 215–222.

Brown L.M., Linet M.S., Greenberg R.S. i wsp. *Multiple myeloma and family history of cancer among blacks and whites in the U.S.* Cancer 1999; 85: 2385–2390.

Chang W.J., Glebov O., Bergsagel P.L., Kuehl W.M. *Genetic events in the pathogenesis of multiple myeloma.* Best Pract Res Clin Haematol 2007; 20: 571–596.

Deshpande H.A., Hu X.P., Marino P. i wsp. *Anticipation in familial plasma cell dyscrasias*. Br J Haematol 1998; 103: 696–703.

Engelhardt M., Ihorst G., Behringer D. i wsp. *Incidence of monoclonal B-cell disease in siblings of patients with multiple myeloma*. Haematologica 2006; 91: 274–276.

Eriksson M., Hallberg B. *Familial occurrence of hematologic malignancies and other diseases in multiple myeloma: a case-control study*. Cancer Causes Control 1992; 3: 63–67.

Esteve F.R., Roodman G.D. *Pathophysiology of myeloma bone disease*. Best Pract Res Clin Haematol 2007; 20: 613–624.

Gerkes E.H., Jong M.M., Sijmons R.H., Vellenga E. *Familial multiple myeloma: report on two families and discussion of screening options*. Her Cancer Clin Practice 2007; 5: 72–78.

Grosbois B., Jego P., Attal M. i wsp. *Familial multiple myeloma: report of fifteen families*. Br J Haematol 1999; 105: 768–770.

Hemminki K. *Familial multiple myeloma: a family study and review of the literature.* J Natl Cancer Inst 2002; 94: 462–463.

Higgins M.J., Fonseca R. *Genetics of multiple myeloma*. Best Pract Res Clin Haematol 2005; 18: 525–536.

Horwitz L.J., Levy R.N., Rosner F. *Multiple myeloma in three siblings*. Arch Intern Med 1985; 145: 1449–1450.

Kyle R.A., Rajkumar S.V. *Multiple myeloma*. Blood 2008; 111: 2962–2972.

Kyle R.A., Therneau T.M., Rajkumar S.V. i wsp. *A long-term study of prognosis in monoclonal gammopathy of undetermined significance*. N Engl J Med 2002; 346: 564–569.

Kyle R.A., Therneau T.M., Rajkumar S.V. i wsp. *Prevalence of monoclonal gammapathy of undetermined significance*. N Engl J Med 2006; 54: 1362–1369.

Landgren O., Linet M.S., McMaster M.L. i wsp. *Familial characteristics of autoimmune and hematologic disorders in 8,406 multiple myeloma patients: a population-based case-control study*. Int J Cancer 2006; 118: 3095–3098.

Lewis E.B. *Leukemia, multiple myeloma, and aplastic anemia in American radiologists*. Science 1963; 142: 1492–1494.

Liebisch P., Dohner H. *Cytogenetics and molecular cytogenetics in multiple myeloma*. Eur J Cancer 2006; 42: 1520–1529.

Lonial S. *Multiple myeloma: novel approaches for relapsed disease.* Clin Lymphoma Myeloma 2007; 8 (supl. 1): 18–23.

Lynch H.T., Sanger W.G., Pirruccello S. i wsp. *Familial multiple myeloma: a family study and review of the literature.* J Natl Cancer Inst 2001; 93: 1479–1483.

Lynch H.T., Watson P., Tarantolo S. i wsp. *Phenotypic heterogeneity in multiple myeloma families.* J Clin Oncol 2005; 23: 685–693.

Rajkumar S.V., Buadi F. *Multiple myeloma: new staging systems for diagnosis, prognosis and response evaluation*. Best Pract Res Clin Haematol 2007; 20: 665–680.

Shoenfeld Y., Berliner S., Shaklai M. i wsp. *Familial multiple myeloma. A review of thirty-seven families.* Postgrad Med J 1982; 58: 12–16.

Wilson J.M., Jungner Y.G. *Principles and practice of mass screening for disease*. Bol Oficina Sanit Panam 1968; 65: 281–393.

Wróbel T. *Multiple myeloma in patients under 40 years of age.* Acta Haematol Pol 1995; 26: 103–108.

6

Dorota Dawidowska, Jadwiga Hołojda, Szymon Dragan,
Aleksandra Butrym, Grzegorz Mazur

Rekonstrukcja stawu biodrowego u chorej na szpiczaka plazmocytowego

Reconstruction of the hip in a patient with multiple myeloma

Streszczenie

Opisano przypadek udanej rekonstrukcji stawu biodrowego po patologicznym wgłobieniu głowy kości udowej do panewki stawu biodrowego u chorej na szpiczaka plazmocytowego.

Słowa kluczowe: szpiczak plazmocytowy, staw biodrowy

Abstract

A case of successful reconstruction of the hip after pathological fracture of femoral head in the hip joint has been reported.

Key words: multiple myeloma, hip joint

Sześćdziesięcioletnia kobieta została skierowana ze szpitala rejonowego na Oddział Hematologiczny Wojewódzkiego Szpitala Specjalistycznego w Legnicy w lutym 2011 roku ze wstępnie ustalonym rozpoznaniem szpiczaka plazmocytowego (MM – *multiple myeloma*). Od około roku chora uskarżała się na silne dolegliwości bólowe kręgosłupa i kości, znaczne osłabienie oraz utratę masy ciała. W maju 2010 roku stwierdzono złamanie patologiczne kręgów piersiowych i lędźwiowych, natomiast w styczniu 2011 roku – złamanie kości miednicy.

Przy przyjęciu na oddział hematologiczny szpitala w Legnicy stan pacjentki był ciężki – chora przejawiała cechy splątania, kontakt z nią był utrudniony. W badaniu radiologicznym uwidoczniono rozległe zmiany lityczne kośćca ze złamaniem miednicy w obrębie panewki stawu biodrowego lewego i z przemieszczeniem głowy kości udowej lewej w głąb miednicy mniejszej. Dodatkowo na samej kości udowej również widoczne były cechy osteolizy. W morfologii krwi wykryto niedokrwistość (stężenie hemoglobiny 6,6 g/dl), a w badaniach dodatkowych – duże stężenie beta-2-mikroglobuliny 6,31 mg/l oraz prawidłową wartość stężenia wapnia. Identyfikacja białka monoklonalnego ujawniła stężenie białka IgG 17 381 mg/l, a w immunofiksacji potwierdzono obecność łańcucha lekkiego typu kappa 1170 mg/l, stężenie wolnych łańcuchów lekkich w osoczu – 95,5 mg/l. W mielogramie stwierdzono obecność nacieku 12% plazmocytów. Wszystkie wyniki badań jednoznacznie potwierdziły rozpoznanie MM.

Chorą zakwalifikowano do leczenia według schematu CTD (cyklofosfamid, talidomid, deksametazon) oraz terapii z użyciem bisfosfonianów. Po 4 cyklach CTD w czerwcu 2011 roku stan chorej był zadowalający (sprawność w skali Karnofsky'ego oceniono na 70%), jednakże z powodu złamania panewki lewego stawu biodrowego chora zmuszona była do ciągłego leżenia w łóżku, w którego obrębie poruszała się samodzielnie. Pacjentka przez cały czas trwania choroby była aktywnie rehabilitowana i entuzjastycznie nastawiona do współpracy. W kontrolnych badaniach wartość łańcuchów kappa wyniosła 18,3 mg/l, a wolnych łańcuchów lekkich w osoczu – 1,18 mg/l. Z uwagi na dobrą odpowiedź na leczenie rozważono możliwość zaopatrzenia operacyjnego uszkodzonego stawu, co stworzyłoby warunki do dalszej terapii chorej, łącznie z ewentualną kwalifikacją do autologicznego przeszczepienia komórek krwiotwórczych.

W sierpniu 2011 roku po konsultacji ortopedycznej wykonano tomografię komputerową miednicy mniejszej z trójwymiarową wizualizacją, która uwidoczniła w obrębie kości miednicy oraz widocznych kręgów pogranicza lędźwiowo-krzyżowego liczne rozsiane ogniska osteolityczno-naciekowe, a w okolicy głowy i szyjki kości udowej masy miękkotkankowe. Chora nie została wówczas zakwalifikowana do zabiegu rekonstrukcyjnego złamanego stawu.

Po 8. cyklu chemioterapii według schematu CTD w kontrolnym badaniu szpiku kostnego odsetek komórek plazmatycznych wyniósł 4%, w badaniach dodatkowych stężenie hemoglobiny – 13,7 g/dl, stężenie białka IgG – 671 nmg/dl, stężenie beta-2-mikroglobuliny – 2,83 mg/l, a stosunek kappa do lambda – 0,91. Leczenie cytostatyczne kontynuowano według powyższego schematu, jednocześnie aktywnie poszukując ośrodka ortopedycznego w celu operacji złamanego stawu.

978-83-932189-1-2_szpiczak_mnogi_t3_srodek.indd 65 2012-08-04 12:40:11

W grudniu 2011 roku po 11 cyklach chemioterapii pacjentka czuła się dobrze, jednakże z powodu złamań była aktywna jedynie w obrębie łóżka. Wykładniki rozwoju choroby przemawiały za całkowitą remisją MM, stosunek kappa do lambda pozostawał w granicach normy, a w szpiku odsetek plazmocytów wyniósł 2%. W kontrolnych badaniach radiologicznych stopień mineralizacji kośćca pozwalał na rozważenie możliwości zaopatrzenia rekonstrukcyjnego uszkodzonego stawu biodrowego, co umożliwiłoby dalszą rehabilitację oraz stanowiłoby drogę do dalszej terapii – przeszczepienia komórek krwiotwórczych. W związku z tym pacjentkę ponownie konsultowano ortopedycznie i zakwalifikowano do skomplikowanego zabiegu odtworzenia uszkodzonego stawu. 11 stycznia 2012 roku w Klinice Ortopedii i Transplantacji Narządu Ruchu Akademii Medycznej we Wrocławiu kobietę poddano zabiegowi alloplastyki lewego stawu biodrowego z plastyką dna panewki.

W znieczuleniu podpajęczynówkowym w polu operacyjnym uwidoczniono głowę kości udowej całkowicie zagłębioną w panewce. Pierścień panewki był zachowany, jednak panewka była znacznie rozdęta, pogłębiona w środku. Dno panewki wyłożono przeszczepami auto- i allogenicznymi. Pierścień antyprotruzyjny osadzono w kości kulszowej i ustabilizowano śrubami, a następnie w pierścieniu osadzono panewkę. Staw biodrowy zrepowano głową metalową, uzyskując równą długość kończyn i zwartość stawu biodrowego. Poniższe fotografie przedstawiają dokumentację radiologiczną stawu biodrowego pacjentki przed zabiegiem i po zabiegu (ryc. 6.1, 6.2).

Kobieta, przebywając jeszcze w klinice, rozpoczęła rehabilitację zgodną z odpowiednim protokołem i nadal jest aktywnie rehabilitowana z pionizacją przy asyście włącznie. Jako kolejny etap postępowania zaplanowano megachemioterapię wspomaganą autologicznym przeszczepieniem komórek krwiotwórczych.

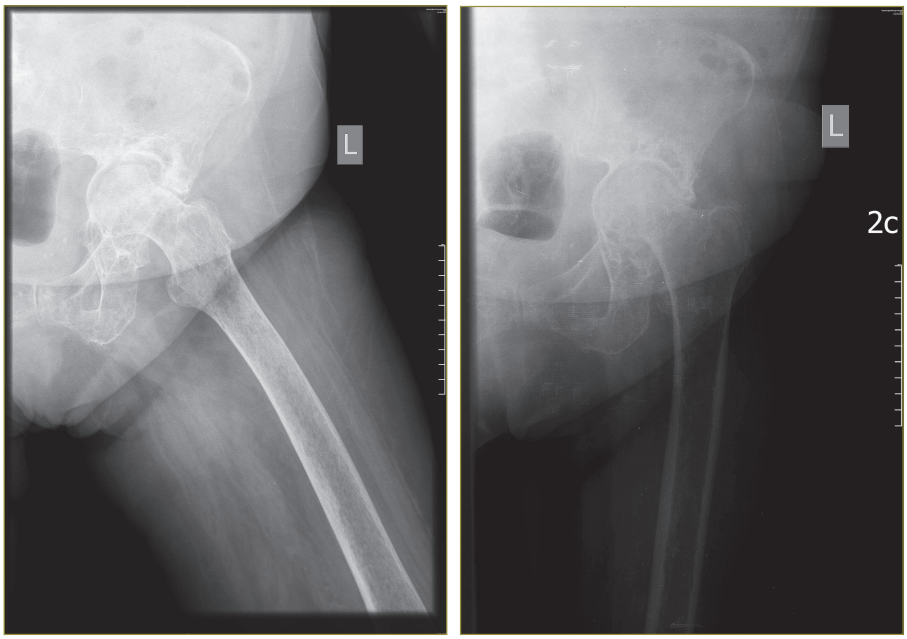

Ryc. 6.1. Radiogramy lewego stawu biodrowego przed zabiegiem ortopedycznym

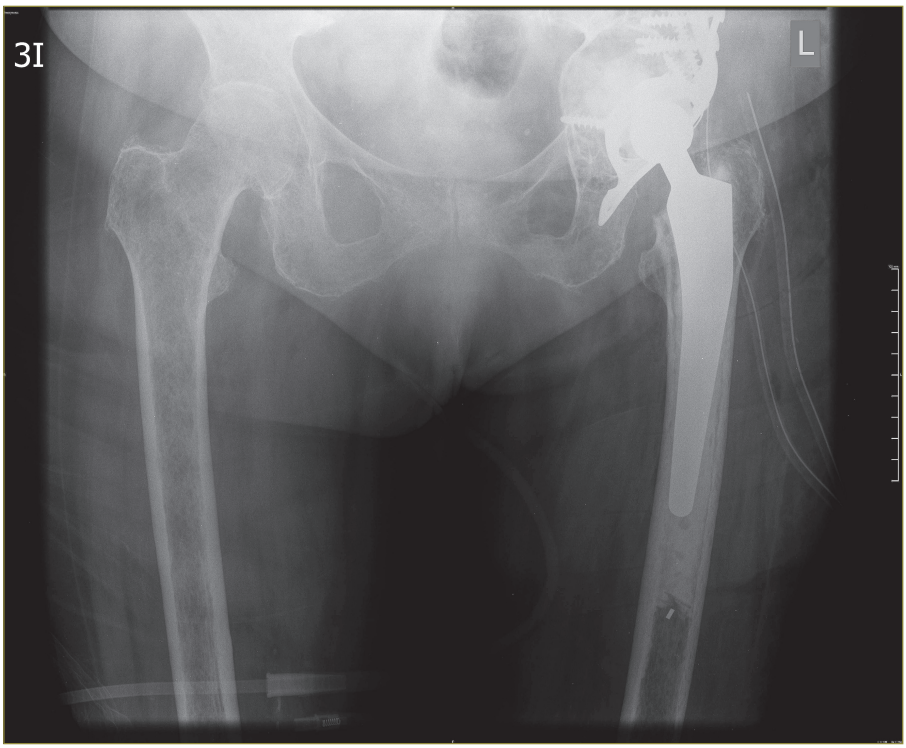

Ryc. 6.2. Radiogram stawów biodrowych po zabiegu ortopedycznym

7

Grzegorz Mazur, Tomasz Wróbel, Olga Dobrzyńska,
Sylwia Robak, Maria Podolak-Dawidziak

Nabyta choroba von Willebranda w przebiegu szpiczaka plazmocytowego – opis przypadku

Acquired von Willebrand's disease in a patient with multiple myeloma

978-83-932189-1-2_szpiczak_mnogi_t3_srodek.indd 69 2012-08-04 12:40:12

Streszczenie

Choroba von Willebranda jest najczęściej występującą wrodzoną skazą krwotoczną, natomiast jej postać nabyta występuje rzadko. Do jej powstania dochodzi w przebiegu chorób nowotworowych, schorzeń reumatologicznych, a także w przypadkach wad serca. Do objawów klinicznych należy skaza krwotoczna skórno-śluzówkowa, cechująca się krwawieniem z dziąseł, nosa czy przewodu pokarmowego. Opisano przypadek nabytej choroby von Willebranda w przebiegu szpiczaka mnogiego.

Słowa kluczowe: szpiczak mnogi, krwawienie, nabyta choroba von Willebranda

Abstract

Von Willebrand disease is the most common congenital bleeding diathesis, while its acquired type is rare. Disease occurs in the course of cancer, rheumatic abnormalities or in cases of heart defects. Clinical manifestation includes mucocutaneous bleeding disorder, which is characterized by bleeding from the gums, nose, or gastrointestinal tract. In current chapter acquired von Willebrand's disease in a patient with multiple myeloma has been reported.

Key words: multiple myeloma, bleeding, acquired von Willebrand's disease

978-83-932189-1-2_szpiczak_mnogi_t3_srodek.indd 70 2012-08-04 12:40:12

Postać nabyta choroby von Willebranda (vW) występuje rzadko. Dochodzi do niej w przebiegu chłoniaków złośliwych B-komórkowych, takich jak: przewlekła białaczka limfatyczna [Joist i wsp. 1978; Glaspy 1992a], szpiczak mnogi (MM – *multiple myeloma*) [Glaspy 1992b], makroglobulinemia Waldenströma [Mazurier i wsp. 1980; Brody i wsp. 1979], jak i w przebiegu zespołów mieloproliferacyjnych [Budde i wsp. 1986], niedoczynności tarczycy [Dalton i wsp. 1987], tocznia rumieniowatego trzewnego [Ingram i wsp. 1973; Simone i wsp. 1986], guza Wilmsa [Scott i wsp. 1961], dziedzicznych chorób tkanki łącznej (zespół Ehlersa i Danlosa) [Cough i wsp. 1979] czy w przypadku wrodzonych wad serca, jak też u chorych z inhibitorem przeciw czynnikowi VIII:C.

Przyczyny pojawienia się zaburzenia mogą być różne: zmniejszenie liczby olbrzymich multimerów czynnika vW (zespoły mieloproliferacyjne), zahamowanie przez inhibitor czynności czynnika vW (chłoniaki złośliwe) bądź zmniejszenie stężenia czynnika vW i czynnika VIII (niedoczynność tarczycy).

Wśród objawów klinicznych dominuje skaza krwotoczna skórno-śluzówkowa, głównie pod postacią krwawienia z nosa i dziąseł, rzadko z przewodu pokarmowego, dodatkowo pojawia się tendencja do łatwego powstawania siniaków na skórze, a u kobiet występują także nasilone krwawienia miesiączkowe. Stwierdza się jakościowe lub ilościowe zaburzenia czynnika vW, zmniejszenie stężenia czynnika VIII oraz wydłużenie czasu częściowej tromboplastyny po aktywacji (APTT – *activated partial thromboplastin time*).

Obraz kliniczny postaci nabytej choroby vW jest zbliżony do wrodzonej, odpowiada najczęściej typowi 1 (ilościowy niedobór częściowy czynnika vW według klasyfikacji zatwierdzonej przez International Society on Thrombosis and Haemostasis [Sadler, Gralnick 1994; Murray, Lillicrap 1996; Jeleńska 1997].

W niniejszym rozdziale omówiono przypadek skazy krwotocznej w przebiegu MM zdiagnozowanej jako nabyta choroba vW.

OPIS PRZYPADKU

U 48-letniego mężczyzny, pracownika fizycznego, w lipcu 1995 roku na podstawie biopsji nerki rozpoznano submikroskopowe kłębuszkowe zapalenie nerek. Rozpoczęto leczenie kortykosteroidami. Z powodu nasilenia niedokrwistości związanej z krwawieniem z przewodu pokarmowego (smoliste stolce z domieszką świeżej krwi), chory był 3-krotnie hospitalizowany w Klinice Chorób Zawodowych Akademii Medycznej we Wrocławiu. Mimo szczegółowej diagnostyki (gastroskopia, rektoskopia, wlew środka cieniującego do jelita grubego) nie udało się ustalić źródła krwawienia. W lutym 1997 roku w klinice stwierdzono: rozrost plazmocytów w szpiku kostnym (26%), stężenie białka całkowitego 5,9 g% (wartości prawidłowe 6–8 g%), zmniejszenie stężenia immunoglobulin w osoczu IgA – 54 mg% (wartości prawidłowe 147–237 mg%), IgG – 496 mg% (wartości prawidłowe 642–1421 mg%) i IgM –34 mg% (66–143 mg%), immunoelektroforetycznie potwierdzono obecność białka monoklonalnego klasy IgG (tylko

978-83-932189-1-2_szpiczak_mnogi_t3_srodek.indd 71 2012-08-04 12:40:13

łańcuchy lekkie typu kappa) w surowicy i w moczu. Białkomocz oceniono na 23,5–2,7 g/dobę. Biochemiczne parametry czynności nerek były prawidłowe. Mimo braku zmian osteolitycznych w kośćcu w osoczu występowała hiperkalcemia. Rozpoznano MM IgG IIIA (niedokrwistość, znaczny białkomocz, hiperkalcemia).

Zastosowano leczenie według schematu VMBCP – do listopada 1997 roku chory otrzymał 7 takich cykli. Mimo terapii nastąpiła progresja choroby, wyrażająca się między innymi przebudową kostną kręgów wraz z obniżeniem ich wysokości Th12 (październik 1997 r.). Odnotowano nasilone krwawienie z błon śluzowych jamy ustnej oraz z nosa. Wyniki badań układu krzepnięcia wykonane w listopadzie 1997 roku zestawiono w tabeli 7.1.

Rodzaj	**Zakres normy (od–do)**	**Wynik**
Liczba płytek G/l	150–400	232
Agregacja płytek po ADP po rystocetynie po kolagenie	prawidłowa upośledzona prawidłowa	prawidłowa upośledzona prawidłowa
Czas krwawienia (min, s)	2 min 30 s – 9 min 50 s	2 min 20 s
Czas krzepnięcia (min)	3–12 min	4 min
APTT (s)	28–40	70
INR	0,8–1,3	1
Czynnik VIII:C (%)	60–180	30,5
Czynnik vWR:CoF %	50–150	3,5
Inhibitor czynnika VIII B (U/ml)	nieobecny	nieobecny
Fibrynogen (mg%)	200–450	340
Czas fibrynolizy (min)	120–240 min	>240 min
D-dimery (ng/ml)	70–490	280
Czas trombinowy (s)	14–21	24

APTT (*activated partial thromboplastin time*) – czas częściowej tromboplastyny po aktywacji; INR (International Normalized Ratio) – międzynarodowy znormalizowany współczynnik; vWF:RCoF (*von Willebrand factor: ristocetin cofactor activity*) – czynnik vW: kofaktor rystocetynowy czynnika vW

Tabela 7.1. Wyniki badań krzepnięcia i fibrynolizy u chorego z nabytą chorobą von Willebranda w przebiegu szpiczaka plazmocytowego (26 listopada 1997 r.)

Jak wynika z tabeli 7.1, u chorego występowały złożone zmiany w układzie krzepnięcia. Liczba płytek krwi i czas krwawienia były prawidłowe. O nieprawidłowej czynności płytek świadczyła ich upośledzona agregacja wybiórczo po rystocetynie. Za zaburzeniem wewnętrznego toru krzepnięcia przemawia: wydłużenie APTT spowodowane zmniejsze-

niem stężenia czynnika VIII. Z przyczyn technicznych oznaczenie multimerów czynnika vW okazało się niemożliwe. Czas krzepnięcia i czas protrombinowy były prawidłowe.

Stężenia fibrynogenu i D-dimerów pozostawały w granicach normy, lecz czas fibrynolizy skrzepu euglobulin i czas trombinowy uległy wydłużeniu. Rozpoznano nabytą chorobę vW w przebiegu MM.

Krwawienia skutecznie hamowano, podając krioprecypitat i świeżo mrożone osocze (kompleks czynnika VIII nie był dostępny). Desmopresyna, analog wazopresyny (*1-desamino-8-D-arginiene vasopresin*), nie znalazła zastosowania ze względu na zbyt duże nasilenie skazy krwotocznej.

W ramach kolejnych etapów leczenia MM podawano metyloprednizolon z farmorubicyną (do sierpnia 1998 r. chory otrzymał 7 cykli), następnie w trybie ambulatoryjnym przyjmował melfalan i deksametazon (4 cykle) oraz okresowo bisfosfoniany.

Od lutego do października 1998 roku ponownie okresowo występowały krwawienia z nosa, a we wrześniu – krwawienie z ucha (aktywność czynnika vW 7%). Przejawem postępu choroby podstawowej było obniżenie trzonu kręgu L3. Od października 1998 roku do stycznia 1999 roku pacjent otrzymał 4 cykle MP (+ kortykosteroidy), uzyskując częściową remisję (plazmocyty w szpiku 8%); w tym czasie istotnie zmniejszyło się zarówno nasilenie, jak i częstość krwawień. W lutym 2000 roku nastąpił nawrót choroby (odsetek plazmocytów w szpiku zwiększył się do 24%, podobnie jak stężenie IgG) – zastosowano leki według schematu VAD (pierwszy cykl – powikłany agranulocytozą i prawostronnym zapaleniem płuc – podano w lutym 2000 roku, następne cykle bez powikłań). Sporadycznie obserwowano krwawienia z nosa (aktywność czynnika vW 9%).

OMÓWIENIE

W omawianym przypadku nabytej choroby vW w przebiegu szpiczaka plazmocytowego występowały głównie krwawienia z błon śluzowych. Przyczyną skazy krwotocznej były zaburzenia czynności płytek krwi (upośledzenie agregacji płytek po rystocetynie), upośledzenie toru wewnętrznego krzepnięcia (zależne od niedoboru czynnika vW i składowej krzepnięcia czynnika VIII:C) oraz nieprawidłowości w układzie fibrynolizy (przedłużenie czasu fibrynolizy euglobulin i czasu trombinowego). Uzyskana w wyniku chemioterapii częściowa remisja MM przyczyniła się do zmniejszenia częstości i nasilenia objawów skazy krwotocznej.

Czynnik vW syntetyzuje komórki śródbłonka naczyniowego i megakariocyty, a jest przechowywany w ciałkach Weibela i Paladego komórek śródbłonka i ziarnistościach α płytek krwi [Nielson i wsp. 1957]. Czynnik vW dziedziczy się autosomalnie, najczęściej jako cecha dominująca. Gen dla niego znajduje się na krótkim ramieniu chromosomu 12 [Sadler 1987]. Cząsteczka czynnika vW zawiera trzy miejsca wiążące, które przylegają do: 1) glikoproteiny 1b (Gp Ib) płytek krwi, 2) kolagenu, 3) kompleksu glikoprotein IIb/IIIa (Gp IIb/IIIa). W procesie krzepnięcia czynnik ten spełnia ważne funkcje: pośredniczy w interakcji płytek krwi i komórek śródbłonka oraz stabilizuje czynnik VIII, ponieważ – tworząc z nim kompleks – ochrania go przed proteolizą i dzięki temu przyczynia się do gromadzenia czynnika VIII w miejscu uszkodzenia [Battle i wsp. 1997].

Patogeneza nabytej choroby vW w przebiegu MM jest złożona. Wiąże się z bezpośrednim udziałem białka monoklonalnego, które może między innymi: hamować interakcję

czynnika vW z jego receptorem (tj. płytkową Gp Ib), inaktywować kompleks czynnika VIII z czynnikiem vW [Scrobohaci i wsp. 1993; Dmoszyńska-Giannopoulou i wsp. 1990; Górski i wsp. 1993; Zawilska 1995]. Synteza czynnika vW jest zazwyczaj prawidłowa, a przyspieszeniu ulega usuwanie go z osocza. Wskazuje się 4 możliwe mechanizmy szybszej eliminacji czynnika vW, które są związane z: 1) obecnością inhibitora, czyli swoistych przeciwciał przeciwko czynnikowi vW, najczęściej, jak w naszym przypadku, IgG kappa (u chorych na MM, przewlekłą białaczkę limfatyczną, makroglobulinemię Waldenströma, zespół mieloproliferacyjny i toczeń rumieniowaty układowy) [Mohri i wsp. 1995], 2) działaniem nieswoistych przeciwciał tworzących kompleksy immunologiczne z czynnikiem vW, które są wychwytywane i niszczone przez makrofagi, 3) wchłanianiem czynnika vW przez komórki rozrastającego się klonu nowotworowego, m.in. guz Wilmsa, rak kory nadnerczy, chłoniak złośliwy, MM [Richard i wsp. 1990], 4) zwiększonym rozpadem proteolitycznym nieprawidłowo zsyntezowanych cząstek czynnika vW [Tsai, Lian 1998].

Nasilenie skazy krwotocznej w nabytym zespole vW u chorych na MM zależy także od tworzenia kompleksów z fibrynogenem i innymi czynnikami krzepnięcia, co przyspiesza ich eliminację z krążenia.

Białko monoklonalne zaburza proces fibrynolizy, gdyż wbudowuje się do monomerów fibryny, wskutek czego powstaje tzw. kruchy skrzep „żelatynowy" i zmniejsza się polimeryzacja fibryny [Glapsy 1992b; Łopaciuk i wsp. 1978]. Wystąpienie niewydolności nerek u chorych na MM, która u leczonego przez nas mężczyzny wyprzedziła rozpoznanie MM, znacznie nasila zaburzenia czynności płytek krwi (m.in. adhezji), wskutek zmniejszenia multimetrów czynnika vW i liczby receptorów Gp Ib, reakcji uwalniania oraz agregacji (maleje ekspresja Gp IIb/IIIa – receptora dla fibrynogenu) [Podolak-Dawidziak 1998].

Wymienione przyczyny sprawiają, że w przypadku MM mogą wystąpić różne zaburzenia układu krzepnięcia i fibrynolizy, częściej prowadzące do krwawień niż do zakrzepicy [Treliński i wsp. 1998]. Skaza krwotoczna bywa przyczyną zgonów 3% chorych na MM. Krwawienia najczęściej odnotowywano w przypadku makroglobulinemii Waldenströma (60%), a w MM częściej klasy IgA (38%) niż IgG (15%) [Glaspy 1992b]. Nasilenie objawów skazy krwotocznej koreluje ze stężeniem białka monoklonalnego i z nadlepkością.

Leczenie nabytej postaci choroby vW obejmuje przede wszystkim zwalczanie choroby podstawowej. W postępowaniu objawowym stosuje się: krioprecypitat (bogaty w fibrynogen), kompleks czynnika VIII, desmopresynę [Berkowitz, Ruggeri 1994]. U pojedynczych chorych opisywano także dobry efekt po podaniu dużych dawek immunoglobulin G i usunięciu śledziony [Federici i wsp. 1998]. U chorych na MM, u których potwierdzono obecność inhibitora, przeprowadzono z powodzeniem plazmaferezę z następowym przetoczeniem krioprecypitatu [Manucci 1997; Tefferi, Nichols 1997].

Opisany przypadek nabytej choroby von Willebranda w przebiegu MM zwraca uwagę na celowość dociekliwości diagnostycznej, zwłaszcza jeśli u danego chorego łączy się kilka problemów klinicznych.

Piśmiennictwo

Battle J., Torea J., Rendal E., Fernandez M.F.L. *The problem of diagnosing von Willebrand's disease*. J Int Med 1997; 242 (supl. 740): 121–128.

Berkowitz S.D., Ruggeri Z.M. *The management of von Willebrand disease.* Biomedical Progress 1994; 7: 5–10.

Brody J.I., Haidar M.E., Rossman R.E. *A haemorrhagic syndrome in Waldenstrom's macroglobulinemia secondary to immunoabsorbtion of factor VIII.* N Engl J Med 1979; 300: 408–410.

Budde U., Dent J.A., Berkowitz S.D. i wsp. *Subunit composition of plasma von Willebrand's factor in patients with the myeloproliferative syndrome.* Blood 1986; 68: 1213–1217.

Cough V., MacFarlane I.A., O'Conner J., Wood J.K. *Acquired von Willebrand's syndrome and Ehlers--Danlos syndrome presenting with gastro-intenstinal bleeding.* Scand J Haematol 1979; 22: 305–310.

Dalton R.G., Dewar M.S. Savidge F.G. i wsp. *Hypothyroidism as a cause of acquired von Willebrand's disease.* Lancet 1987; 1: 1007–1009.

Dmoszyńska-Giannopoulou A., Kowalewski J., Sokołowska B. *Zaburzenia hemostazy płytkowej u chorych na szpiczaka plazmocytowego przed leczeniem i w okresie remisji choroby*. Pol Arch Med Wewn 1990; 4: 378–382.

Federici A.B., Stabile F., Castaman G. i wsp. *Treatment of acquired von Willebrand's syndrome in patients with monoclonal gammopathy of uncertain significance: comparison of three different therapeutic approaches.* Blood 1998; 92: 2707–2713.

Glaspy J.A. *Disturbances in hemostatis in patients with B-cell malignancies*. Semin Thromb Hemost 1992; 18: 440–448.

Glaspy J.A. *Hemostatic abnormalities in multiple myeloma disorders.* Hematol Oncol Clin North Am 1992; 6: 1301–1314.

Górski J., Luka K., Częstochowska E. *Platelet function and survival in multiple myeloma*. Haematology 1993; 25: 131–135.

Ingram G.I.C., Prentice C.R M., Forbes C.D., Leslie J. *Low factor VIII-like antigen in acquired von Willebrand's syndrome and response to treatment.* Br J Haematol 1973; 25: 137–140.

Jeleńska M.M. *Czynnik von Willebranda i nowa klasyfikacja jego wrodzonych niedoborów i dysfunkcji.* Acta Haematol Pol 1997; 29(supl. 1): 35–45.

Joist J.H., Cowan J.F., Zimmerman T.S. *Acquired von Willebrand's disease: Evidence for quantitative and qualitative factor VIII disorder*. N Engl J Med 1978; 298: 988–991.

Łopaciuk S., Śnigurowicz J., Rostkowska J. i wsp. *Zaburzenia konwersji fibrynogenu w fibrynę u chorych ze szpiczakiem plazmocytowym*. Acta Haemat Pol 1978; 3: 157–164.

Manucci P.M. *Treatment of von Willebrand's disease*. J Int Med 1997; 242 (supl. 740): 129–132.

Mazurier C., Praquet-Gernez A., Descamps J. i wsp. *Acquired von Willebrand's disease in the course of Waldenstrom's disease*. Thromb Haemost 1980; 44: 115–118.

Mohri H., Tanabe J., Ohtsuka M. *Acquired von Willebrand's disease associated with multiple myeloma; characterization of an inhibitor to von Willebrand factor*. Blood Coag Fibrynol 1995; 6: 561–566.

Murray E.W., Lillicrap D. *Von Willebrand disease: pathogenesis, classification, and management*. Transf Med Rev 1996; 10: 93–110.

Nielson I.M., Blomback M., Jorpes E. i wsp. *Von Willebrand's disease and its correction with human fraction I-0.* Acta Med Scand 1957; 159: 179–188.

Podolak-Dawidziak M. *Zaburzenia krzepnięcia w dyskrazjach plazmocytowych.* Pol Arch Med Wewn 1998; 100 (t. C, nr specj.): 145–150.

Richard C., Cuadrado M.A., Prieto M. i wsp. *Acquired von Willebrand disease in multiple myeloma secondary to absorption of von Willebrand factor by plasma cells*. Am J Haemat 1990; 35: 114–117.

Sadler J.E. *The molecular biology of von Willebrand factor.* [w:] *Verstraete* M., Vermylen J., Lijnen R., Arnout J. (red.) *Thrombosis and haemostasis.* Leuven, International Society on Thrombosis and Haemostasis and Leuven University Press, 1987: 61–79.

Sadler J.E., Gralnick H.R. *Commentary: a new classification for von Willebrand disease.* Blood 1994, 84: 676–679.

Scott J.P., Montgomery R.R., Tubergen D.G., Hayes T. *Acquired von Willebrand disease in association with Wilm's tumor: regression following treatment.* Blood 1981; 58: 665–669.

Scrobohaci M.L., Daniel M.T., Levy Y. i wsp. *Expression of Gp Ib on plasma cells In a patient with monoclonal IgG and acquired von Willebrand disease.* Br J Haematol 1993; 84: 471–475.

Simone J.V., Cornet J.A., Abilgaard C.F. *Acquired von Willebrand's syndrome in systemic lupus erythemathosus*. Blood 1986; 31: 806–812.

Tefferi A., Nichols W.L. *Acquired von Willebrand: concise review of occurrence, diagnosis, pathogenesis and treatment*. Am J Med 1997; 103: 536–540.

Treliński J., Chojnowski K., Ciszewski R., Krykowski E. *Zaburzenia hemostazy u chorych na szpiczaka plazmocytowego w czasie rozpoznania choroby*. Acta Haemat Pol 1998; 29: 201–207.

Tsai H.M., Lian E. *Antibodies to von Willebrand factor – cleaving protease in acute throbotic thrombocytopenic purpura*. N Engl J Med 1998; 339: 1585–1594.

Zawilska K. *Receptory płytek krwi dla białek adhezyjnych i ich anomalie.* Acta Haemat Pol 1997; 28: 15–24.

Wysoka skuteczność schematu REVLIMID® + DEKSAMETAZON w 2. linii leczenia szpiczaka mnogiego

„Podsumowując, zastosowanie lenalidomidu z deksametazonem w 2. linii leczenia wpłynęło na znamienne wydłużenie: TTP, PFS i OS, a także poprawę jakości odpowiedzi w porównaniu do zastosowania w późniejszych liniach, jako terapia ratunkowa. ”

Stadtmauer E.A. et al. EJH 2009, 82:(6), pp. 426–432

Revlimid®
(lenalidomid)

Sustain control.
Move forward with life.

REVLIMID® Skrócona informacja o leku: Revlimid: 5 mg, 10 mg, 15 mg i 25 mg, kapsułki twarde. **Skład jakościowy i ilościowy:** Kapsułki zawierają odpowiednio 5, 10, 15 lub 25 mg lenalidomidu. **Wskazania do stosowania**: Revlimid w skojarzeniu z deksametazonem jest wskazany do leczenia dorosłych pacjentów ze szpiczakiem mnogim, u których uprzednio stosowano co najmniej jeden schemat leczenia. **Dawkowanie i sposób podawania**: Dorośli: Zalecana dawka początkowa lenalidomidu wynosi 25 mg doustnie raz na dobę, w dniach 1-21 powtarzanych 28-dniowych cykli. Zalecana dawka deksametazonu wynosi 40 mg doustnie raz na dobę w dniach 1-4, 9-12 i 17-20 każdego 28-dniowego cyklu przez pierwsze 4 cykle leczenia, a w kolejnych 40 mg raz na dobę w dniach 1-4. Dawkowanie kontynuuje się lub modyfikuje na podstawie wyników badań klinicznych i laboratoryjnych. Lekarz przepisujący lek powinien dokładnie ocenić, jaką dawkę deksametazonu zastosować, biorąc pod uwagę stan pacjenta oraz nasilenie choroby. Dzieci i młodzież: Brak danych dotyczących bezpieczeństwa i skuteczności u dzieci w wieku 0 - 17 lat. Pacjenci w podeszłym wieku: Ze względu na ryzyko zmniejszonej rezerwy czynnościowej nerek, zachować ostrożność podczas doboru dawki i kontrolować czynność nerek. Stosowanie u pacjentów z zaburzeniami czynności nerek: Revlimid jest wydalany głównie przez nerki; zachować ostrożność podczas doboru dawki. U pacjentów z łagodnymi zaburzeniami czynności nerek nie jest wymagane dostosowanie dawki; szczegółowa informacja nt. dostosowywania dawki zawarta w ChPL. **Przeciwwskazania:** kobiety ciężarne; nie stosować u kobiet mogących zajść w ciążę, jeśli nie zostały spełnione wszystkie warunki Programu Zapobiegania Ciąży; nie stosować u osób z nadwrażliwością na substancję czynną lub którąkolwiek substancję pomocniczą. **Specjalne ostrzeżenia i środki ostrożności dotyczące stosowania:** Ostrzeżenie dotyczące ciąży: Revlimid ma budowę zbliżoną do talidomidu, który powoduje ciężkie, zagrażające życiu wady wrodzone. W przypadku stosowania lenalidomidu w trakcie ciąży można oczekiwać wystąpienia działania teratogennego u ludzi. Wszystkie pacjentki, a także pacjenci, których partnerki mogą zajść w ciążę, muszą spełniać warunki Programu Zapobiegania Ciąży. Pacjentka lub partnerka pacjenta jest uznawana za niezdolną do zajścia w ciążę, jeśli spełnia co najmniej jedno z poniższych kryteriów: 1. wiek ≥ 50 lat i naturalny brak menstruacji przez ≥ 1 rok (nie dotyczy braku menstruacji na skutek leczenia przeciwnowotworowego); 2. przedwczesna niewydolność jajników potwierdzona przez ginekologa; 3. uprzednia obustronna resekcja jajników z jajowodami lub histerektomia; 4. genotyp XY, zespół Turnera lub agenezja macicy. Pacjentka musi rozumieć potencjalne ryzyko teratogenności dla nienarodzonego dziecka oraz konieczność stosowania skutecznej antykoncepcji bez przerwy przez 4 tygodnie przed rozpoczęciem leczenia, przez cały okres trwania leczenia (łącznie z przerwami w leczeniu) i przez 4 tygodnie po jego zakończeniu. Nawet, jeśli u kobiety w wieku rozrodczym wystąpi brak menstruacji, musi ona przestrzegać wszystkich zaleceń dotyczących skutecznej antykoncepcji i wyrazić zgodę na wykonywanie, pod nadzorem lekarza, testów ciążowych o minimalnej czułości 25 mIU/ml tuż przed rozpoczęciem leczenia, co 4 tygodnie w trakcie leczenia i 4 tygodnie po jego zakończeniu. Odpowiednie metody zapobiegania ciąży obejmują przykłady: 1. wszczep podskórny; 2. wewnątrzmaciczny system hormonalny (IUS) uwalniający lewonorgestrel; 3. octan medroksyprogesteronu w postaci depot; 4. sterylizacja przez podwiązanie jajowodów; 5. pożycie seksualne tylko z mężczyzną po wazektomii potwierdzonej dwoma ujemnymi badaniami nasienia; 6. pigułki hamujące owulację, zawierające tylko progesteron (tzn.: dezogestrel). Stosowanie w czasie leczenia i przez 4–6 tygodni po jego zakończeniu dwuskładnikowych doustnych środków antykoncepcyjnych nie jest zalecane ze względu na zwiększone ryzyko żylnej choroby zakrzepowo-zatorowej. Przez okres leczenia, podczas przerwy w podawaniu leku i przez 1 tydzień po zakończeniu leczenia, pacjenci płci męskiej muszą używać prezerwatyw, jeśli partnerka może zajść w ciążę a nie stosuje antykoncepcji. Podczas leczenia lenalidomidem oraz przez 1 tydzień po zakończeniu leczenia pacjent nie może oddawać krwi. **Inne specjalne ostrzeżenia i środki ostrożności dotyczące stosowania:** Zawał mięśnia sercowego: U pacjentów ze znanymi czynnikami ryzyka zawału należy podjąć dokładnej obserwacji i podjąć działania mające na celu minimalizację tych czynników. Epizody choroby zakrzepowo-zatorowej żył i tętnic: Pacjenci ze znanymi czynnikami ryzyka żylnej choroby zakrzepowo-zatorowej (głównie zawału mięśnia sercowego oraz epizodów naczyniowo-mózgowych) powinni być poddani dokładnej obserwacji i działaniom minimalizującym te czynniki. Przy stężeniu hemoglobiny > 12 g/dl zakończyć leczenie czynnikami wpływającymi na erytropoezę. Hormonalną terapię zastępczą stosować ostrożnie. Stosować profilaktyczne leki przeciwzakrzepowe, zwłaszcza u pacjentów z czynnikami ryzyka zakrzepicy. Jeżeli występują epizody choroby zakrzepowo-zatorowej, należy przerwać leczenie i rozpocząć standardową terapię przeciwzakrzepową; po ustabilizowaniu się stanu można ponownie podjąć leczenie lenalidomidem w pierwotnej dawce, stosując jednocześnie terapię przeciwzakrzepową. Neutropenia i trombocytopenia: Należy poinformować pacjentów o konieczności szybkiego zgłaszania epizodów gorączkowych i zwrócenia uwagi na krwawienia i wybroczyny. Konieczne może być zmniejszenie dawki leku (pełna informacja w ChPL), a w przypadku neutropenii zastosowanie czynników wzrostu. Należy wykonywać oznaczenie morfologii krwi, obejmujące liczbę krwinek białych z rozmazem, liczbę płytek krwi, stężenie hemoglobiny i hematokryt, przed rozpoczęciem leczenia lenalidomidem, co tydzień przez pierwsze 8 tygodni leczenia, a następnie raz w miesiącu. Decyzję o jednoczesnym podawaniu lenalidomidu z innymi lekami mielosupresyjnymi podejmować ostrożnie. Zaburzenia czynności nerek: Wskazane jest kontrolowanie czynności nerek. Czynność tarczycy: rozważyć kontrolowanie czynności tarczycy. Neuropatia obwodowa: Nie można wykluczyć neurotoksycznego działania lenalidomidu w razie jego długotrwałego stosowania. Zespół lizy guza: Pacjenci z większym rozmiarem guza przed terapią powinni być dokładnie kontrolowani i należy podjąć u nich odpowiednie środki ostrożności. Reakcje alergiczne: Pacjentów, u których uprzednio występowały reakcje alergiczne w trakcie leczenia talidomidem należy poddać ścisłej obserwacji. Ciężkie reakcje skórne: Odnotowano występowanie zespołu Stevensa-Johnsona (SJS) oraz toksycznej rozpływnej martwicy naskórka (TEN). W przypadku wystąpienia wysypki złuszczającej lub pęcherzowej, lub w przypadku podejrzenia SJS lub TEN, należy zakończyć stosowanie lenalidomidu, a po ustąpieniu objawów nie należy wznawiać go. Należy rozważyć przerwanie lub zakończenie leczenia w przypadku wystąpienia innych form reakcji skórnej. Pacjenci, u których w przeszłości wystąpiła ciężka wysypka w związku z leczeniem talidomidem nie powinni otrzymywać lenalidomidu. Drugie pierwotne nowotwory: W badaniach klinicznych uprzednio leczonych pacjentów ze szpiczakiem otrzymujących lenalidomid i deksametazon obserwowano wzrost częstości drugich pierwotnych nowotworów (podstawnokomórkowe lub płaskonabłonkowe raki skóry, guzy litе). Przed rozpoczęciem terapii należy uwzględnić ryzyko wystąpienia drugiego pierwotnego nowotworu. Nietolerancja laktozy: Nie należy stosować u pacjentów z nietolerancją galaktozy, niedoborem laktazy lub zespołem złego wchłaniania glukozy-galaktozy. Niewykorzystane kapsułki: Poinformować pacjentów, by nie przekazywali leku innej osobie, a po zakończeniu leczenia zwrócili wszystkie niewykorzystane kapsułki do apteki. **Interakcje z innymi lekami i inne rodzaje interakcji:** Ostrożnie stosować czynniki erytropoetyczne i leki zwiększające ryzyko zakrzepicy, oraz ściśle kontrolować stężenia warfaryny i digoksyny. Deksametazon może zmniejszać skuteczność steroidowych środków antykoncepcyjnych. **Ciąża i laktacja:** Nie stosować leku u kobiet ciężarnych. Podczas leczenia przerwać karmienie piersią. **Wpływ na zdolność prowadzenia pojazdów mechanicznych i obsługiwania urządzeń mechanicznych w ruchu:** Zgłaszano zmęczenie, zawroty głowy, senność i niewyraźne widzenie, więc zaleca się ostrożność podczas prowadzenia pojazdów i obsługi urządzeń mechanicznych. **Przedawkowanie:** Zaleca się leczenie wspomagające. **Działania niepożądane:** Zakażenia i zarażenia pasożytnicze: Zapalenie płuc, zakażenie górnych dróg oddechowych, posocznica, zakażenia bakteryjne, wirusowe i grzybicze (włączając zakażenia oportunistyczne), zapalenie zatok; Nowotwory łagodne, złośliwe i nieokreślone (włączając torbiele i polipy): Rak podstawnokomórkowy, rak płaskonabłonkowy, zespół lizy guza; Zaburzenia krwi i układu chłonnego: Trombocytopenia, neutropenie, niedokrwistość, zaburzenia krwotoczne, leukopenie, pancytopenia, hemoliza, autoimmunologiczna niedokrwistość hemolityczna, niedokrwistość hemolityczna, gorączka neutropeniczna, nadkrzepliwość, koagulopatia; Zaburzenia układu immunologicznego: Reakcja nadwrażliwości; Zaburzenia endokrynologiczne: Niedoczynność tarczycy; Zaburzenia metabolizmu i odżywiania: Hipokaliemia, obniżony apetyt, hipomagnezemia, hipokalcemia, odwodnienie, hipofosfatemia; Zaburzenia psychiczne: Utrata popędu płciowego, depresja; Zaburzenia układu nerwowego: Neuropatie obwodowe (z wyłączeniem neuropatii ruchowej), zawroty głowy, drżenie, zaburzenia smaku, ból głowy, ataksja, zaburzenia równowagi, epizody mózgowo–naczyniowe, omdlenia, krwotok wewnątrzczaszkowy, przemijający napad niedokrwienny, udar niedokrwienny; Zaburzenia oka: Niewyraźne widzenie, zmniejszona ostrość widzenia, zaćma, ślepota; Zaburzenia ucha i błędnika: Głuchota (włączając niedosłuch), szumy uszne; Zaburzenia serca: Migotanie przedsionków, bradykardia, zaburzenia rytmu, wydłużenie odstępu QT, trzepotanie przedsionków, dodatkowe skurcze komorowe, zawał mięśnia sercowego, zastoinowa niewydolność serca, tachykardia; Zaburzenia naczyniowe: Epizody żylnej choroby zakrzepowo-zatorowej, głównie zakrzepicy żył głębokich i zatorowości płucnej, niedociśnienie, nadciśnienie, wybroczyny, niedokrwienie, niedokrwienie obwodowe, wewnątrzczaszkowe, zakrzepowe zapalenie zatok żylnych czaszki; Zaburzenia układu oddechowego, klatki piersiowej i śródpiersia: Duszność, zapalenie nosogardzieli, zapalenie gardła, zapalenie oskrzeli, krwawienie z nosa, ostre wyczerpanie oddechowe, śródmiąższowe zapalenie pęcherzyków płucnych; Zaburzenie żołądka i jelit: Zaparcia, biegunka, nudności, wymioty, krwawienie z przewodu pokarmowego (włączając w to: krwawienie z odbytnicy, krwawienie z guzków krwawniczych, krwawienie z wrzodów żołądka, krwawienie dziąseł), ból brzucha, suchość w ustach, zapalenie jamy ustnej, utrudnione połykanie, zapalenie okrężnicy, zapalenie kątnicy, zapalenie trzustki; Zaburzenia wątroby i dróg żółciowych: Nieprawidłowe wyniki badań czynnościowych wątroby; Zaburzenia skóry i tkanki podskórnej: Wysypki, pokrzywka, nadmierna potliwość, sucha skóra, świąd, nadmierna pigmentacja skóry, egzema, odbarwienie skóry, nadwrażliwość na światło, obrzęk naczynioruchowy, zespół Stevensa-Johnsona, toksyczna martwica naskórka; Zaburzenia mięśniowo – szkieletowe i tkanki łącznej: Kurcze mięśni, ból kości, ból i uczucie dyskomfortu związane z tkanką mięśniowo-szkieletową oraz łączną, obrzęki stawów, osłabienie mięśniowe; Zaburzenia nerek i dróg moczowych: Krwiomocz, zatrzymanie moczu, nietrzymanie moczu, nabyty zespół Fanconiego, niewydolność nerek, martwica kanalików nerkowych; Zaburzenia układu rozrodczego i piersi: Zaburzenia wzwodu; Zaburzenia ogólne i stany w miejscu podania: Zmęczenie, obrzęk (włączając w to obrzęk obwodowy), gorączka, objawy grypopodobne (włączając gorączkę, mięśniobóle), ból mięśniowo-szkieletowy, ból głowy, drżenia), ból w klatce piersiowej, letarg; Urazy, zatrucia i powikłania po zabiegach: Stłuczenie. **PODMIOT ODPOWIEDZIALNY:** Celgene Europe Ltd, 1 Longwalk Road, Stockley Park, Uxbridge UB11 1DB, Wielka Brytania. **POZWOLENIA NA DOPUSZCZENIE DO OBROTU:** Revlimid 25 mg - EU/1/07/391/004; Revlimid 15 mg - EU/1/07/391/003, Revlimid 10 mg - EU/1/07/391/002, Revlimid 5 mg - EU/1/07/391/001. Produkt leczniczy wydawany z przepisu lekarza do zastrzeżonego stosowania – Rpz. Szczegółowa informacja o leku jest dostępna na stronie internetowej Europejskiej Agencji Leków (EMA): http://www.ema.europa.eu.
Aktualizacja: 23 kwietnia 2012 (ChPL wer. 22)

Celgene sp. z o.o.
ul. Królowej Marysieńki 4a
02-954 Warszawa
tel.: +48 22 550 37 00
fax: +48 22 550 37 11

POL.LEN.2012.07.01

978-83-932189-1-2_szpiczak_mnogi_t3_srodek.indd 76 2012-08-04 12:40:13

8

Dominik Dytfeld, Maciej Kaźmierczak,
Mieczysław Komarnicki

Rzadkie postaci szpiczaka plazmocytowego w praktyce klinicznej

Rare cases of multiple myeloma in clinical practice

978-83-932189-1-2_szpiczak_mnogi_t3_srodek.indd 77 2012-08-04 12:40:14

Streszczenie

Szpiczak plazmocytowy jest stosunkowo częstym nowotworem hematologicznym o charakterystycznym obrazie klinicznym i laboratoryjnym. Zdarza się jednak, że manifestuje się w sposób nietypowy, stwarzając istotny problem diagnostyczny oraz terapeutyczny. Jednym z najczęstszych atypowych przejawów szpiczaka plazmocytowego jest nacieczenie tkanek miękkich, szczególnie w postaciach opornych i nawrotowych tej choroby. Niezwykle rzadko nacieczenie dotyczy jam ciała oraz skóry. Inną atypową manifestacją kliniczną szpiczaka jest obecność krioglubulin, które przez długi czas mogą maskować rozpoznanie choroby zasadniczej.

W rozdziale opisano przypadki nacieczenia skóry, przestrzeni międzykręgowej, jamy otrzewnej, a także krioglobulinemii typu I, będącej pierwszym objawem szpiczaka plazmocytowego.

Słowa kluczowe: szpiczak plazmocytowy, naciek pozaszpikowy, krioglobulinemia

Abstract

Multiple myeloma is a relatively common hematological neoplasm with a characteristic clinical and laboratory presentation. Rarely, however, the disease manifests itself in an unusual way by creating an important diagnostic and therapeutic difficulty. One of the most common atypical presentations of multiple myeloma is an infiltration of soft tissue, which is present mostly in patients with refractory or relapsed disease. Very rare infiltration relates to a body cavity and skin. Another casual manifestation of the disease is cryoglobulinaemia, which may mask the diagnosis of multiple myeloma.

The chapter describes cases of infiltration of the skin, the intervertebral space, the peritoneal cavity and occurance of cryoglobulinaemia type I as a first symptom of multiple myeloma.

Key words: multiple myeloma, extramedullar infiltration, cryoglobulinaemia

WPROWADZENIE

Szpiczak plazmocytowy (MM – *multiple myeloma*) jest chorobą hematologiczną stanowiącą 1–2% ogółu nowotworów złośliwych i około 15% nowotworów układu krwiotwórczego. Klasyczna postać MM ma związek z klonalnym rozrostem plazmocytów produkujących białko monoklonalne, co implikuje rozwój powikłań, takich jak wynikająca z aktywacji osteoklastów liza tkanki kostnej oraz często rozpoznawane uszkodzenie nerek. Nierzadko stwierdza się także niedokrwistość oraz tendencję do infekcji, wynikającą z upośledzenia odporności humoralnej. Jednak przebieg choroby nie zawsze jest tak typowy, co przysparza trudności diagnostycznych i często opóźnia wdrożenie leczenia.

PRZYPADEK 1

U chorego w wieku 51 lat w 2009 roku rozpoznano MM IgG lambda w stopniu zaawansowania IIIA. Początkowo, przez okres 6 miesięcy u chorego stosowano chemioterapię według schematu TD. Uzyskano remisję częściową (PR – *partial response*) trwającą około 6 miesięcy. Ze względu na progresję choroby zadecydowano o leczeniu według schematu PAD. Niestety w jej trakcie odnotowano postęp choroby pod postacią nacieku tkanek miękkich szyi oraz obecności płynu w jamie opłucnej, a także wzrostu stężenia białka M w osoczu. Było to podstawą do intensyfikacji leczenia. Po 3 cyklach chemioterapii według schematu DTPACE uzyskano bardzo dobrą PR (VGPR – *very good partial response*). Podjęto nieudaną próbę zebrania komórek macierzystych do autologicznego przeszczepu komórek macierzystych krwi obwodowej (auto-PBSCT – *autologous peripheral blood stem cell transplantation*). Zadecydowano o podawaniu talidomidu w ramach leczenia podtrzymującego, które jednak było powikłane ostrym zespołem wieńcowym. Podobnie jak poprzednio, PR trwała tylko 6 miesięcy. Wznowę procesu chorobowego leczono paliatywnie, stosując chemioterapię według schematu VMBCP. W grudniu 2011 roku chory został przyjęty do szpitala z powodu dolegliwości bólowych w klatce piersiowej, a także zmian grudkowych na powierzchni klatki piersiowej i brzucha, które pierwotnie zostały rozpoznane przez lekarza rodzinnego jako półpasiec (ryc. 8.1, 8.2). W trakcie hospitalizacji przeprowadzono badania diagnostyczne. Ocena cytomorfologiczna i cytometryczna bioptatu zmian skórnych wykazała obecność nacieku szpiczaka. Stwierdzono także 15-procentową plazmocytozę szpiku. Po uwzględnieniu stanu chorego, w tym obciążeń kardiologicznych, wdrożono leczenie według schematu cTD. Chory zmarł z powodu progresji choroby 3 miesiące później.

Niezwykle rzadko stwierdza się – oprócz zajęcia szpiku przez nowotwór – także nacieczenia pozaszpikowe: bądź w sytuacji rozpoznania pierwotnego, bądź u chorych z chorobą nawrotową lub oporną. Ogniska pozakostne MM definiuje się jako obecność nacieków tkanek miękkich; nacieki te wynikają ze szpiczakowego rozrostu z kości

978-83-932189-1-2_szpiczak_mnogi_t3_srodek.indd 79 2012-08-04 12:40:14

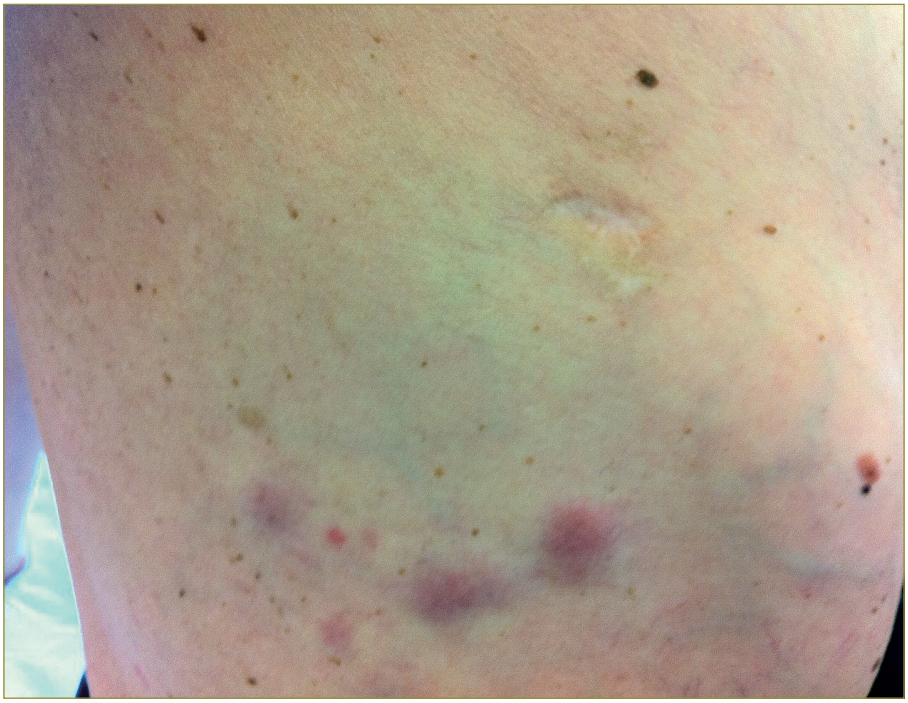

Ryc. 8.1. Naciek szpiczakowy w obrębie skóry klatki piersiowej

Ryc. 8.2. Naciek szpiczakowy w obrębie skóry brzucha

(68–85% przypadków) albo z rozrostu niezależnego od kości (15–32% przypadków szpiczakowych nacieków tkanek miękkich) [Kintzer i wsp. 1978; Rodriguez i wsp. 1994; Fekih i wsp. 2010].

Powszechnie uważa się, że ostatnio częściej obserwowana wznowa struktur innych niż szpik lub progresja choroby przy niewielkim nacieczeniu szpiku jest rezultatem powszechnego stosowania chemioterapii mieloablacyjnej oraz długotrwałego podawania leków immunomodulujących [Alegre i wsp. 1999; Khoddami i wsp. 1992]. Niektórzy badacze są sceptyczni w tym względzie i twierdzą, że zwiększona liczba przypadków MM z lokalizacją pozaszpikową wynika z zastosowania udoskonalonych metod obrazowania oraz dłuższego czasu przeżycia chorych niż bezpośredniego wpływu nowych leków (takich jak talidomid i bortezomib) czy powszechnie stosowanej chemioterapii wysokodawkowej [Fekih i wsp. 2010]. Ostatecznie obydwa stanowiska zostaną zweryfikowane na podstawie prowadzonych badań prospektywnych [Singh, Kumar 2005; Koeffler, Cline 1997].

PRZYPADEK 2

W 2002 roku u 58-letniego mężczyzny rozpoznano odosobnionego MM przestrzeni międzykręgowej. W momencie ustalenia rozpoznania stężenie białka M w surowicy i moczu było niewielkie. Chory został początkowo poddany radio- oraz chemioterapii według schematu VAD, po których doszło do progresji w postaci wzrostu wymiarów guza oraz nasilenia dolegliwości neurologicznych. Dołączono leczenie według schematu EDAP w skojarzeniu z talidomidem (400 mg dziennie). Początkowo uzyskano stabilizację, a następnie (po 3 cyklach) ponownie wykryto cechy progresji choroby. Podjęto decyzję o zastosowaniu chemioterapii według schematu VTD, uzyskując całkowitą remisję (CR – *complete response*). Chorego zakwalifikowano do chemioterapii mieloablacyjnej wspomaganej auto-PBSCT, jednak z powodu nieskutecznej mobilizacji i kolekcji macierzystych komórek hematopoetycznych odstąpiono od tej formy leczenia i zalecono zastosowanie talidomidu. Stabilny obraz choroby utrzymywał się przez 12 miesięcy, po czym ponownie nastąpiła progresja. Chory zmarł w wyniku postępującej choroby opornej na leczenie.

Standardowe schematy terapeutyczne oparte na talidomidzie są zwykle mało skuteczne u chorych z naciekami pozaszpikowymi. Jest prawdopodobne, że jedna z podstawowych aktywności talidomidu wymaga obecności mikrośrodowiska szpiku [Fekih 2010]. Często obserwuje się natomiast odpowiedź na chemioterapię wielolekową zawierającą bortezomib. Może to wskazywać na większą skuteczność inhibitora proteasomu w przebiegu agresywnej postaci choroby z towarzyszącym nacieczeniem pozaszpikowym [Alegre i wsp. 1999].

PRZYPADEK 3

U mężczyzny w wieku 49 lat rozpoznano w 2007 roku MM w stopniu zaawansowania IIIB (choroba łańcucha lekkiego lambda). W chwili rozpoznania stwierdzono niewydolność

nerek (stężenie kreatyniny 350 mmol/l). Pacjenta początkowo poddano leczeniu zgodnie ze schematem VAD. Po 2 cyklach nastąpiła PR i uzyskano poprawę w zakresie czynności nerek. Przed rozpoczęciem kolejnego cyklu terapii wykryto płyn w jamie otrzewnej (w płynie pobranym z jamy otrzewnej stwierdzono duże stężenie białka, a w rozmazie – plazmocyty) oraz ponowne gwałtowne narastanie stężenia kreatyniny z towarzyszącym wzrostem stężenia wolnych łańcuchów lekkich w moczu (ryc. 8.3). U chorego zastosowano chemioterapię według schematu EDAP, co zaowocowało krótkotrwałą poprawą stanu klinicznego oraz osłabieniem tempa gromadzenia się płynu w jamie otrzewnej. Mężczyzna zmarł po upływie 2 miesięcy w wyniku progresji choroby.

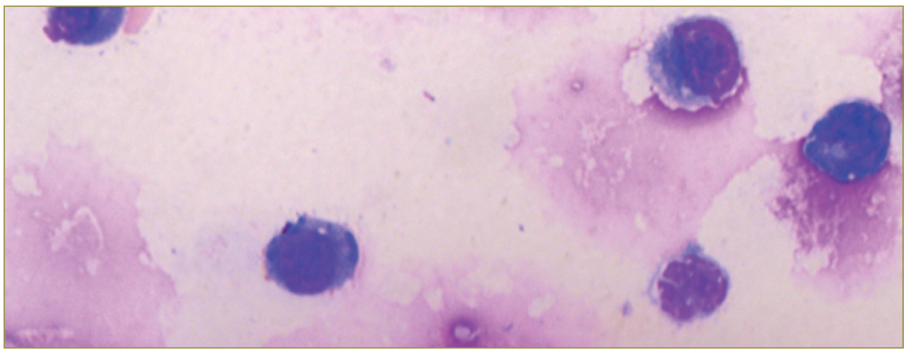

Ryc. 8.3. Plazmocyty w płynie z jamy otrzewnej

Jednym z rzadszych rodzajów manifestacji MM jest obecność nacieku w obrębie błon surowiczych. Najczęściej stwierdza się nacieczenie opłucnej, chociaż objaw ten odnotowuje się u mniej niż 1% chorych na MM [Kintzer i wsp. 1978]. Zwykle zmiany są lewostronne. Należy mieć na uwadze, że 80% przypadków nacieków błon surowiczych jest związanych z MM IgA, co prawdopodobnie wynika z ogólnej tendencji do nacieków pozakostnych u tych chorych [Rodriguez i wsp. 1994]. Relatywnie często odnotowuje się ten objaw także u chorych na MM IgD. Patomechanizm wysięku w jamach ciała jest zwykle złożony i wynika z nacieku nowotworowego z otaczającej tkanki kostnej, implantacji komórek szpiczakowych w błonie surowiczej lub utrudnionego klirensu chłonki wtórnego do nacieków w obrębie układu chłonnego [Fekih i wsp. 2010]. Nacieczenie otrzewnej wykrywa się u chorych na MM znacznie rzadziej niż zajęcie opłucnej i jest ono najczęściej wynikiem nacieczenia wątroby bądź też samej otrzewnej [Alegre i wsp. 1999; Khoddami i wsp. 1992; Singh i wsp. 2005]. Podobnie jak w przypadku zajęcia osierdzia lub opłucnej, nacieczenie otrzewnej towarzyszy najczęściej szpiczakowi IgA, choć opisywano także przypadki tego zaburzenia w przebiegu innych jego postaci [Koeffler, Cline 1997]. Obecność płynu w jamach ciała jest zwykle oznaką agresywnego przebiegu choroby i niekorzystnego rokowania z przewidywanym okresem przeżycia zwykle krótszym niż 4 miesiące mimo intensywnego leczenia [Kim i wsp. 2008; Dhingra i wsp. 2007; Ghosh i wsp. 2006].

PRZYPADEK 4

U 45-letniego mężczyzny pierwszą manifestacją MM były zmiany skórne na kończynach dolnych w postaci wybroczyn oraz owrzodzeń (ryc. 8.4) z towarzyszącymi bólami stawów (2006 r.). Rozpoznano plamicę hiperergiczną, którą początkowo próbowano opanować lekami przeciwhistaminowymi, a następnie glikokortykosteroidami (pulsy metylprednizolonu, deksametazon), uzyskując poprawę. Po konsultacji reumatologicznej chorego badano w kierunku ziarniniaka Wegenera. W 2008 roku z powodu nasilenia dolegliwości ponownie zastosowano leczenie immunosupresyjne (metylprednizolon oraz cyklofosfamid), niestety, nie uzyskano poprawy. Z powodu zmian martwiczych we wrześniu 2008 roku choremu amputowano trzy palce prawej kończyny dolnej (ryc. 8.5). Na przełomie 2008 i 2009 roku rozpoznano zapalenie naczyń w przebiegu krioglobulinemii typu I (ryc. 8.6–8.7) i kontynuowano leczenie immunosupresyjne oraz stosowano plazmaferezy, co przyniosło zmniejszenie dolegliwości bólowych oraz ustępowanie owrzodzeń. W 2010 roku na podstawie oceny histologicznej oraz immunohistochemicznej szpiku (przy całkowicie prawidłowym obrazie cytologicznym i cytometrycznym) rozpoznano nacieczenie szpiku przez plazmocyty. Chory nie spełniał kryteriów objawowego MM według International Myeloma Group – ze względu na brak dysfunkcji narządowej określanej akronimem CRAB (C – zwiększone stężenie wapnia >10 mg/dl, R – stężenie kreatyniny >2 mg/dl, A – niedokrwistość / stężenie hemoglobiny <10 g/dl, B – *bone* [osteoliza]), spełniał natomiast kryteria szpiczaka tlącego (*smouldering myeloma*). Biorąc pod uwagę zmiany skórne w przebiegu krioglobulinemii towarzyszącej gammapatii monoklonalnej,

Ryc. 8.4. Zmiany martwicze w obrębie skrawka ucha

Ryc. 8.5. Stan po amputacji palców stopy z powodu zmian martwiczych

Ryc. 8.6. Zmiany martwicze na podudziu

Ryc. 8.7. Zmiany martwicze na rękach

uznano ów przypadek za postać objawową i rozpoznano ostatecznie MM w stopniu zaawansowania IA. Wdrożono leczenie według schematu CTD. Zmiany skórne po 9 cyklach uległy znacznemu zmniejszeniu. Z powodu progresji (wzrost stężenia białka M) leczenie uzupełniono o schemat PAD. Po 6 cyklach uzyskano remisję choroby i chorego zakwalifikowano do chemioterapii mieloablacyjnej wspomaganej autoPBSCT.

Krioglobuliny to patologiczne immunoglobuliny, najczęściej typu IgM, rzadziej IgA, które w warunkach obniżonej temperatury ulegają wytrąceniu [Lerner i wsp. 1947]. Prowadzi to do aktywacji układu dopełniacza, wtórnego zapalenia naczyń oraz zmian skórnych w postaci owrzodzeń zlokalizowanych najczęściej w odsiebnych częściach ciała. Zaburzenie to towarzyszy chorobom autoimmunologicznym bądź infekcjom wirusowym (np. wirusowemu zapaleniu wątroby typu C), ale w 6–10% przypadków stwierdza się je u chorych na MM [Gorevic i wsp. 1980; Cohen i wsp. 1991; Brouet i wsp. 1974]. Zazwyczaj objawy związane z obecnością krioglobulin ustępują w trakcie leczenia przeciwszpiczakowego [Ninomiya i wsp. 2010].

Piśmiennictwo

Alegre A., Martinez-Chamorro C., Fernandez-Ranada J.M. *Massive myelomatous ascites responsive to VAD chemotherapy and autologous stem cell transplantation*. Bone Marrow Transplant 1999; 24: 343–344.

Brouet J.C., Clauvel J.P., Danon F. i wsp. *Klein M, Seligmann M. Biologic and clinical significance of cryoglobulins. A report of 86 cases*. Am J Med 1974; 57: 775–788.

Cohen S.J., Pittelkow M.R., Su W.P. *Cutaneous manifestations of cryoglobulinemia: clinical and histopathologic study of seventy-two patients*. J Am Acad Dermatol 1991; 25 (1 Pt 1): 21–27.

Dhingra K.K., Singhal N., Nigam S., Jain S. *Unsuspected multiples myeloma presenting as bilateral pleural effusion – a cytological diagnosis*. Cytojournal 2007; 4: 17.

Fekih L., Fenniche S., Hassene H. i wsp. *Multiple myeloma presenting with multiple thoracic manifestations*. Indian J Chest Dis Allied Sci 2010; 52: 47–49.

Ghosh S., Gopal R., Advani S.H. *Myelomatous pleural effusion*. J Assoc Physicians India 2006; 54: 738–739.

Gorevic P.D., Kassab H.J., Levo Y. i wsp. *Mixed cryoglobulinemia: clinical aspects and long-term follow-up of 40 patients*. Am J Med 1980; 69: 287–308.

Khoddami M., Esphehani F.N., Aslani F.S. *Ascites as a presenting feature of relapsed multiple myeloma. Report of a case diagnosed by aspiration cytology*. Acta Cytol 1992; 36: 325–328.

Kim Y.J., Kim S.J., Min K. i wsp. *Multiple myeloma with myelomatous pleural effusion: a case report and review of the literature*. Acta Haematol 2008; 120: 108–111.

Kintzer J.S. Jr, Rosenow E.C. 3rd, Kyle R.A. *Thoracic and pulmonary abnormalities in multiple myeloma. A review of 958 cases*. Arch Intern Med 1978; 138: 727–730.

Koeffler H.P., Cline M.J. *Multiple myeloma presenting as ascites*. West J Med 1977; 127: 248–250.

Lerner A.B., Barnum C.P., Watson C.J. *Studies of cryoglobulins the spontaneous precipitation of protein from serum at 5 degrees C in various disease states*. Am J Med Sci 1947; 214: 416–421.

Ninomiya S., Fukuno K., Kanemura N. i wsp. *IgG type multiple myeloma and concurrent IgA type monoclonal gammopathy of undetermined significance complicated by necrotizing skin ulcers due to type I cryoglobulinemia*. J Clin Exp Hematop 2010; 50: 71–74.

Richardson S.J., Raje N.S., Ghobrial I.M. i wsp. *Phase 1/2 study of upfront rev/vel/dex in mm: early results*. Haematologica 2007; 92 (supl. 2): abstract n PO-715.

Rodriguez J.N., Pereira A., Martinez J.C. i wsp. *Pleural effusion in multiple myeloma*. Chest 1994; 105: 622–624.

Singh D., Kumar L. *Myelomatous ascites in multiple myeloma*. Leuk Lymphoma 2005; 46: 631–632.

9

Grzegorz Helbig, Sławomira Kyrcz-Krzemień

Progresywna i oporna na chemioterapię postać szpiczaka plazmocytowego z zajęciem tkanek miękkich oczodołu i mózgowia

Progressive and resistant to chemotherapy multiple myeloma of soft tissue involvement of the orbit and brain

978-83-932189-1-2_szpiczak_mnogi_t3_srodek.indd 87 2012-08-04 12:40:17

Streszczenie

W niniejszym rozdziale opisano przypadek szybko postępującego i opornego na chemioterapię szpiczaka plazmocytowego u 44-letniej pacjentki. Wykonana 2-krotnie procedura autologicznego przeszczepienia komórek macierzystych pozwoliła na uzyskanie jedynie krótkotrwałej odpowiedzi hematologicznej. Naciek komórkami szpiczaka w obrębie oczodołu i mózgowia był bezpośrednią przyczyną zgonu chorej.

Słowa kluczowe: szpiczak plazmocytowy, autologiczne przeszczepienie hematopoetycznych komórek krwiotwórczych, nacieki plazmocytowe pozaszpikowe

Abstract

The paper presents a case of 44-year-old female with progressive and resistant to chemotherapy multiple myeloma. A short-term haematological response was achieved after double autologous stem cell transplantation. A direct cause of death resulted from plasma cell infiltration of the orbit and brain.

Key words: multiple myeloma, autologous haematopoietic stem cell transplantation, extramedullary plasmocytic infiltration

978-83-932189-1-2_szpiczak_mnogi_t3_srodek.indd 88 2012-08-04 12:40:17

WPROWADZENIE

Szpiczak plazmocytowy stanowi około 13% wszystkich nowotworów hematologicznych, występuje nieznacznie częściej u mężczyzn aniżeli u kobiet. Mediana wieku zachorowania wynosi 70 lat [Palumbo 2011]. Rozpoznanie szpiczaka wymaga wykazania nacieku co najmniej 10% klonalnych komórek plazmatycznych w szpiku, wykrycia białka monoklonalnego we krwi lub w moczu oraz obecności objawów uszkodzenia narządów określanych angielskim akronimem CRAB (C [*calcium elevation*] – hiperkalcemia, R [*renal failure*] – niewydolność nerek, A [*anaemia*] niedokrwistość, B [*bone lesions*] – zmiany lityczne bądź osteoporoza) [Kyle i wsp. 2009]. Wybór sposobu leczenia danego chorego zależy od grupy ryzyka cytogenetycznego oraz możliwości wykonania u niego autologicznego przeszczepienia hematopoetycznych komórek macierzystych [Rajkumar 2011].

OPIS PRZYPADKU

Czterdziestoczteroletnia kobieta została przyjęta do Kliniki Hematologii i Transplantologii Szpiku Śląskiego Uniwersytetu Medycznego w Katowicach. W wywiadzie zgłaszała nasilone dolegliwości bólowe w obrębie kości przedramienia lewego oraz mostka występujące od 8 lat. W tym czasie była leczona objawowo środkami przeciwbólowymi. W grudniu 2003 roku doszło do patologicznego złamania lewej kości promieniowej, które zaopatrzono operacyjnie. Na podstawie badania histologicznego wycinka kostnego ustalono rozpoznanie *plazmocytoma* i skierowano chorą do Instytutu Onkologii w Gliwicach. Badania radiologiczne wykazały obecność guza plazmocytowego na przedniej ścianie klatki piersiowej po stronie lewej o wymiarach 6 cm x 4 cm x 8 cm naciekającego ścianę klatki piersiowej i mięśnie piersiowe, dodatkowo stwierdzono nasiloną osteolizę w zakresie całego kośćca. Wyniki badań białkowych wykazały obecność paraproteiny IgA w stężeniu 12 g/l (wartości prawidłowe 1–4 g/l), a w ocenie cytologicznej szpiku odnotowano naciek plazmocytami w 60%. Stopień zaawansowania choroby ustalono na IIIA według klasyfikacji Duriego i Salmona. W leczeniu indukcyjnym zastosowano schemat VAD (winkrystyna, adriamycyna, deksametazon), podając łącznie 9 cykli. Uzyskano całkowitą remisję (CR – *complete response*) według kryteriów EBMT i w marcu 2005 roku skierowano chorą do Kliniki Hematologii i Transplantologii Szpiku ŚUM w Katowicach w celu rozważenia procedury autologicznego przeszczepienia krwiotwórczych komórek macierzystych (AHSCT – *autologous haematopoietic stem cell transplantation*).

Przy przyjęciu pacjentka uskarżała się na bóle kostno-stawowe, w badaniu fizykalnym wykryto niewielki obrzęk w zakresie stawów obręczy barkowej po stronie lewej. W badaniu morfologii krwi nie stwierdzono odchyleń, rozmaz krwi był prawidłowy. W badaniach białkowych stężenie białka całkowitego wyniosło 65 g/l (wartości prawidłowe 60–80 g/l), a IgA – 1,1 g/l. Immunofiksacja nie wykryła obecności białka monoklonalnego. Odse-

978-83-932189-1-2_szpiczak_mnogi_t3_srodek.indd 89 2012-08-04 12:40:17

tek komórek plazmatycznych w szpiku wyniósł 1. Na podstawie uzyskanych wyników potwierdzono CR choroby i kobietę zakwalifikowano do tandemowej procedury przeszczepowej. Pierwszy zabieg przeprowadzono w maju 2005 roku. W kondycjonowaniu podano alkeran w dawce 200 mg/m^2 i przeszczepiono łącznie 4,23 x 10^8/kg komórek jednojądrzastych, w tym 18,8 x 10^6/kg komórek CD34+. Okres poprzeszczepowy powikłany był ropniem okolicy międzypośladkowej. Regeneracja przebiegała następująco: leukocyty >1 x 10^9/l +14. doba, granulocyty >0,5 x 10^9/l +14. doba, liczba płytek >50 x 10^9/l w dobie +11. Drugą procedurę przeszczepową przeprowadzono we wrześniu 2005 roku. Na podstawie badań białkowych i oceny mielogramu potwierdzono utrzymywanie się stanu CR. W kondycjonowaniu ponownie zastosowano alkeran w dawce 200 mg/m^2; łącznie przeszczepiono 3,1 x 10^8/kg komórek jednojądrzastych, w tym 20 x 10^6/kg komórek CD34+. Regeneracja granulocytów >0,5 x 10^9/l i płytek >50 x 10^9/l nastąpiły odpowiednio do dnia +13. i +14. Od listopada 2005 roku chora zgłaszała nasilone dolegliwości bólowe zlokalizowane w odcinku piersiowo-lędźwiowym kręgosłupa i w żebrach, a w lutym 2006 roku w kontrolnym badaniu białkowym wykazano cechy nawrotu choroby: stężenie białka M wyniosło 6,6 g/l, w badaniu aspiracyjnym szpiku stwierdzono 90-procentowy naciek komórkami plazmatycznymi (ryc. 9.1). Rozpoczęto leczenie drugiego rzutu

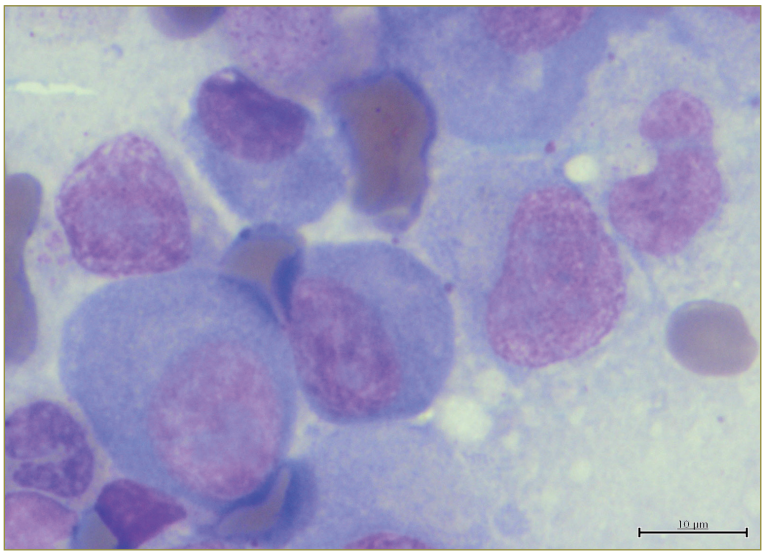

Ryc. 9.1. Badanie cytologiczne szpiku w momencie nawrotu choroby po autologicznym przeszczepieniu krwiotwórczych komórek macierzystych

według schematu M2 (winkrystyna, cyklofosfamid, melfalan, prednizon, karmustyna). Łącznie podano 2 cykle chemioterapii, nie uzyskując odpowiedzi terapeutycznej. Stan kobiety uległ istotnemu pogorszeniu, nastąpiło nasilenie dolegliwości bólowych ze strony kręgosłupa. Kontrolne badanie stężenia białka M wyniosło 30 g/l, a plazmocyty i plazmoblasty stanowiły 100% utkania szpiku. U chorej zastosowano leczenie trzeciego rzutu według schematu EDAP z talidomidem (arabinozyd cytozyny, cyklofosfamid, etopozyd, deksametazon). Podano 2 cykle chemioterapii, ale ze względu na powikłania infekcyjne zaprzestano kontynuacji powyższego schematu. Dalsze leczenie obejmowało jedynie talidomid w dawce 200 mg/dobę oraz wstawki deksametazonu w dawce 40

mg dziennie. Od września 2006 roku chora uskarżała się na zawroty głowy, zaburzenia czucia w zakresie twarzy oraz podwójne widzenie. W badaniu fizykalnym stwierdzono wytrzeszcz gałki ocznej po stronie lewej. Tomografia komputerowa głowy wykazała wytrzeszcz gałki ocznej lewej w wyniku patologicznego nacieku w obrębie oczodołu, dodatkowo patologiczna masa była obecna w zatokach obocznych nosa i penetrowała do przedniego dołu czaszki (ryc. 9.2). Biopsja cienkoigłowa zmiany naciekowej oczodołu potwierdziła infiltrację komórkami plazmatycznymi.

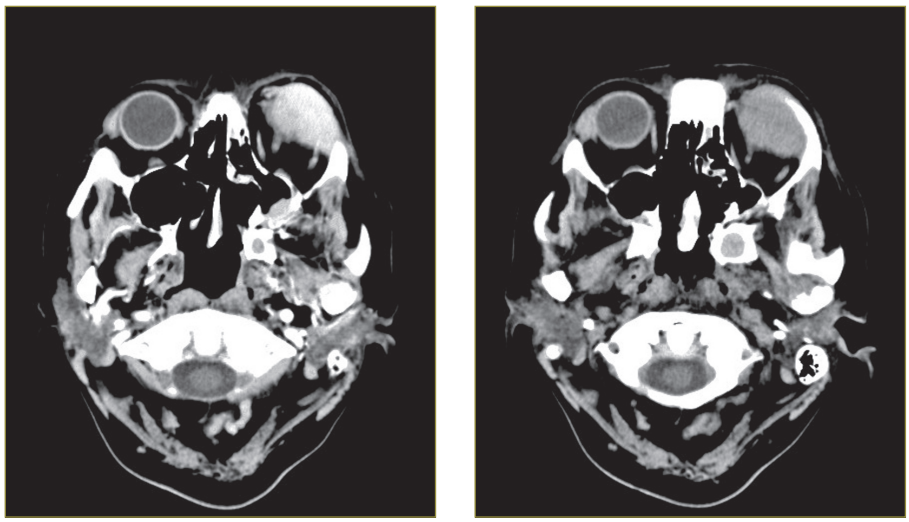

Ryc. 9.2. Tomografia komputerowa głowy z naciekiem plazmocytowym w obrębie lewego oczodołu

Chora nie została zakwalifikowana do radioterapii ze względu na zaawansowanie procesu chorobowego. Wdrożono leczenie kolejnego rzutu według schematu C-VAMP (cyklofosfamid, winkrystyna, doksorubicyna, metyloprednizolon). Kontrolna tomografia komputerowa głowy wykazała dalszą progresję zmian. Pomimo leczenia wspomagającego pacjentka zmarła z powodu niewydolności oddechowo-krążeniowej.

PODSUMOWANIE

- Postępowanie lecznicze u chorej na szpiczaka plazmocytowego dotyczy okresu, kiedy nowe leki immunomodulujące (lenalidomid) i inhibitor proteasomu (bortezomib) nie były powszechnie dostępne. Mimo to wdrożony schemat VAD pozwolił na uzyskanie CR i przygotowanie chorej do procedury AHSCT.
- Długi czas od wystąpienia bólów w obrębie układu kostnego do momentu ustalenia ostatecznego rozpoznania u tej chorej wskazuje na konieczność lepszej edukacji lekarzy innych specjalności w celu wcześniejszego wykrycia choroby (np. ocena podstawowych parametrów białkowych u chorych z niejasnymi i uporczywymi bólami kostnymi, wcześniejsze skierowanie do specjalisty hematologa).

- Brak badań genetycznych w momencie rozpoznania nie pozwala na stratyfikację ryzyka u tej chorej (badania nie były wykonywane rutynowo w okresie, gdy pacjentka chorowała). W przypadku grupy dużego ryzyka obejmującego delecję 17p, t(4;14), t(14;16), t(14;20) i delecję 13 lub hipodiploidię zaleca się obecnie leczenie indukcyjne obejmujące podawanie bortezomibu i lenalidomidu [Rajkumar 2011].
- Pomimo znacznego zaawansowania choroby w momencie rozpoznania u chorej uzyskano CR i przeprowadzono zabieg podwójnego AHSCT. Odsetek co najmniej bardzo dobrej częściowej odpowiedzi/remisji (VGPR – *very good partial response*) na leczenie schematem VAD wyniósł około 12, podczas gdy po leczeniu TAL/DEX – 35 [Macro i wsp. 2006], jednak wskaźniki VGPR po AHSCT były podobne (odpowiednio 42 i 44). Wykazano, że stan remisji przed AHSCT ma istotny wpływ na przeżycie i długotrwałą kontrolę choroby. Porównanie wyników pojedynczego i podwójnego zabiegu AHSCT wskazuje na korzyści tej drugiej procedury w zakresie wskaźnika uzyskanych CR i mediany przeżycia bez zdarzenia (*event free survival*), nie wpływa jednak na czas całkowitego przeżycia. Aktualnie zaleca się dwukrotne wykonanie procedury AHSCT tylko u chorych, u których nie uzyskano VGPR po pierwszym zabiegu. Allogeniczne przeszczepienie hematopoetycznych komórek macierzystych powinno być wykonywane w ramach kontrolowanych badań klinicznych [Giralt 2011]. Obecnie prowadzone są badania oceniające znaczenie leczenia podtrzymującego po AHSCT z zastosowaniem leków immunomodulujących oraz bortezomibu [Scott, Reece 2011]. W opisanym przypadku okres CR po AHSCT był krótkotrwały; nawrót choroby potwierdzono 5 miesięcy od wykonania zabiegu.
- Kolejne rzuty leczenia okazały się nieskuteczne i wiązały się z nasileniem działań niepożądanych (toksycznych). Zastosowanie talidomidu w połączeniu z deksametazonem nie wpłynęło na redukcję masy ognisk nowotworowych i zahamowanie powstawania nacieków pozaszpikowych, jednak lek immunomodulujący był wdrożony w bardzo zaawansowanej fazie choroby.
- Obecność licznych ognisk pozaszpikowych szpiczaka wiąże się ze złym rokowaniem, przejściowy efekt terapeutyczny uzyskuje się po wdrożeniu radioterapii i schematów z bortezomibem [Oriol 2011]. Radioterapii nie zastosowano u chorej ze względu na zaawansowanie procesu nowotworowego, natomiast bortezomib był w tamtym okresie niedostępny.

Piśmiennictwo

Giralt S. *Stem cell transplantation for multiple myeloma: current and future status*. Hematology Am Soc Hematol Educ Program 2011; 2011: 191–196.

Kyle R.A., Rajkumar S.V. *Criteria for diagnosis, staging, risk stratification and response assessment of multiple myeloma*. Leukemia 2009; 23: 3–9.

Macro M., Divine M., Uzunhan Y. i wsp. *Dexamethasone thalidomide (Dex/Tal) compared with VAD as a pretransplant treatment in newly diagnosed multiple myeloma: a randomized trial*. Blood 2006; 108: 57.

Oriol A. *Multiple myeloma with extramedullary disease*. Adv Ther 2011; 28: 1–6.

Palumbo A. *Multiple myeloma*. N Engl J Med 2011; 364: 1046–1460.

Rajkumar S.V. *Multiple myeloma: 2011 update on diagnosis, risk-stratification, and management*. Am J Hematol 2011; 86: 57–65.

Scott E., Reece E. *What is the benefit of maintenance therapy with lenalidomide or bortezomib after autologous stem cell transplantation in multiple myeloma and what is the risk of developing a secondary primary malignancy.* Hematology Am Soc Hematol Educ Program 2011; 2011: 205–207.

10

Grzegorz Charliński, Elżbieta Wiater,
Wiesław Wiktor Jędrzejczak

Wybrane opisy przypadków chorych na szpiczaka plazmocytowego i pierwotną układową amyloidozę łańcuchów lekkich

Selected case reports of patients with multiple myeloma and primary systemic light chain amyloidosis

Streszczenie

Szpiczak plazmocytowy i pierwotna układowa amyloidoza łańcuchów lekkich immunoglobuliny należą do grupy nowotworów określanych jako dyskrazje plazmocytów. Pomimo pewnego podobieństwa choroby te istotnie różnią się od siebie zarówno przebiegiem czy sposobem leczenia, jak i rokowaniem. W rozdziale przedstawiono opisy 5 przypadków chorych na dyskrazje plazmocytów (2 przypadki szpiczaka mnogiego i 3 przypadki amyloidozy łańcuchów lekkich immunoglobuliny), ukazując różne metody leczenia w zależności od konkretnej sytuacji klinicznej.

Słowa kluczowe: szpiczak plazmocytowy, pierwotna układowa amyloidoza łańcuchów lekkich

Abstract

Multiple myeloma and primary systemic light chain amyloidosis belong to a group of cancer known as plasma cell dyscrasias. Despite some similarities, these diseases are markedly different from each other, both the course, the way of treatment, and prognosis. The chapter presents descriptions of five cases of patients with plasma cell dyscrasias (2 cases of multiple myeloma and 3 cases of light chain amyloidosis) showing the different treatments depending on the actual clinical situation.

Key words: multiple myeloma, primary systemic light chain amyloidosis

978-83-932189-1-2_szpiczak_mnogi_t3_srodek.indd 94 2012-08-04 12:40:18

WPROWADZENIE

Szpiczak plazmocytowy (MM – *multiple myeloma*) i pierwotna układowa amyloidoza łańcuchów lekkich (AL – *light chain amyloidosis*) należą do grupy nowotworów określanych mianem dyskrazji plazmocytów. W tej grupie chorób rozrostowych najczęściej rozpoznawana jest bezobjawowa (o nieokreślonym znaczeniu) gammapatia monoklonalna (MGUS – *monoclonal gammapathy of undetermined significance*), która stanowi około połowy wszystkich przypadków dyskrazji plazmocytów [IMWG 2003]. Szpiczak plazmocytowy i AL są (odpowiednio) 2. i 3. pod względem częstości rozpoznawania grupą nowotworów stanowiących łącznie około jednej trzeciej wszystkich przypadków dyskrazji plazmocytów [IMWG 2003]. W około 10–15% przypadków stwierdza się współistnienie MM i AL [Rajkumar i wsp. 1998]. Liczbę nowych zachorowań na MM w ciągu roku określa się na około 5/100 000 osób, natomiast AL jest chorobą zdecydowanie rzadszą, a zapadalność na nią szacuje się na około 5/1 000 000 osób/rok [Cohen, Comenzo 2010]. Do kryteriów niezbędnych do rozpoznania AL należą: stwierdzenie złogów amyloidu w barwieniu czerwienią kongo bioptatu tkankowego z możliwą niewydolnością narządową wtórną do odkładania amyloidu, obecność monoklonalnych plazmocytów w szpiku kostnym, obecność białka monoklonalnego w osoczu/moczu i nieprawidłowy stosunek łańcuchów lekkich immunoglobuliny w osoczu [Rajkumar 2012]. Około 2–3% chorych na AL nie spełnia wymaganych kryteriów. W AL nowotworowy klon plazmocytów wytwarza białko (fragment lub cały łańcuch lekki immunoglobuliny) dające początek włókienkom amyloidowym przyjmującym strukturę białkową typu kartki β. Włókna amyloidowe, odkładając się pozakomórkowo w tkankach i narządach, powodują upośledzenie ich czynności [Merlini, Bellotti 2003]. Należy pamiętać o możliwości współistnienia MM i AL. Odnosi się to do chorych, u których na podstawie kryteriów klasyfikacji Duriego i Salmona rozpoznano MM, a w materiale biopsyjnym (najczęściej tkanki tłuszczowej) wykryto złogi amyloidu. W takich przypadkach należy ustalić rozpoznanie: AL w przebiegu MM. Według Abrahama i wsp. u wszystkich chorych na AL można na podstawie badania wolnych łańcuchów lekkich w surowicy stwierdzić gammapatię monoklonalną [Abraham i wsp. 2003].

Mimo pozornego podobieństwa MM i AL te jednostki chorobowe zasadniczo różnią się od siebie, co znajduje odzwierciedlenie przede wszystkim w całkowitym czasie przeżycia (OS – *overall survival*). Spośród chorych na MM rozpoznanego w ostatnich latach (1997–2006) 5 lat od rozpoznania przeżyło ponad 40%. Są to wyniki zdecydowanie lepsze niż uzyskane wśród chorych na AL rozpoznaną w tym samym czasie (5 lat od rozpoznania przeżyło 28% chorych) [Kumar i wsp. 2008, 2011].

W rozdziale przedstawiono opisy 2 przypadków chorych na MM i 3 przypadków chorych na AL. Przy wyborze przypadków kierowano się dwoma zamierzeniami: po pierwsze starano się przedstawić charakterystyczne objawy kliniczne, których występowanie spowoduje, że w diagnostyce różnicowej zostaną wzięte pod uwagę MM i AL, a po drugie, podjęto próbę przedstawienia różnych metod leczenia w zależności od konkretnej sytuacji klinicznej.

978-83-932189-1-2_szpiczak_mnogi_t3_srodek.indd 95 2012-08-04 12:40:18

PRZYPADEK 1

Opis rzadko obserwowanej transformacji bezobjawowej gammapatii monoklonalnej do objawowego szpiczaka mnogiego i przebieg leczenia

W lutym 2006 roku 53-letnia kobieta została skierowana przez lekarza rodzinnego do poradni hematologicznej z podejrzeniem MM z powodu obecności białka monoklonalnego (w stężeniu 1,9 g/dl) wykrytego w badaniu elektroforezy białek.

W grudniu 2005 roku kobietę hospitalizowano w szpitalu rejonowym z powodu zespołu korzeniowego prawostronnego. Podczas obrazowania metodą tomografii rezonansu magnetycznego (MRI – *magnetic resonance imaging*) kręgosłupa lędźwiowego poza zmianami zwyrodnieniowymi (osteofity) i dyskopatią L5/S1 uwidoczniono 2 zmiany guzowate z cechami naciekania sąsiednich struktur kostnych na poziomie Th11/Th12 i L4/L5 częściowo wnikające do kanału kręgowego. Z powodu opisanych zmian guzowatych chora została przeniesiona do kliniki neurochirurgii w celu leczenia operacyjnego. Ponowne MRI kręgosłupa na wysokości L4/L5 ujawniło zmianę o wymiarach 17 mm x 8 mm x 16 mm o sygnale wskazującym na gęstą płynową zawartość będącą zapewne następstwem stanu zapalnego. Po zastosowaniu antybiotykoterapii w kolejnym MRI stwierdzono ustąpienie opisywanych wcześniej zmian. W badaniu immunofiksacji odnotowano zwiększone stężenie immunoglobuliny G (IgG) bez stłumienia pozostałych frakcji immunoglobulin: IgG 2650 mg/dl (norma: 800–1800 mg/dl), IgA 171 mg/dl (wartości prawidłowe: 90–450 mg/dl), IgM 42 mg/dl (wartości prawidłowe: 60–250 mg/dl). Kobieta została skierowana do poradni hematologicznej, gdzie wykonano badanie histopatologiczne szpiku kostnego, w wyniku którego stwierdzono 5-procentowy naciek plazmocytów. Wyniki badania morfologii krwi obwodowej były następujące: stężenie hemoglobiny (Hb) 12,6 g/dl; średnia objętość krwinki czerwonej (MCV – *mean corpuscular volume*) 95,7 fl; liczba leukocytów (WBC – *white blood cells*) 4,3 G/l; liczba płytek krwi (PLT – *platelets*) 274 G/l, odczyn Biernackiego (OB) 11 mm/h. Uzyskano następujące wyniki badań biochemicznych krwi obwodowej: stężenie kreatyniny 0,59 mg/dl, stężenie wapnia 2,26 mmol/l, stężenie β2-mikroglobuliny 2,8 g/l. Na podstawie badania elektroforezy białek ustalono parametry, takie jak: stężenie białka całkowitego (TP – *total protein*) 8,4 g/dl, stężenie albuminy 4,7 g/dl, stężenie białka monoklonalnego 1,9 g/dl. W badaniu immunofiksacji białek surowicy stwierdzono białko monoklonalne klasy IgGλ. Nie ujawniono obecności białka monoklonalnego ani białka Bence'a i Jonesa w badaniu immunofiksacji moczu. W badaniu radiologicznym kości płaskich nie wykryto zmian osteolitycznych ani wcześniej opisywanych zmian guzowatych w MRI kręgosłupa. Na podstawie powyższych badań rozpoznano MGUS. Kobietę zakwalifikowano do obserwacji, wykonując okresowo badania immunoelektroforezy białek, morfologii krwi obwodowej, stężenia wapnia i kreatyniny.

W listopadzie 2007 roku u chorej pojawiły się silne dolegliwości bólowe w okolicy lędźwiowo-krzyżowej kręgosłupa. Na podstawie MRI kręgosłupa wykluczono zmiany patologiczne, natomiast w badaniu immunoelektroforezy białek stwierdzono zwiększenie stężenia białka monoklonalnego IgG (3,9 g/dl). W badaniu cytologicznym szpiku kostnego wykryto naciek plazmocytów stanowiący 56% utkania szpiku kostnego. Wyniki

badania morfologii krwi obwodowej: stężenie Hb 10,1 g/dl; MCV 95,0 fl; liczba WBC 5,5 G/l; liczba PLT 260 G/l; OB 43 mm/h. Wyniki badań biochemicznych krwi obwodowej: stężenie kreatyniny 0,87 mg/dl, stężenie β2-mikroglobuliny 3,32 g/l. Na podstawie uzyskanych wyników badań rozpoznano objawowego MM IgGλ w stadium zaawansowania klinicznego IA według Duriego i Salmona [Durie, Salmon 1975]. Po 3 cyklach leczenia indukcyjnego według protokołu CTD (cyklofosfamid, talidomid, deksametazon) zgodnie z kryteriami odpowiedzi na leczenie według EBMT [Bladé i wsp. 1998] uzyskano częściową remisję (PR – *partial response*) MM (stężenie białka monoklonalnego 0,6 g/dl, czyli redukcja o 84%). W chemioterapii mobilizującej komórki macierzyste zastosowano cyklofosfamid (CTX) w dawce 4 g/m^2 (uzyskano 3,9 x 10^6 komórek CD34+/kg mc.). Następnie dokonano autoprzeszczepu krwiotwórczych komórek macierzystych uzyskanych z krwi obwodowej (auto-PBSCT – *peripheral blood stem cell transplantation*); w kondycjonowaniu stosowano melfalan (MEL) w dawce 200 mg/m^2 *i.v.* (MEL200). Po zastosowanym leczeniu metodą auto-PBSCT uzyskano całkowitą remisję (CR – *complete response*) MM i zgodnie z obowiązującymi standardami chorej nie kwalifikowano do kolejnego auto-PBSCT. Po 25 miesiącach trwania CR zaobserwowano progresję MM i kobietę zakwalifikowano do leczenia według protokołu BortDex. Przed rozpoczęciem leczenia zgodnie z tym schematem wyniki badania elektroforezy białek były następujące: stężenie TP 9,3 g/dl, stężenie albuminy 4,08 g/dl, stężenie białka monoklonalnego 2,9 g/dl. Wyniki badania morfologii krwi obwodowej i badań biochemicznych były następujące: stężenie Hb 11,1 g/dl, MCV 95,5 fl, liczba PLT 271 G/l, liczba WBC 4,7 G/l, stężenie wapnia 2,8 mmol/l, stężenie kreatyniny 0,7 mg/dl, receptor nabłonkowego czynnika wzrostu (eGFR – *epidermal growth factor receptor*) >90 ml/min/1,73 m^2. W MRI układu kostnego uwidoczniono zmiany osteolityczne w kręgach Th2, Th3, Th10, L1, kościach miednicy i kościach udowych. W czasie 3. cyklu leczenia według protokołu BortDex odnotowano rozwój uogólnionego półpaśca, co wymagało hospitalizacji na oddziale chorób zakaźnych i przejściowego przerwania leczenia choroby zasadniczej. Podczas 6. cyklu BortDex nagle wystąpiły objawy neuropatii 4° według Common Toxicity Criteria for Adverse Events (CTCAE), co było przyczyną zakończenia terapii Bort, z kontynuacją

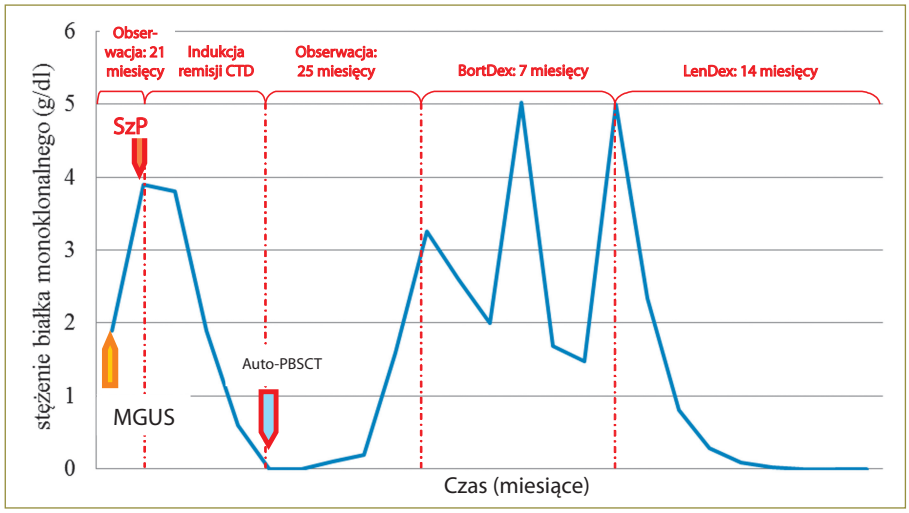

Ryc. 10.1. Stężenie białka monoklonalnego (g/dl) w trakcie leczenia MM

leczenia Dex. We wcześniejszych cyklach nie wykryto objawów neuropatii. Najlepszą odpowiedzią w trakcie 6 cykli leczenia BortDex była PR. W kolejnych 2 cyklach Dex obserwowano stopniowe zwiększanie stężenia białka monoklonalnego (4,99 g/dl) i pojawienie się bólów kostnych. W związku z progresją MM i utrzymującą się neuropatią rozpoczęto leczenie lenalidomidem w skojarzeniu z deksametazonem (LenDex). Po 2 cyklach leczenia według protokołu LenDex uzyskano PR, a po 6 cyklach – CR MM. Łącznie zastosowano 8 cykli LenDex. Od tamtej pory do chwili obecnej chora jest leczona lenalidomidem w dawce podtrzymującej 10 mg/dobę. W badaniach oceniających skuteczność leczenia od 8 miesięcy utrzymuje się CR. Na rycinie 10.1. przedstawiono stężenia białka monoklonalnego w momencie rozpoznania i w trakcie leczenia MM.

Całkowity czas przeżycia chorej na nawrotowego MM od momentu rozpoznania objawowego MM wyniósł 51 miesięcy, a od momentu rozpoznania MGUS – 72 miesiące.

PRZYPADEK 2

Opis współistnienia szpiczaka mnogiego, pierwotnej układowej amyloidozy łańcuchów lekkich immunoglobuliny i niewydolności nerek

W lipcu 2007 roku 64-letnia kobieta od wielu lat chorująca na nadciśnienie tętnicze i chorobę wieńcową, została przeniesiona ze szpitala rejonowego do kliniki hematologii z powodu podejrzenia MM. Pod koniec maja 2007 roku zgłosiła się do lekarza rodzinnego z powodu postępującego osłabienia, pogorszenia tolerancji wysiłku oraz senności, a także okresowych nudności i wymiotów (utrzymujących się od kwietnia 2007 roku). W badaniach zleconych przez lekarza rodzinnego stwierdzono trzycyfrowy OB, niedokrwistość normocytową o średnim natężeniu według kryteriów World Health Organization i niewydolność nerek.

W trakcie hospitalizacji w klinice hematologii uzyskano następujące wyniki badania morfologii krwi obwodowej: stężenie Hb 7,9 g/dl, MCV 90,4 fl, liczba WBC 6,1 G/l, liczba PLT 164 G/l, OB 152 mm/h. W badaniach biochemicznych krwi obwodowej: stężenie kreatyniny 4,02 mg/dl, stężenie wapnia 2,34 mmol/l. W badaniu elektroforezy białek uzyskano stężenia: TP 7,3 g/dl, albuminy 4,2 g/dl, α-globulin 1,3 g/dl, β-globulin 1,1 g/dl, γ-globulin 0,7 g/dl. W badaniu immunofiksacji białek surowicy i moczu wykryto obecność łańcuchów lekkich lambda. Na podstawie badania dobowej zbiórki moczu odnotowano utratę białka 11,5 g/dobę. W wykonanym badaniu cytologicznym szpiku kostnego naciek plazmocytów stanowił 31% utkania. W badaniu radiologicznym kości pokrywy czaszki uwidoczniono zmiany osteolityczne. W bioptacie tkanki tłuszczowej barwionej czerwienią Kongo ujawniono złogi amyloidu. Na podstawie badań diagnostycznych rozpoznano MM pod postacią choroby łańcuchów lekkich lambda w stadium zaawansowania klinicznego IIIB według Duriego i Salmona ze współistniejącą AL. W lipcu 2007 roku rozpoczęto podawanie deksametazonu (etap wstępny postępowania), a następnie zastosowano 3 cykle leczenia talidomidem w skojarzeniu z deksametazonem (TalDex). W trakcie 2. cyklu leczenia według protokołu TalDex obserwowano narastanie parametrów przemiany azotowej wymagające rozpoczęcia leczenia nerkozastępczego. Po 4 cyklach TalDex osiągnięto PR MM i wykonano auto-PBSCT (kondycjonowanie

według MEL140), uzyskując CR z równoczesną koniecznością kontynuacji leczenia nerkozastępczego. Po 27 miesiącach od auto-PBSCT zaobserwowano objawy progresji MM i rozpoczęto leczenie talidomidem w dawce 100 mg dziennie przez 13 miesięcy, uzyskując stabilizację choroby. W maju 2011 roku stwierdzono zwiększoną utratę białka w moczu i stężenie łańcuchów lekkich lambda w osoczu ponad 11 000 mg/l. W badaniu cytologicznym szpiku kostnego naciek plazmocytów stanowił 50% jego utkania. Na podstawie kryteriów European Group for Blood and Marrow Transplant (EBMT) rozpoznano progresję choroby i rozpoczęto leczenie MM według protokołu LenDex. Z powodu niewydolności nerek wymagającej leczenia nerkozastępczego lenalidomid stosowano w dawce 5 mg/dobę przez 21 dni w 28-dniowych cyklach. Po 3 cyklach LenDex odnotowano hiperkalcemię (stężenie wapnia 3,16 mmol/l), a w badaniu FLT (FreeLite Test) stężenie łańcuchów lekkich kappa 14,7 mg/l, stężenie łańcuchów lekkich lambda 64 564,6 mg/l, stosunek κ/λ 0,0. Wyniki badania morfologii krwi obwodowej były następujące: liczba WBC 1,7 G/l, stężenie Hb 7,6 g/dl, liczba PLT 20 G/l. W badaniu szpiku kostnego stwierdzono 56-procentowy naciek plazmocytów. W związku z progresją choroby i pancytopenią, która mogła być związana zarówno z naciekiem MM, jak i z działaniem niepożądanym lenalidomidu, chorą zakwalifikowano do leczenia według protokołu VAD (winkrystyna, doksorubicyna, deksametazon). Łącznie zastosowano 3 cykle VAD, po których nie uzyskano odpowiedzi na leczenie. Obecnie kobieta jest leczona paliatywnie deksametazonem i preparatami krwiopochodnymi. Nie uzyskano remisji MM. Całkowity czas przeżycia chorej na opornego na leczenie MM od momentu rozpoznania wynosi 55 miesięcy. Na rycinie 10.2. zestawiono stężenia łańcuchów lekkich lambda w surowicy od momentu, kiedy badanie to było wykonane w klinice hematologii, czyli od listopada 2009 roku, do czasu ostatniej wizyty kontrolnej w styczniu 2012 roku.



Ryc. 10.2. Stężenia łańcuchów lekkich lambda w osoczu chorej na MM w czasie nawrotu choroby po auto-PBSCT

PRZYPADEK 3

Opis sposobu leczenia chorego na pierwotną układową amyloidozę łańcuchów lekkich immunoglobuliny, u którego głównym objawem było powiększenie języka

W czerwcu 2008 roku do kliniki hematologii został przyjęty 64-letni mężczyzna z podejrzeniem MM, leczony uprzednio w klinice endokrynologii. Mniej więcej 18 miesięcy przed hospitalizacją zauważył stopniowe powiększanie się języka utrudniające mowę, a około pół roku od zaobserwowania pierwszych objawów – zwiększoną tendencję do tworzenia się wylewów podskórnych. W 2005 i 2006 roku mężczyzna przebył 2 zabiegi operacyjne zespołu cieśni nadgarstka. W 2008 roku był 2-krotnie hospitalizowany w klinice endokrynologii z powodu podejrzenia akromegalii, którą ostatecznie wykluczono.

W klinice hematologii uzyskano następujące wyniki badań: morfologia krwi obwodowej: stężenie Hb 12,3 g/dl; MCV 86,0 fl; liczba PLT 254 G/l, liczba WBC 7,0 G/l, OB 15 mm/h; koagulogram: aPTT 33,4 s (wartości prawidłowe: 25–34 s), wskaźnik protrombinowy 91% (wartości prawidłowe: 80–120%), INR 1,11 (0,9–1,3) i niedobór czynnika X; w badaniach biochemicznych krwi obwodowej odnotowano: stężenie kreatyniny 0,71 mg/dl (wartości prawidłowe: 0,5–1,1), eGFR >60 ml/h/1,72m^2, aktywność aminotransferazy asparaginowej (AST) 22 U/l, aktywność aminotransferazy alaninowej (ALT) 20 U/l, aktywność LDH 395 U/l. W badaniu elektroforezy białek uzyskano następujące stężenia: TP 6,0 g/dl i albuminy 4,0 g/dl, odnotowano również brak dodatkowego prążka świadczącego o obecności białka monoklonalnego. W badaniu immunofiksacji białek osocza i moczu wykryto małe ilości białka monoklonalnego wolnych łańcuchów lekkich lambda. W badaniu FLT: stężenie łańcuchów lekkich kappa 11,1 mg/l (wartości

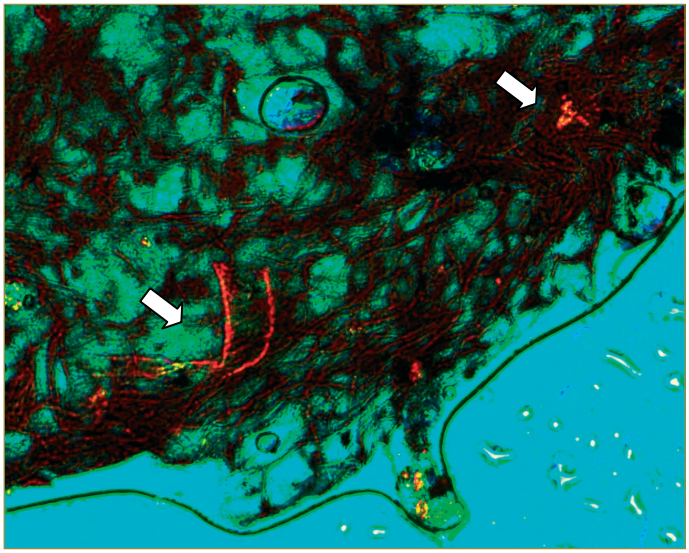

Ryc. 10.3. Złogi amyloidu (zaznaczono białymi strzałkami) w barwieniu czerwienią Kongo bioptatu tkanki tłuszczowej u chorego na pierwotną układową ALλ (ze zbiorów autorów)

prawidłowe: 3,3–19,4), stężenie łańcuchów lekkich lambda 643 mg/l (wartości prawidłowe: 5,7–26,3), stosunek κ/λ 0,017 (wartości prawidłowe: 0,26–1,26). W badaniu dobowej zbiórki moczu rozpoznano białkomocz z dobową utratą białka 1,6 g. W badaniu histopatologicznym szpiku kostnego naciek plazmocytów stanowił 2,5% jego utkania; nie wykryto obecności złogów amyloidu. W barwieniu czerwienią Kongo wycinków z dziąsła, języka i tkanki tłuszczowej stwierdzono świecenie w świetle spolaryzowanym odpowiadające złogom amyloidu (ryc. 10.3).

W badaniach radiologicznych układu kostnego nie wykryto zmian osteolitycznych ani złamań patologicznych. Na podstawie badania echokardiograficznego (ECHO) serca stwierdzono zwiększoną echogeniczność mięśnia sercowego, pogrubienie przegrody międzykomorowej (IVS – *interventriculas septal*) do 15 mm i ściany lewej komory serca przy prawidłowej frakcji wyrzutowej (EF – *ejection fraction*) wynoszącej 70%. Na podstawie badań biochemicznych oceniających uszkodzenie mięśnia sercowego w przebiegu zajęcia przez amyloid odnotowano zwiększone stężenie NTproBNP (N – końcowy propeptyd natriuretyczny typu B) i troponiny T, które wyniosły odpowiednio 1390 pg/ml (wartości prawidłowe: 0–125 pg/ml) i 0,04 ng/ml (wartości prawidłowe: 0,0 ng/ml). U mężczyzny rozpoznano ALλ z zajęciem mięśnia sercowego i przewodu pokarmowego. W związku z tym chorego zakwalifikowano do leczenia skojarzonego według protokołu TalDex. W czasie 1. cyklu leczenia odnotowano zaburzenia rytmu serca z towarzyszącym bólem w klatce piersiowej. Wykluczono ostry zespół wieńcowy. Biorąc pod uwagę, że przyczyną dolegliwości bólowych mógł być talidomid, zdecydowano się zmienić dotychczasowy schemat leczenia na MelDex, który stosowano przez 12 miesięcy. Chory bardzo dobrze

Ryc. 10.4. Powiększenie języka u chorego na pierwotną układową ALλ (ze zbiorów autorów)

tolerował terapię, nie odnotowano działań niepożądanych, w tym bólu w klatce piersiowej. Po zastosowanym leczeniu uzyskano hematologiczną CR [Gertz i wsp. 2005], która utrzymuje się przez 24 miesiące. Obecnie chory nie jest leczony, a jedynie wymaga okresowych wizyt kontrolnych. Podstawowym problemem, głównie estetycznym, jest utrzymujące się powiększenie języka powodujące utrudnienie mowy (ryc. 10.4).

PRZYPADEK 4

Opis chorej na pierwotną układową amyloidozę łańcuchów lekkich immunoglobuliny przygotowywanej do przeszczepu nerki

W grudniu 2009 roku 50-letnia kobieta została skierowana z jednej z klinik nefrologicznych we wschodniej Polsce do kliniki hematologii z podejrzeniem pierwotnej amyloidozy w celu dalszej diagnostyki i leczenia. W październiku 2009 roku chora zgłosiła się do gastroenterologa z powodu utrzymujących się od około 3 tygodni nudności bez uchwytnej przyczyny. W wykonanych badaniach biochemicznych krwi obwodowej (odchylenia) stwierdzono zwiększone stężenie kreatyniny, które wyniosło 7 mg/dl. Z tego powodu została skierowana na oddział nefrologii. W trakcie hospitalizacji w klinice nefrologii uzyskano następujące wyniki badań: stężenie kreatyniny 7,7 mg/dl, stężenie mocznika 94,5 mg/dl, eGFR 5 ml/min/1,73 m^2, zespół nerczycowy z dobową utratą białka 17,7 g. Wykonano również badanie morfologii krwi obwodowej: liczba WBC 9,2 G/l, stężenie Hb 11,5 g/dl, MCV 95,9 fl, liczba PLT 396 G/l. W badaniu elektroforezy białek stężenia wyniosły: TP 5,3 g/dl, albuminy 1,94 g/dl, α-globulin 1,4 g/dl, β-globulin 1,2 g/dl, γ-globulin 0,27 g/dl. Metodą immunofiksacji białek surowicy oceniono następujące parametry: stężenie IgG 911 mg/dl, IgA 128 mg/dl, IgM 157 mg/dl. Zarówno w osoczu, jak i w moczu wykryto białko monoklonalne IgGλ, a także białko Bence'a i Jonesa w badaniu immunofiksacji moczu. W badaniu histopatologicznym bioptatu nerki zaobserwowano złogi amyloidu z obecnością pozytywnego wyniku barwienia czerwienią Kongo w kierunku łańcuchów lekkich lambda. W badaniu histopatologicznym szpiku kostnego naciek plazmocytów stanowił 5% jego utkania. W badaniu radiologicznym układu kostnego nie uwidoczniono zmian osteolitycznych ani złamań patologicznych. Na podstawie uzyskanych wyników wykluczono MM. Podejrzewając AL, wykonano ECHO serca, w którym stwierdzono graniczną grubość przegrody międzykomorowej (11 mm) i EF 62%. W badaniach biochemicznych ujawniono zwiększoną aktywność troponiny T (0,07 ng/ml) i NT-proBNP (18 000 pg/ml). W ultrasonografii narządów jamy brzusznej nie uwidoczniono powiększenia wątroby, śledziony ani węzłów chłonnych. Z powodu schyłkowej niewydolności nerek chorą zakwalifikowano do leczenia nerkozastępczego.

W klinice hematologii potwierdzono rozpoznanie ALλ. Poza złogami amyloidu w bioptacie nerki amyloid odnaleziono w biopsji tkanki tłuszczowej i w badaniu histopatologicznym szpiku kostnego. Nie wykryto złogów amyloidu w biopsji dziąsła. W badaniu cytogenetycznym komórek szpiku kostnego stwierdzono prawidłowy kariotyp typu żeńskiego (46, XX). Na podstawie wykonanej diagnostyki potwierdzono zajęcie przez amyloid dwóch narządów, to jest nerek i serca, ale bez klinicznych objawów niewydolności serca. W związku z tym chorą zakwalifikowano do chemioterapii wysoko

dawkowanej wspomaganej auto-PBSCT. Po zastosowaniu chemioterapii mobilizującej komórki macierzyste CTX w dawce 2 g/m^2 uzyskano łącznie 6 x 10^6/kg masy ciała komórek CD34+. Następnie wykonano tandemowe auto-PBSCT (kondycjonowanie według MEL140). Nie odnotowano istotnych powikłań w okresach mielosupresji po auto-PBSCT. Kontynuowano leczenie nerkozastępcze. Nie stosowano leczenia podtrzymującego. W ocenie skuteczności leczenia uzyskano PR według EBMT. W 10. miesiącu po auto-PBSCT nastąpiła normalizacja stężeń łańcuchów lekkich w surowicy (badanie FLT), a w badaniach immunofiksacji białek surowicy i moczu nie wyizolowano białka monoklonalnego, co odpowiada CR hematologicznej AL, która utrzymuje się przez 12 miesięcy. Na rycinie 10.5. przedstawiono wykres stężeń łańcuchów lekkich lambda w surowicy (badanie FLT) i białkomoczu w czasie leczenia i obserwacji.

Chora została zakwalifikowana do przeszczepu nerki i obecnie oczekuje na narząd.

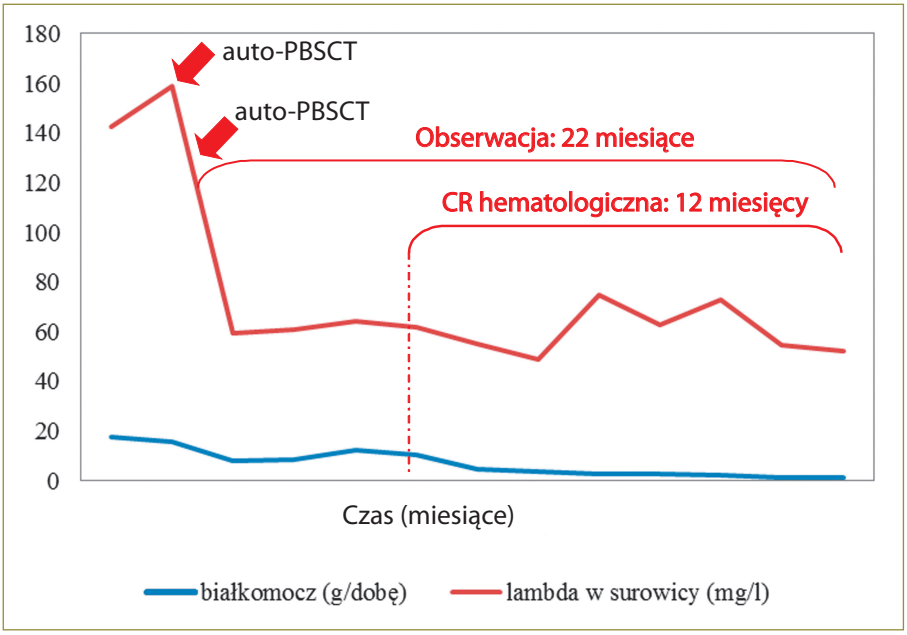

Ryc. 10.5. Stężenie łańcuchów lekkich lambda w osoczu w badaniu FLT i białkomocz u chorej na pierwotną układową ALλ w czasie leczenia i obserwacji

PRZYPADEK 5

Opis chorego na pierwotną układową amyloidozę łańcuchów lekkich immunoglobuliny z zajęciem serca leczonego BortDex i wspomaganego auto-PBSCT

W listopadzie 2010 roku do kliniki hematologii został przyjęty 57-letni mężczyzna, który od 2008 roku pozostawał pod opieką jednego z oddziałów nefrologicznych

w południowej Polsce z powodu zespołu nerczycowego (albuminuria 6–7 g/dobę). Nie stwierdzano zaburzeń w badaniach przemiany azotowej i chory nie wymagał leczenia nerkozastępczego. W bioptacie nerki zidentyfikowano złogi amyloidu. W badaniu elektroforezy białek w moczu wykryto albuminę, natomiast nie wykonano badania elektroforezy białek w surowicy. Z powodu zaburzeń chodu poddano chorego badaniu elektromiografii (EMG), na której podstawie rozpoznano neuropatię czuciowo-ruchową o charakterze aksonalnym.

Od momentu przyjęcia do kliniki hematologii głównym problemem poza obrzękami kończyn dolnych sięgającymi połowy ud, była przyspieszona częstotliwość rytmu serca 120–150/min ze współistniejącymi niskimi wartościami ciśnienia tętniczego krwi (90–100/50–60 mm Hg). W badaniu elektrokardiograficznym serca [EKG] stwierdzono trzepotanie przedsionków z przewodzeniem 2:1 i czynnością komór 150/min bez reakcji na leczenie beta-adrenolitykiem i digoksyną. Podejrzewając, że zaburzenia rytmu serca mogą być wtórne w stosunku do zajęcia mięśnia serca przez amyloid, wykonano badanie ECHO, w którym obraz był charakterystyczny dla obecności amyloidu w mięśniu serca z pogrubieniem IVS (13 mm) i prawej komory serca, a także upośledzeniem EF, która wyniosła 24% (ryc. 10.6). Ponadto stężenia troponiny T i NTproBNP okazały się zwiększone: wyniosły odpowiednio 0,05 ng/ml i 6870 pg/ml. W badaniu czasowej elektrostymulacji serca stwierdzono istnienie dodatkowej drogi przewodzenia, co wymagało wykonania zabiegu ablacji cieśni dolnej w przebiegu trzepotania przedsionków. Uzyskano powrót rytmu zatokowego serca. Wyniki badania morfologii krwi obwodowej były następujące: liczba WBC 11,0 G/l; stężenie Hb 11,2 g/dl; MCV 96,4 fl, liczba PLT 185 G/l. W badaniach przemiany azotowej uzyskano następujące wyniki: stężenie mocznika 51 mg/dl, stężenie kreatyniny 0,9 mg/dl, stężenie kwasu moczowego 8,8 mg/dl.

Wykonano także badanie elektroforezy białek (ryc. 10.7): stężenie TP 5,7 g/dl, stężenie albuminy 2,67 g/dl, obecność białka monoklonalnego w stężeniu 0,19 g/dl. W badaniu immunofiksacji białek surowicy stwierdzono obecność łańcuchów lekkich kappa

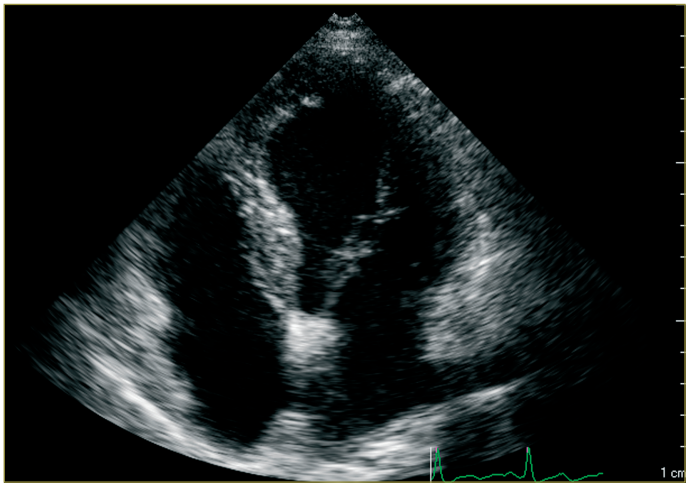

Ryc. 10.6. Badanie echokardiograficzne serca u chorego na pierwotną układową amyloidozę łańcuchów lekkich lambda z zajęciem serca (pogrubienie przegrody międzykomorowej i ścian serca) (ze zbiorów autorów)

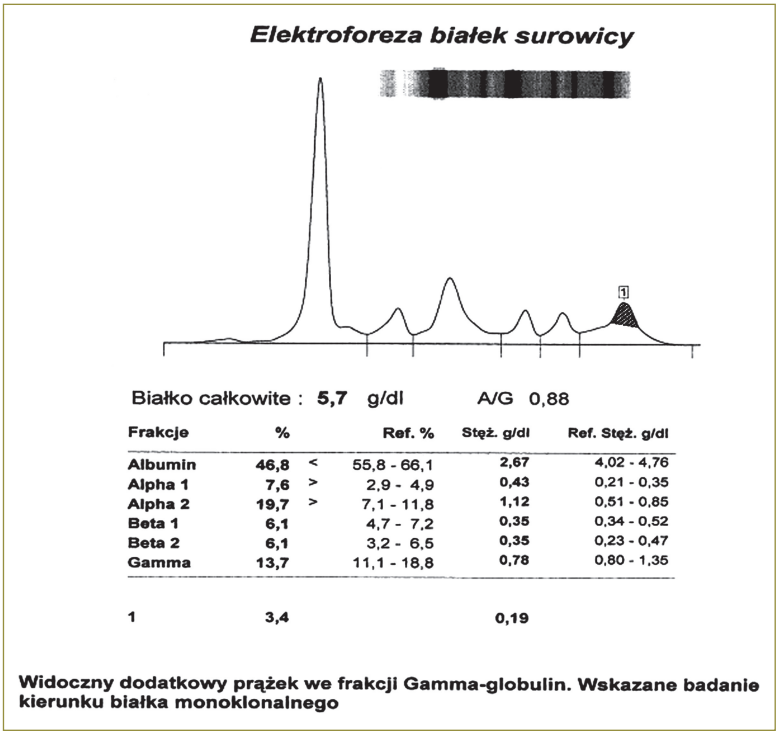

Ryc. 10.7. Wynik badania elektroforezy białek u chorego na pierwotną układową ALκ

potwierdzone badaniem FLT, w którym stężenia łańcuchów lekkich były następujące: łańcuchy lekkie kappa 23,6 mg/l, łańcuchy lekkie lambda 18,4 mg/l, stosunek κ/λ 1,3. W badaniu immunofiksacji białek moczu stwierdzono albuminę (albuminuria: 6 g/dobę), natomiast nie wykryto białka monoklonalnego ani białka Bence'a i Jonesa. W badaniu histopatologicznym szpiku kostnego rozpoznano naciek plazmocytów stanowiący 8% utkania szpiku kostnego, bez obecności złogów amyloidu. W badaniu bioptatu tkanki tłuszczowej barwionej czerwienią Kongo wykryto złogi amyloidu, bez obecności amyloidu w materiale pobranym z błony śluzowej dziąsła. Na podstawie wykonanych badań rozpoznano ALκ z zajęciem serca, nerek i układu nerwowego.

W związku z tym że mięsień serca był chorobowo zmieniony, mężczyznę zakwalifikowano do leczenia według protokołu BortDex. Po 3 cyklach leczenia w badaniu ECHO serca stwierdzono poprawę wydolności tego narządu (EF 58%) i normalizację stężenia troponiny T i NTproBNP, a także zmniejszenie białkomoczu dobowego do 1,7 g/dobę (redukcja o 70% w porównaniu z wartościami wyjściowymi) i zmniejszenie w osoczu stężenia białka monoklonalnego o 70% i łańcuchów lekkich o 35%, co odpowiada uzyskaniu PR hematologicznej AL oraz PR nerkowej i sercowej według ISAA [Cohen, Comenzo 2010]. W trakcie terapii odnotowano nasilenie neuropatii obwodowej (2. stopień według CTCAE). W związku z dobrą odpowiedzią na leczenie i objawami niepożądanymi chorego zakwalifikowano do wysoko dawkowanej chemioterapii wspomaganej auto-PBSCT, poprzedzonej mobilizacją komórek macierzystych (CTX w dawce 2 g/m^2, uzyskując 8 x 10^6 komórek CD34+/kg mc.). Okres okołoprzeszczepowy powikłany był jedynie zapaleniem śluzówek jamy ustnej (3. stopień według

CTCAE) wymagającym żywienia pozajelitowego. Rozważano zastosowanie leczenia podtrzymującego bortezomibem, ale nie uzyskano zgody na dalsze finansowanie tej terapii. Przez 8 miesięcy obserwacji nie odnotowano zwiększenia stężeń łańcuchów lekkich kappa w osoczu ani zwiększonej utraty białka z moczem. Nie stwierdzono zaburzeń rytmu serca, a stężenia troponiny T i NTproBNP były prawidłowe. Cały czas utrzymuje się PR hematologiczna AL.

PODSUMOWANIE

Pomimo określenia czynników prognostycznych MM i AL pozostają grupami nowotworów o nieprzewidywalnym przebiegu.

W pierwszym opisanym przypadku przedstawiono rzadko obserwowany przykład ewolucji MGUS do objawowego MM wymagającego leczenia, z klasycznym przebiegiem choroby (tzn. CR po leczeniu indukcyjnym wspomaganym auto-PBSCT, a następnie kolejne rzuty leczenia wdrażane z powodu progresji). Z kolei w drugim przypadku opisano współistnienie AL z MM i niewydolnością nerek. W kolejnych 3 opisach przypadków przedstawiono 3 różne sposoby leczenia tej choroby, takie jak chemioterapia oparta na MelDex, chemioterapia wysokodawkowanym MEL wspomagana auto-PBSCT stosowana *up front* i po leczeniu indukcyjnym opartym na inhibitorze proteazomu.

Opisy przebiegu i wyników leczenia chorych na dyskrazje plazmocytów ukazują, jak trudne do rozpoznania są to choroby, przede wszystkim z uwagi na niecharakterystyczne objawy kliniczne, zwłaszcza w odniesieniu do AL, a także z powodu doboru odpowiedniego (najlepszego) leczenia u konkretnego chorego.

Piśmiennictwo

Abraham R.S., Katzmann J.A., Clark R.J. i wsp. *Quantitative analysis of serum free light chains. A new marker for the diagnostic evaluation of primary systemic amyloidosis*. Am J Clin Pathol 2003; 119: 274–278.

Bladé J., Samson D., Reece D. i wsp. *Criteria for evaluating disease response and progression in patients with multiple myeloma treated by high-dose therapy and haemopoietic stem cell transplantation. Myeloma Subcommittee of the EBMT. European Group for Blood and Marrow Transplant*. Br J Haematol 1998; 102: 1115–1123.

Cohen A.D., Comenzo R.L. *Systemic light-chain amyloidosis: advances in diagnosis, prognosis, and therapy*. Hematology Am Soc Hematol Educ Program 2010; 2010: 287–294.

Durie B.G., Salmon S.E. *A clinical staging system for multiple myeloma: correlation of measured myeloma cell mass with presenting clinical features, response to treatment, and survival*. Cancer 1975; 36: 842–854.

Gertz M.A., Comenzo R., Falk R.H. *Definition of organ involvement and treatment response in immunoglobulin light chain amyloidosis (AL): a consensus opinion from the 10th International Symposium on Amyloid and Amyloidosis*. Am J Hematol 2005; 79: 319–328.

Gertz M.A., Lacy M.Q., Dispenzieri A. i wsp. *Effect of hematologic response on outcome of patients undergoing transplantation for primary amyloidosis: importance of achieving a complete response*. Haematologica 2007; 92: 1415–1418.

International Myeloma Working Group: *Criteria for the classification of monoclonal gammopathies, multiple myeloma and related disorders: a report of the International Myeloma Working Group*. Br J Haematol 2003; 121: 749–757.

Kumar S.K., Gertz M.A., Lacy M.Q. i wsp. *Recent improvements in survival in primary systemic amyloidosis and the importance of an early mortality risk score*. Mayo Clin Proc 2011; 86: 12–18.

Kumar S.K., Rajkumar S.V., Dispenzieri A. i wsp. *Improved survival in multiple myeloma and the impact of novel therapies*. Blood 2008; 111: 2516–2520.

Merlini G., Bellotti V. *Molecular mechanisms of amyloidosis*. N Engl J Med 2003; 349: 583–596.

Rajkumar S.V., Gertz M.A., Kyle R.A. *Primary systemic amyloidosis with delayed progression to multiple myeloma.* Cancer 1998; 82: 1501–1505.

Rajkumar S.V. *Multiple myeloma: 2012 update on diagnosis, risk stratification and management*. Am J Hematol 2012; 87: 79–88.

11

Marek Dudziński

Tlący się szpiczak plazmocytowy łańcuchów lekkich kappa

Smoldering kappa light chain multiple myeloma

978-83-932189-1-2_szpiczak_mnogi_t3_srodek.indd 109 2012-08-04 12:40:20

Streszczenie

Tlący się szpiczak plazmocytowy jest odrębną jednostką chorobową wśród dyskrazji plazmocytowych, stanowiącą prawdopodobnie stadium pośrednie pomiędzy gammapatią monoklonalną o nieustalonym znaczeniu a objawowym szpiczakiem plazmocytowym. Do rozpoznania tlącego się szpiczaka konieczne jest potwierdzenie nacieku ≥10% monoklonalnych plazmocytów w szpiku lub obecności białka monoklonalnego w osoczu w stężeniu ≥3g/l, bez objawów uszkodzenia narządów. Powszechnie przyjętym standardem postępowania jest powstrzymanie się od leczenia do czasu wystąpienia objawów narządowych. Większość przypadków choroby ulegnie takiej progresji, jednak około 25% chorych do końca życia nie zostanie objętych leczeniem. W ostatnich latach dokonał się duży postęp w zakresie poznania czynników ryzyka progresji choroby, co w przyszłości prawdopodobnie pozwoli na stosowanie strategii wczesnego leczenia niektórych chorych. Postać łańcuchów lekkich, znana także w piśmiennictwie jako idiopatyczny białkomocz Bence'a i Jonesa, jest rzadką postacią tlącego się szpiczaka plazmocytowego. W niniejszym artykule przedstawiono przypadek 59-letniej chorej na tlącego się szpiczaka plazmocytowego łańcuchów lekkich kappa, pozostającej bez leczenia w ciągu 2-letniej obserwacji, w kontekście kryteriów rozpoznania i czynników ryzyka tlącego się szpiczaka mnogiego.

Słowa kluczowe: tlący się szpiczak plazmocytowy, choroba łańcuchów lekkich, idiopatyczny białkomocz Bence'a i Jonesa

Abstract

Smoldering multiple myeloma is a distinct disease among plasma cell dyscrasias, probably representing an intermediate stage between the monoclonal gammopathy of undetermined significance and symptomatic multiple myeloma. Smoldering multiple myeloma is defined as having ≥10% clonal plasma cell population in bone marrow and/or ≥3g/l serum M-protein, without end-organ damage. Commonly accepted standard of care is to delay treatment until the occurrence of end-organ damage symptoms. In the long-term follow-up, most patients will progress to symptomatic myeloma, but about 25% left without treatment for life. In recent years there have been improvements in risk stratification models of disease, which can lead in the future to developing early treatment strategies in some patients. The light chain type of smoldering multiple myeloma, also appearing in the literature as idiopathic Bence-Jones proteinuria is a rare form of smoldering multiple myeloma. The article presents a case of 59-year-old woman with smoldering kappa light chain multiple myeloma, with a two-year follow-up, which remains untreated to date, in the context of the diagnostic criteria and risk factors.

Key words: smoldering multiple myeloma, light chain disease, idiopathic Bence-Jones proteinuria

OPIS PRZYPADKU

W czerwcu 2006 roku 59-letnia kobieta została skierowana do poradni hematologicznej z powodu leukopenii obserwowanej od kilku lat przez lekarza rodzinnego. W wywiadzie nie odnotowano zwiększonej zapadalności na infekcje. Jedyną dolegliwością zgłaszaną przez pacjentkę były bóle odcinka lędźwiowo-krzyżowego kręgosłupa występujące od ponad 10 lat. Przez cały okres obserwacji liczba białych krwinek mieściła się w zakresie 3,2–4,1 G/l, a liczba neutrocytów – w zakresie 1,5–2,2 G/l. Nie zaobserwowano istotnych klinicznie odchyleń od normy w zakresie pozostałych parametrów morfologii krwi obwodowej. W prowadzonej w poradni hematologicznej diagnostyce różnicowej nie udało się ustalić przyczyny neutropenii. W listopadzie 2009 roku przejściowo zanotowano bezobjawowe zmniejszenie liczby neurocytów do 1,2 G/l, a wobec dużego niepokoju pacjentki o stan zdrowia podjęto decyzję o wykonaniu trepanobiopsji. W szpiku o komórkowości 30–40% ze znaczną miejscową zmiennością (1/4 biopsji zajmują obszary aplastyczne) wykryto naciek monoklonalnych plazmocytów z cechami atypii, o immunofenotypie CD138+/kappa+/lambda–, tworzących ławicowe skupienia złożone z kilkunastu–kilkudziesięciu komórek, stanowiący około 15–20%. Wobec tak zaskakującego wyniku przeprowadzono pełną diagnostykę w kierunku szpiczaka plazmocytowego (MM – *multiple myeloma*; PCM – *plazma cell myeloma*) i stwierdzono między innymi:

- prawidłowe stężenie hemoglobiny, immunoglobulin, białka całkowitego, albuminy, wapnia,
- prawidłowe parametry czynności nerek,
- brak zmian osteolitycznych w wykonanych radiogramach układu kostnego,
- nieznacznie zwiększone stężenie β2-mikroglobuliny i podwyższony OB,
- obecność łańcuchów lekkich immunoglobulin w moczu (ryc. 11.1),
- brak obecności białka M w osoczu oznaczanego metodą elektroforetyczną,
- zwiększone stężenie wolnych łańcuchów lekkich (FLC – *free light chains*) kappa w osoczu, z zaburzonym stosunkiem κ/λ (ryc. 11.2),
- w badaniu szpiku metodą cytometrii przepływowej plazmocyty CD38+/CD56+/CD138+/CD117–/CD19–/CD20–/Igkappa+/CD45– stanowiły około 15%.

Ryc. 11.1. Monoklonalna strefa łańcuchów lekkich immunoglobulin w moczu

Z uwagi na informacje dotyczące bólów okolicy lędźwiowo-krzyżowej kręgosłupa pacjentkę konsultowano neurologicznie i wykonano tomografię komputerową (TK) tej okolicy – stwierdzono jedynie zmiany zwyrodnieniowe, bez zmian osteolitycznych.

978-83-932189-1-2_szpiczak_mnogi_t3_srodek.indd 111 2012-08-04 12:40:20

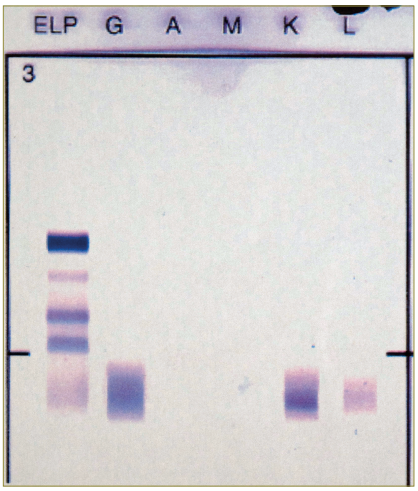

Ryc. 11.2. Wolne monoklonalne łańcuchy lekkie kappa w osoczu (badanie metodą immunofiksacji)

W trakcie kompleksowej diagnostyki nie odnotowano objawów narządowych charakterystycznych dla MM (tj. hiperkalcemii, niewydolności nerek, niedokrwistości i zmian w obrębie kośćca) określanych angielskim akronimem CRAB. Wykluczono także amyloidozę łańcuchów lekkich jako przyczynę opisywanych odchyleń w badaniach.

Na podstawie obecności ponad 10% klonalnych plazmocytów w szpiku, zaburzonego stosunku FLC κ/λ i zwiększonego stężenia FLC κ w osoczu, przy braku obecności białka M (na podstawie badania metodą elektroforetyczną) i objawów narządowych rozpoznano postać łańcuchów lekkich kappa tlącego się MM (SMM – *smoldering multiple myeloma*). Kobietę postanowiono objąć obserwacją, przy czym wcześniej w zrozumiały sposób wyjaśniono jej, dlaczego nie zostanie poddana chemioterapii, jednocześnie informując ją o takiej możliwości w przyszłości, w razie progresji choroby.

Od czasu rozpoznania pacjentka podlega stałej kontroli: co 3 miesiące wykonywany jest pełny panel badań krwi obwodowej (m.in. badanie morfologii krwi i badania biochemiczne: immunogram, białko całkowite, β2-mikroglobulina, albumina, parametry czynnościowe nerek, OB itp.), co 6 miesięcy badanie stężenia białka M, łańcuchów lekkich w moczu i FLC w surowicy oraz badanie szpiku kostnego (w kolejnych latach, przy braku istotnej klinicznie progresji choroby co 12 miesięcy), co 12 miesięcy badanie układu kostnego metodą TK (w kolejnych badaniach TK zostanie zastąpiona obrazowaniem metodą tomografii rezonansu magnetycznego [MRI – *magnetic resonance imaging*], jako mniej obciążającym).

Do chwili obecnej w związku z brakiem objawów narządowych pacjentka pozostaje bez leczenia przyczynowego. Nie zgłasza nowych dolegliwości subiektywnych. Dynamikę najważniejszych parametrów aktywności choroby przedstawiono w tabeli 11.1.

	XII 2009	VI 2010	XII 2010	VI 2011	XII 2011
Hemoglobina (g/dl)	11,7	12,1	11,6	11,0	11,3
Kreatynina (mg/dl)	1,12	0,87	0,84	0,83	1,08
Białko całkowite (g/dl)	7,4	7,2	7,4	7,5	7,3
OB	16	21	23	23	27
B2-mikroglobulina (mg/l)	2,36	1,94	1,92	2,05	2,7
Albumina (g/dl)	4,8	4,6	–	4,1	4,3
Ca w surowicy (mmol/l)	2,52	2,43	2,53	2,38	2,45
Białko M w osoczu oznaczane metodą elektroforetyczną	nie stwier-dzono	nie stwier-dzono	nie stwier-dzono	nie stwier-dzono	nie stwier-dzono
Łańcuchy lekkie κ w moczu (mg/l)	51	39,8	60,8	123	791
Łańcuchy lekkie λ w moczu (mg/l)	5,63	<3,36	3,91	3,91	8,54
FLC κ w osoczu (mg/l)	1201	1050	–	–	5880
FLC λ w osoczu (mg/l)	11,1	11,9	–	–	11,7
Iloraz FLC κ/λ	108	88	–	–	502
Naciek plazmocytów w trepanobiopsji (%)	15–20	20–25	15–20	–	15–20
Zmiany kostne	brak	brak (TK)	brak	–	brak (TK)
IgA (g/l)	0,85	0,65	0,8	0,49	0,61
IgG (g/l)	9,09	8,21	9,12	7,77	8,1
IgM (g/l)	0,92	0,82	0,86	0,53	0,55

Tab. 11.1. Wybrane parametry aktywności choroby u pacjentki

OMÓWIENIE

Rozpoznanie SMM dotyczy około 10–15% ogółu chorych na MM, choć prawdopodobnie jest to wartość znacznie zaniżona, ponieważ duży odsetek przypadków pozostaje niewykryty do czasu progresji do stadium objawowego. Powszechnie przyjętymi kryteriami diagnostycznymi, sformułowanymi przez Międzynarodową Grupę Roboczą Szpiczaka Plazmocytowego (IMWG – International Myeloma Working Group), są: obecność 10% lub więcej monoklonalnych plazmocytów w szpiku lub białka monoklonalnego w stężeniu od 3 g/l w osoczu, bez objawów narządowych (IMWG 2003; Kyle i wsp. 2010; Rajkumar 2012). W kryteriach rozpoznania według IMWG nie wyszczególniono postaci łańcuchów lekkich SMM, zaś funkcjonująca w piśmiennictwie nazwa „idiopatyczna proteinuria Bence'a i Jonesa" (*idiopathic Bence-Jones proteinuria*) nie wydaje się właściwa (Rajkumar i wsp. 2010). Postać tlącą się MM należy różnicować z gammapatią monoklonalną o nieustalonym znaczeniu (MGUS – *monoclonal gammopathy of undetermined significance*) i objawowym MM (kryteria różnicowania przedstawiono w tab. 11.2 i 11.3); SMM stanowi prawdopodobnie stadium pośrednie pomiędzy dwiema wymienionymi dyskrazjami plazmocytowymi. Nie ma dostępnych danych określających odsetek osób, u których wykryto postać łańcuchów lekkich wśród ogółu chorych dotkniętych SMM; jedynie ekstrapolując dane dla MGUS i objawowego MM, można domniemywać, że wynosi on około 10. Większość SMM ulegnie progresji do objawowego MM i tacy chorzy będą wówczas wymagać terapii, stanie się to jednak w różnym czasie, nierzadko po wielu latach obserwacji. Kyle i wsp. w grupie 276 osób, u których rozpoznano SMM, wykazali, że w ciągu 5, 10 i 15 lat progresja nastąpi odpowiednio u 54%, 66% i 73% chorych, zaś średni czas do progresji to 4,8 roku (Kyle i wsp. 2007). Najczęstszą kliniczną manifestacją postępu choroby jest niedokrwistość lub wystąpienie zmian kostnych. Jako najistotniejsze niekorzystne czynniki ryzyka progresji wymienia się: duży odsetek plazmocytów w szpiku, ich aberrentny immunofenotyp, duże stężenie białka M, znacznie zaburzony iloraz κ/λ FLC, progresywny charakter choroby, obniżone wartości stężenia prawidłowych immunoglobulin (Kyle i wsp. 2007; Dispanzieri i wsp. 2008; Pérez-Persona i wsp. 2007; Rosiñol i wsp. 2003). Ryzyko progresji do stadium objawowego wynosi 10% na każdy rok w ciągu pierwszych 5 lat obserwacji i maleje w kolejnych latach (Kyle i wsp. 2007). Próby wczesnego leczenia SMM lekami alkilującymi i kortykosteroidami nie wykazały przewagi takiego postępowania nad strategią z odroczeniem terapii do czasu progresji. Duże nadzieje wiąże się z zastosowaniem nowych leków (w tym immunomodulujących i bisfosfonianów), zwłaszcza w grupie pacjentów z grupy dużego ryzyka, nie ma jednak wystarczających podstaw do rekomendacji takiego postępowania jako standardowego.

Opisany przypadek kliniczny postaci łańcuchów lekkich SMM ilustruje fakt, że MM jest chorobą bardzo heterogeniczną, zaś podejście kliniczne należy indywidualizować. Pewien odsetek chorych na SMM może przez dłuższy czas pozostawać jedynie pod obserwacją, prawdopodobnie bez niekorzystnego wpływu takiego postępowania na czas przeżycia. Takie osoby wymagają starannego monitorowania, najlepiej z zastosowaniem możliwie najmniej inwazyjnych metod. W tym kontekście optymalną metodą monitorowania zmian kostnych wydaje się MRI. Z jednej strony, nie jest jasne, czy można utrzymać rozpoznanie SMM w razie niewykrycia zmian osteolitycznych w standardowym badaniu radiologicznym, natomiast uwidocznienia ich w MRI. Z drugiej strony, nie ustalono dotąd, czy stwierdzenie zmian wyłącznie w MRI jest jednoznacznym wskazaniem do rozpoczęcia leczenia. W przypadku nieprogresywnego przebiegu choroby po roku

obserwacji można odstąpić od badania szpiku kostnego do czasu wystąpienia objawów narządowych charakterystycznych dla MM. W komunikacji z pacjentem szczególną uwagę należy zwrócić na zrozumiałe wyjaśnienie, dlaczego – pomimo tak poważnego rozpoznania – chory pozostaje bez leczenia.

Kobieta, której przypadek choroby opisano, nadal jest objęta obserwacją i kontrolą, jednak w związku z obecnością licznych (spośród wymienionych wcześniej) czynników ryzyka progresji prawdopodobnie w niedługim czasie będzie wymagała terapii. Narastający poziom łańcuchów lekkich w moczu oraz FLC w osoczu wskazuje na progresywny, a nie stabilny charakter choroby, jednak nie stanowi sam w sobie wskazania do rozpoczęcia leczenia. Stan chorej wymaga starannego monitorowania, ze szczególnym uwzględnieniem częstego badania czynności nerek z uwagi na postać choroby.

	MGUS	**SMM**	**Objawowy MM**
Odsetek klonalnych plazmocytów w szpiku (%)	<10 *i*	≥10 *i/lub*	≥10
Białko M w osoczu (g/l)	<3	≥3	≥3
Objawy kliniczne	brak	brak	obecne

Tab. 11.2. Różnicowanie pomiędzy MGUS, SMM i objawowym MM

	MGUS-LC	**Idiopatyczna proteinuria Bence'a i Jonesa**	**Objawowy MM – postać łańcuchów lekkich**
Odsetek klonalnych plazmocytów w szpiku (%)	<10 *i*	≥10 *i/lub*	≥10 *i*
Łańcuchy lekkie i FLC	nieprawidłowy iloraz FLC κ/λ (<0,26 lub >1,65) i zwiększone stężenie FLC *i*	monoklonalne łańcuchy lekkie w moczu >0,5 g/dobę *i*	monoklonalne łańcuchy lekkie w moczu *i*
Obecność łańcuchów ciężkich w badaniu immunofiksacji	nie *i*	nie *i*	nie *i*
Objawy kliniczne	brak	brak	obecne

Tab. 11.3. Różnicowanie dyskrazji plazmocytowych łańcuchów lekkich (za: Rajkumar i wsp. 2010); MGUS-LC (*monoclonal gammopathy of undetermined significance – light chain*) – gammapatia monoklonalna o nieustalonym znaczeniu łańcuchów lekkich

Piśmiennictwo

Dispenzieri A., Kyle R.A., Katzmann J.A. i wsp. *Immunoglobulin free light chain ratio is an independent risk factor for progression of smoldering (asymptomatic) multiple myeloma*. Blood 2008; 111: 785–789.

International Myeloma Working Group. *Criteria for the classification of monoclonal gammopathies, multiple myeloma and related disorders: a report of the International Myeloma Working Group.* Br J Haematol 2003; 121: 749–757.

Kyle R.A., Durie B.G., Rajkumar S.V. i wsp., International Myeloma Working Group. *Monoclonal gammopathy of undetermined significance (MGUS) and smoldering (asymptomatic) multiple myeloma: IMWG consensus perspectives risk factors for progression and guidelines for monitoring and management*. Leukemia 2010; 24: 1121–1127.

Kyle R.A., Remstein E.D., Therneau T.M. i wsp. *Clinical course and prognosis of smoldering (asymptomatic) multiple myeloma.* N Engl J Med 2007; 356: 2582–2590.

Pérez-Persona E., Vidriales M.B., Mateo G. i wsp. *New criteria to identify risk of progression in monoclonal gammopathy of uncertain significance and smoldering multiple myeloma based on multiparameter flow cytometry analysis of bone marrow plasma cells*. Blood 2007; 110: 2586–2592.

Rajkumar S.V. *Multiple myeloma: 2012 update on diagnosis, risk-stratification, and management*. Am J Hematol 2012; 87: 78–88.

Rajkumar S.V., Kyle R.A., Buadi F.K. *Advances in the diagnosis, classification, risk stratification, and management of monoclonal gammopathy of undetermined significance: implications for recategorizing disease entities in the presence of evolving scientific evidence*. Mayo Clin Proc 2010; 85: 945–948.

Rosiñol L., Bladé J., Esteve J. i wsp. *Smoldering multiple myeloma: natural history and recognition of an evolving type*. Br J Haematol 2003; 123: 631–636.

12

Jolanta Starzak-Gwóźdź

Makroglobulinemia Waldenströma – choroba, która nadal czeka na optymalną terapię – opis przypadku

Waldenström's macroglobulinemia – the disease, which still waits for optimum therapy – case report

978-83-932189-1-2_szpiczak_mnogi_t3_srodek.indd 117 2012-08-04 12:40:21

Streszczenie

W 1944 roku Jan Gosta Waldenström po raz pierwszy opisał chorobę, której poniższe objawy zaobserwował u 2 swoich pacjentów: krwawienia z nosa, powiększenie węzłów chłonnych, niedokrwistość, małopłytkowość, zwiększona lepkość osocza oraz wysokie wartości odczynu Biernackiego. W szpiku dominowały komórki limfoidalne, przy czym obraz radiologiczny kości był prawidłowy.

W późniejszym okresie ustalono definicję choroby i przyjęto określać ją mianem makroglobulinemii Waldenströma. Jest to zaburzenie limfoproliferacyjne, które powstaje w wyniku akumulacji, głównie w szpiku, komórek limfoplazmocytowych, produkujących monoklonalne białko klasy IgM.

Duże stężenie tej globuliny w surowicy jest przyczyną objawów zespołu nadlepkości (zaburzenia neurologiczne, krwawienia, zaburzenia widzenia).

U około 20% chorych opisywano rodzinne występowanie makroglobulinemii Waldenströma, co przemawia za ważną rolą czynników genetycznych w jej rozwoju. Do wskaźników rokowniczych należą: wiek, stężenie hemoglobiny, β_2-mikroglobuliny, liczba płytek krwi i stężenie monoklonalnego białka klasy IgM.

Pacjenci bez objawów choroby powinni pozostawać pod obserwacją. Wdrożenie terapii należy rozważyć u chorych z objawami ogólnymi, postępującą limfadenopatią lub splenomegalią. Również niedokrwistość i małopłytkowość związana z zajęciem szpiku, obecność objawów zespołu nadlepkości, obwodowa neuropatia, amyloidoza ogólnoustrojowa, objawowa krioglobulinemia lub niewydolność nerek są wskazaniami do terapii.

W leczeniu chorych na makroglobulinemię Waldenströma uwzględnia się różnorodne grupy leków, stosowanych zarówno w monoterapii, jak i w leczeniu skojarzonym. Uznaną skuteczność ma zabieg plazmaferezy u chorych z objawami zespołu nadlepkości i dużym stężeniem IgM.

Dla niektórych pacjentów opcją terapeutyczną pozostaje przeszczepienie krwiotwórczych komórek macierzystych.

Słowa kluczowe: makroglobulinemia Waldenströma, zespół nadlepkości, czynniki rokownicze, kryteria leczenia

Abstract

In 1944 for the first time dr Jan Gosta Waldenström described the group of symptoms occurring among two of his patients, that were: nose bleeding, lymphadenopathy, anaemia, thrombocytopenia, increased hyperviscosity, high Biernacky reagent values. Moreover, the marrow was dominated by lymphoidalcells. Patients had regular radiological bone image.

It establish name of disease for several lats as Waldenström's macroglobulinemia.

This is a distinct B-cell disorder resulting from the accumulation, predominantly in the bonemarrow, of clonally related IgM secreting lymphoplasmacytic cells. High concentration in serum of this globulin is cause of hyperviscosity syndrome (neurological symptoms, bleeding, visual deterioration).

Genetic factors play an important role, with 20% of patients demonstrating a familial predisposition. The prognostic markers in Waldenström's macroglobulinemia are: age, hemoglobin and β_2-microglobulin levels as well as levels of platelets and monoclonal IgM.

Asymptotic patients should remain at observation. The initiation of therapy should be considered for patients with B-symptoms, progressive, symptomatic lymphadenopathy or splenomegaly. Besides, anemia or thrombocytopenia due to marrow infiltration , symptomatic hyperviscosity, peripheral neuropathy, amyloidosis, cryoglobulinemia, cold-agglutinin disease, they are indications for therapy.

Different groups of agents are applicable in therapy of patients with Waldenström's macroglobulinemia, in monotherapy as well as in combination treatment. Plasmapheresis should be considered for symptomatic hyperviscosity, and in patients with high IgM levels.

For some groups of patients with relapse of disease stem cell transplantation stays therapeutic option.

Key words: Waldenström's macroglobulinemia, hyperviscosity syndrome, prognostic markers, indications for therapy

W listopadzie 2007 roku 42-letni mężczyzna został przyjęty na oddział okulistyki z powodu nagłego pogorszenia widzenia. Pacjent zauważył, że patrząc lewym okiem, widzi inną wielkość liter oraz częściowo nieostry obraz. Z wywiadu wynikało, że u chorego występują częste krwawienia z nosa oraz bóle i zawroty głowy. Wykonane badania okulistyczne ujawniły zakrzep gałązki skroniowej żyły środkowej siatkówki. Dalszą diagnostykę pacjenta prowadzono na oddziale chorób wewnętrznych.

W wykonanych wówczas badaniach laboratoryjnych stwierdzono: niedokrwistość ze zmniejszonym stężeniem żelaza (hemoglobina [Hb] 10 g%; średnia objętość krwinki czerwonej [MCV – *mean corpuscular volume*] 83 fl, Fe 51 µg%, ferrytyna 3,61 ng/ml), odczyn Biernackiego (OB) 102 mm/h, zwiększone stężenie białka w surowicy 10 g%, w immunogramie duże stężenie IgM: 82,6 g/l. Ponadto zwrócono uwagę na wydłużony czas kaolinowo-kefalinowy, czyli czas częściowej tromboplastyny po aktywacji (APTT – *activated partial thromboplastin time*) wynoszący 48,1 s oraz cechy dysfunkcji nerek (kreatynina 1,53 mg%, mocznik 40 mg%). Przeglądowe radiogramy klatki piersiowej oraz kości czaszki i miednicy nie uwidoczniły zmian. Badanie ultrasonograficzne jamy brzusznej wykazało powiększenie wątroby i śledziony – odpowiednio 168 mm i 140/80 mm – oraz złogi w pęcherzyku żółciowym.

Podczas kontrolnego badania dna oka zaobserwowano obrzęk siatkówki w plamce LO oraz nad tarczą wchłaniający się krwotok podsiatkówkowy.

Pacjent został skierowany do oddziału hematologii, gdzie w obrazie trepanobiopsji stwierdzono obfite nacieki ze średniej wielkości limfocytów B CD20+, wykazujących dojrzewanie do plazmocytów CD 138+ produkujących zarówno łańcuchy lekkie kappa, jak i lambda, ale bez cech monoklonalności. Komórki limfoplazmocytoidalne i plazmatyczne wykazywały ekspresję IgM oraz IgG. Nacieki limfoidalne zajmowały około 40% powierzchni szpiku. Rozpoznano makroglobulinemię Waldenströma (MW) i rozpoczęto leczenie chlorambucilem. Po około 5 tygodniach wobec braku poprawy zdecydowano o włączeniu chemioterapii polegającej na naprzemiennym stosowaniu cykli VMCP/VBAP (winkrystna, melfalan, cyklofosfamid, prednizon, karmustyna, doksorubicyna). W krótkim czasie zaobserwowano wyraźną poprawę kliniczną – całkowite ustąpienie krwawień z nosa oraz zanik zmian na dnie oczu, a w kontrolnych badaniach laboratoryjnych – stopniową poprawę wartości układu czerwonokrwinkowego, redukcję stężenia IgM w osoczu, poprawę parametrów wydolności nerek. Ponadto stwierdzono normalizację wielkości wątroby przy utrzymującej się niedużego stopnia splenomegalii. Ogólne samopoczucie chorego było bardzo dobre, pozostawał aktywny zawodowo.

Po 6 miesiącach (w styczniu 2009 roku) pojawiły się ponownie krwawienia z nosa i niedużego stopnia niedokrwistość, przy utrzymujących się stabilnych stężeniach IgM (36,78 g/l) i β_2-mikroglobuliny oraz braku objawów ogólnych: limfadenopatii i organomegalii.

Zdecydowano o włączeniu w monoterapii rytuksymabem. Przeciwciało anty-CD20 pacjent otrzymał w cotygodniowych dawkach w okresie 21 stycznia – 10 lutego 2009 roku. Uzyskano stabilizację przebiegu choroby, która tym razem trwała prawie 2 lata (22 miesiące). Dobrą odpowiedź na leczenie rytuksymabem potwierdzały wyniki badań kontrolnych: trepanobiopsji (ryc. 12.1) i elektroforezy białek. Ilościowa zawartość białka monoklonalnego w surowicy wyniosła 29 g/l, białko całkowite 96 g/l. Łańcuchy lekkie lambda 4,77 g/l, kappa 1,27 g/l; stosunek łańcuchów kappa do lambda wynosił 0,27.

978-83-932189-1-2_szpiczak_mnogi_t3_srodek.indd 119 2012-08-04 12:40:21

W październiku 2011 roku pacjent zauważył pogorszenie wzroku, pojawiły się coraz częstsze i bardziej obfite krwawienia z nosa. Pierwszy raz od początku choroby odczuwał narastające osłabienie ogólnej kondycji. Objawy te łącznie z otrzymanymi wówczas wynikami badań jednoznacznie wskazywały na progresję choroby: niedokrwistość (Hb 9,9 g%), zwiększone stężenie białka ogólnego w surowicy 10,9 g%, duże stężenie IgM (76,7 g/l), trzycyfrowy OB (129 mm/h), istotnie wydłużony APTT. Stwierdzono hipoalbuminemię oraz hiperkalcemię. Konsultacja okulistyczna i badanie dna oka wykazały typowy obraz *fundus paraproteinemicus*: w badaniu oka prawego i lewego tarcza nerwu II bladoróżowa o wyraźnych granicach, naczynia stosowne do wieku. W tylnym biegunie widoczne płomykowate krwotoki. Na obwodzie w obu oczach widoczne liczne zlewające się krwotoki.

W badaniu trepanobioptycznym szpiku stwierdzono 50-procentowy naciek limfocytów B CD20+/kappa–/lambda+/– w postaci rozległych, przybeleczkowych, częściowo łączących się ze sobą ławic. Limfocytom towarzyszyły nieliczne (ok. 5–6% komórek szpiku) plazmocyty CD138+/kappa–/lambda+ oraz odczyn mastocytarny.

Pacjenta zakwalifikowano do leczenia rytuksymabem skojarzonym z fludarabiną. Po 5 cyklach zaobserwowano wyraźną poprawę, w związku z czym choremu przedstawiono propozycję konsultacji w ośrodku transplantacyjnym w celu kwalifikacji do procedury przeszczepienia krwiotwórczych komórek macierzystych. Decyzji jeszcze nie podjął.

W tabeli 12.1. wymieniono najważniejsze objawy kliniczne występujące w przebiegu MW – ich obecność lub brak w poszczególnych okresach choroby u leczonego przez nas pacjenta w zestawieniu z wynikami badań laboratoryjnych.

Rycina 12.1., na której zestawiono 3 parametry badania histopatologicznego szpiku wykonanego kilkakrotnie w trakcie leczenia, pozwala prześledzić populację limfocytów B CD20+ o wyraźnym różnicowaniu limfoplazmocytarnym i towarzyszącą populacji komórek plazmatycznych w dotychczasowym przebiegu choroby. W kolejnych badaniach ta ostatnia ulega niemal całkowitemu „wyciszeniu". Naciek limfoplazmocytarnych komórek B przy rozpoznaniu wyniósł około 40%, najskuteczniejszą jego redukcję odnotowano kilka miesięcy po zastosowaniu rytuksymabu. Natomiast istotny wzrost populacji tych komórek wyprzedził na kilka miesięcy objawy kliniczne 2. progresji choroby. Stopień nacieku szpiku korelował z wynikami morfologicznymi krwi obwodowej (stopniem niedokrwistości), stężeniem białka monoklonalnego, β_2-mikroglobuliny oraz wydłużeniem APTT.

OMÓWIENIE

Rozpoznanie

W opisanym przypadku ustalenie rozpoznania MW nie przysporzyło większych trudności. Początkowy okres choroby był raczej skąpo objawowy. Dopiero nagłe zaburzenia widzenia spowodowały, że mężczyzna zgłosił się do lekarza.

U większości pacjentów początek choroby może być nieuchwytny lub związany z występowaniem mało specyficznych objawów, takich jak: osłabienie, utrata masy ciała, krwawienia (często z błon śluzowych) czy infekcje.

Parametry	11. 2007	08. 2008	01. 2009 I progresja	03. 2009	11. 2009	03. 2011	11.2011 II progresja	02. 2012
Zespół nadlepkości:								
Skaza krwotoczna	tak	nie	tak	nie	nie	nie	tak	tak
Zmiany na dnie oczu (*fundus paraproteinemicus*)	tak	nie	tak	nie	nie	nie	tak	nie
Bóle głowy / zawroty głowy	tak	nie	nie	nie	nie	nie	tak	nie
Objawy encefalopatii	nie	nie	nie	nie	nie	nie	nie	nie
Niewydolność krążenia	nie	nie	nie	nie	nie	nie	nie	nie
Polineuropatia obwodowa	nie	nie	nie	nie	nie	nie	nie	nie
Utrata masy ciała	nie	nie	nie	nie	nie	nie	nie	nie
Parametry laboratoryjne:								
Hb (g/dl)	10	12,2	12,4	13,3	13,9	12,3	9,9	11,9
Białko ogólne (g/dl)	10	8,8	9,2	11,7	10,4	10,7	10,9	10,4
Albumina (g/dl)	3,8	4,2	4,2	4,5		3,8	3,4	
IgM (g/l)	82,6	31,07	36,78	57,69	44,52	60,43	76,7	59,93
β_2-mikroglobulina (mg/l)	2,15	2,4	2,7	2,83	2,73	2,73	3,21	
Kwas moczowy (mg/dl)	5,2	5,4	5,1		6,6	6,6	10,6	9,3
Mocznik (mg/dl)	40	36	34	35	31	31	43	40
Kreatynina (mg/dl)	1,58	1,34			1,25	1,25	1,5	
Wapń całkowity (mmol/l)	2,43		2,45		2,7	2,95	2,86	
APTT (s)	48,1	38	36,3	43,8	37,7	42,9	49,5	
D-dimer (ng/ml)	144,3	161,9	<168,6	168	188,7	217	234,2	

Tab. 12.1. Wybrane parametry aktywności choroby pacjenta

978-83-932189-1-2_szpiczak_mnogi_t3_srodek.indd 121 2012-08-04 12:40:22

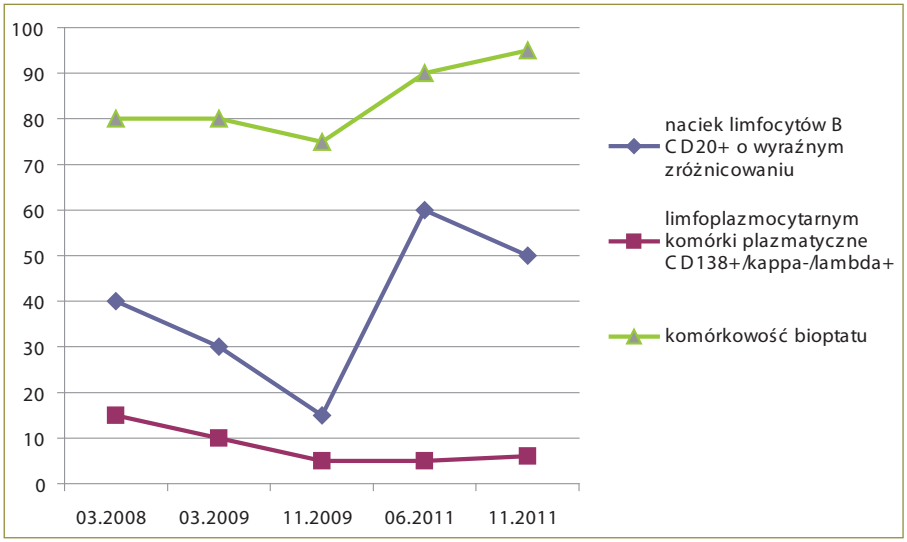

Ryc. 12.1. Wybrane parametry badania histopatologicznego szpiku kostnego w przebiegu leczenia chorego na MW

Wyniki badania grupy 217 chorych z obecnym w surowicy monoklonalnym białkiem IgM o stężeniu równym bądź większym niż 3 g/dl i ponad 20-procentowym naciekiem szpiku wykazały, że w momencie stawiania diagnozy w 27% przypadków choroba jest bezobjawowa, a w 1/3 przypadków stwierdza się niedokrwistość lub symptomy zespołu nadlepkości. U około 20% chorych występują objawy ogólne, krwawienia lub zaburzenia neurologiczne [Garcia-Sanz i wsp. 2001].

O ostatecznym rozpoznaniu chłoniaka limfoplazmocytarnego u leczonego przez nas chorego zadecydowały otrzymane wyniki badań laboratoryjnych (tab. 12.1), w tym najbardziej istotne: duże stężenie monoklonalnego białka IgM, obecność w badaniu histopatologicznym szpiku 50-procentowego nacieku z komórek limfoplazmatycznych o typowym immunofenotypie [Kyle i wsp. 2009].

Badanie immunofenotypowe szpiku określa typową dla MW charakterystykę komórek monoklonalnych, pozwala odróżnić je od komórek szpiczaka plazmocytowego czy przewlekłej białaczki limfocytowej.

W diagnostyce różnicowej wzięto pod uwagę również to, że białko monoklonalne IgM może występować w innych typach nowotworów, przewlekłych stanach zapalnych, zakażeniach czy chorobach autoimmunizacyjnych.

Leczenie

Przy wstępnej ocenie stanu chorego i podejmowaniu decyzji o dalszym postępowaniu pomocnym narzędziem jest międzynarodowy wskaźnik prognostyczny. Wyróżnia on 3 grupy ryzyka, które uwzględniają analizę uznanych wskaźników rokowniczych, takich jak wiek, stężenie Hb, β_2-mikroglobuliny, wartości płytek krwi i stężenia monoklonalnego białka klasy IgM (ryc. 12.2).

Czynniki	
■ wiek >65. rż. ■ Hb ≤11,5 g/dl ■ płytki krwi ≤100 000/mcl ■ β_2-mikroglobulina >3 mg/l ■ monoklonalne białko IgM >7 g/dl	
Ryzyko	
Małe	0 lub 1 czynnik (wykluczając wiek)
Pośrednie	2 lub wiek >65. rż.
Duże	>2

Ryc. 12.2. Międzynarodowy wskaźnik prognostyczny [Morel i wsp. 2009]

Ustalenie rozpoznania MW nie jest jednoznaczne z decyzją o rozpoczęciu leczenia. Pacjenci bez klinicznych objawów choroby powinni pozostawać pod stałą kontrolą. W przypadku leczonego przez nas chorego o rozpoczęciu terapii zadecydowała obecność objawów zespołu nadlepkości.

Od momentu rozpoznania (listopad 2007 r.) chory otrzymał łącznie 4 linie terapii. Analiza efektów poszczególnych etapów leczenia wskazuje, że w tym przypadku dobrą skuteczność osiągnięto zarówno stosując chemioterapię typową dla szpiczaka plazmocytowego (kursy VMCP/VBAP), jak i monoterapię rytuksymabem. Przy czym zdecydowanie największy stopień redukcji nacieku w szpiku oraz najdłuższy okres remisji klinicznej stwierdzono po terapii przeciwciałem antyCD20 – rytuksymabem (22 miesiące). Przy 2. progresji (wyrażającej się najbardziej aktywnym obrazem od początku zachorowania) włączenie skojarzonej immunochemioterapii pozwoliło ponownie osiągnąć dobry efekt, zarówno w zakresie objawów klinicznych, jak i redukcji stężenia białka M oraz zmniejszenia stopnia niedokrwistości.

PODSUMOWANIE

Średnie przeżycie chorych na MW wynosi 5 lat, a 10 lat przeżywa 20% chorych. W lutym 2012 roku upłynęło 4,5 roku od momentu rozpoznania MW u leczonego przez nas chorego.

Biorąc pod uwagę: wyjściowe parametry choroby (decydujące o przynależności chorego do grupy małego ryzyka; ryc. 12.2) [Morel i wsp. 2009], niemal 2-letni okres utrzymywania się dobrej odpowiedzi na 2. linię chemioterapii, 2 progresje choroby, aktualny bardzo dobry stan chorego, brane są pod uwagę różne opcje dalszego postępowania, w tym farmakoterapia zawierająca w składzie inne leki stosowane w nawrotach MW

(np. talidomid i jego analogi, bendamustyna, nowa generacja przeciwciał antyCD20) [Furman i wsp. 2010], jak też przeszczepienie krwiotwórczych komórek macierzystych, które pozostaje opcją terapeutyczną dla wyselekcjonowanej grupy pacjentów. Jak wskazują badania kliniczne, zabiegi auto- czy allotransplantacji są rozważane w grupie osób z nawrotem choroby, u których odpowiedź na leczenie 1. linii trwała co najmniej 2 lata [Ansell i wsp. 2010; Kyriakou i wsp. 2010].

Wybór drogi dalszego postępowania to trudne zadanie. W przypadku MW, podobnie jak wielu innych, rzadko występujących chorób, nie ma ustalonych standardów poszczególnych etapów terapii. Niemniej jednak kolejne doniesienia i wyniki badań klinicznych stanowią ważne źródło informacji pomocnych przy analizie każdego indywidualnego przypadku.

Piśmiennictwo

Ansell S.M., Kyle R.A., Reeder C.B. i wsp. *Diagnosis and management of Waldenström macroglobulinemia: Mayo stratification of macroglobulinemia and risk-adapted therapy (mSMART) guidelines.* Mayo Clin Proc 2010; 85: 824–833.

Furman R., Eradat H., Switzky J.C. i wsp. *A phase II trial of Ofatumumab in subjects with Waldenström's macroglobulinemia.* ASH 2010, abstract #1795.

Garcia-Sanz R., Montoto S., Torrequebrada A. i wsp. *Waldenström macroglobulinaemia: presenting features and outcome in a series with 217 cases.* Br J Haematol 2001; 115: 575–582.

Kyle R.A., Kyle R.A., Reeder C.B. i wsp. *Diagnosis and management of Waldenström macroglobulinemia: Mayo stratification of macroglobulinemia and risk-adapted therapy (mSMART) guidelines.* Leukemia 2009; 23: 3–9.

Kyle R.A., Rajkumar S.V. *Criteria for diagnosis, staging, risk stratification and response assessment of multiple myeloma.* Leukemia 2009; 23: 10–13.

Kyle R.A., Treon S.P., Alexanian R. i wsp. *Prognostic markers and criteria to initiate therapy in Waldenstrom's macroglobulinemia: consensus panel recommendations from the Second International Workshop on Waldenstrom's Macroglobulinemia.* Semin Oncol 2003; 30: 116–120.

Kyriakou C., Canals C., Sibon D. i wsp. *High-dose therapy and autologous stem-cell transplantation in Waldenstrom macroglobulinemia: the Lymphoma Working Party of the European Group for Blood and Marrow Transplantation.* J Clin Oncol 2010; 28: 2227–2232.

Kyriakou C., Canals C., Cornelissen J.J. i wsp. *Allogeneic stem-cell transplantation in patients with Waldenstrom macroglobulinemia: report from the Lymphoma Working Party of the European Group for Blood and Marrow Transplantation.* J Clin Oncol 2010; 28: 4926–4934.

Morel P., Duhamel A., Gobbi P. i wsp. *International prognostic scoring system for Waldenström macroglobulinemia.* Blood 2009; 113: 4163–4170.

13

Mariola Sędzimirska, Janusz Lange

Allogeniczne przeszczepienie macierzystych komórek krwiotwórczych u chorych na szpiczaka mnogiego z grupy dużego ryzyka

Allogeneic hematopoietic cell transplantation as a treatment option for multiple myeloma patients with high-risk disease

978-83-932189-1-2_szpiczak_mnogi_t3_srodek.indd 125 2012-08-04 12:40:22

Streszczenie

Według rejestrów European Group for Blood and Marrow Transplantation szpiczak mnogi w 2010 roku stanowił główne wskazanie do wysoko dawkowanej chemioterapii z autologicznym przeszczepieniem hematopoetycznych komórek krwiotwórczych. Autologiczne przeszczepienie wykonano w tym czasie u 5869 pacjentów. Szacuje się, że jedynie 57% chorych na szpiczaka mnogiego przed 50. rokiem życia przeżywa 5 lat. Dlatego u młodszych osób z grupy dużego ryzyka oraz u osób nieodpowiadających na konwencjonalną chemioterapię należy rozważyć allogeniczne przeszczepienie macierzystych komórek hematopoetycznych, które – jak wskazują ostatnie obserwacje – 35% chorych daje szansę przeżycia 10 lat.

Poniżej przedstawiono opis 3 przypadków szpiczaka mnogiego opornego na leczenie pierwszego rzutu i z negatywnymi prognostycznie czynnikami rokowniczymi. U dwóch chorych zastosowano leczenie allogenicznym przeszczepieniem komórek krwiotwórczych, a u jednego leczenie to jest planowane.

Zaprezentowane przykłady świadczą o tym, że u chorych w młodszym wieku należących do grupy dużego ryzyka, opornych na konwencjonalną chemioterapię, należy brać pod uwagę opcję allogenicznego przeszczepienia macierzystych komórek krwiotwórczych jako element planowanej strategii leczenia.

Słowa kluczowe: szpiczak mnogi, chemioterapia, autologiczne i allogeniczne przeszczepianie macierzystych komórek hematopoetycznych

Abstract

In the EBMT registry of 2010, an autologous stem cell transplantation is most often indicated for the treatment of multiple myeloma. However, neither a high dose therapy nor new therapeutic possibilities with antiangiogenic and immunomodulatory agents do not make multiple myeloma a curable disease. Only 57% of patients younger than the age of 50 will survive next 5 years since the diagnosis. Therefore, it is worthwhile to consider an allogeneic stem cell transplantation in a group of young patients with genetic abnormalities, especially in case of individuals harboring IgH translocations, associated with more aggressive clinical features and a shorter survival rate. This article presents a case review of 3 high risk individuals who did not respond to the initial therapy for myeloma, for whom an allogeneic transplantation gives a chance for an improving prognosis. Two of them were transplanted whereas in case of a 37-year-old woman without a sibling donor, a transplantation from a matched unrelated donor gives an option for a further treatment.

The presented examples prove that in case of high risk young patients with multiple myeloma who do not respond to conventional chemotherapy the option of allogeneic stem cell transplantation should be considered as an element of a planned treatment strategy.

Key words: multiple myeloma, chemotherapy, autologous and allogeneic stem cell transplantation

978-83-932189-1-2_szpiczak_mnogi_t3_srodek.indd 126 2012-08-04 12:40:22

WPROWADZENIE

Według rejestrów European Group for Blood and Marrow Transplantation szpiczak mnogi (MM – *multiple myeloma*) w 2010 roku stanowił główne wskazanie do wysokodawkowej chemioterapii z autologicznym przeszczepieniem hematopoetycznych komórek krwiotwórczych (AHSCT – *autohematopoetic stem cell transplantation*). Autologicznego przeszczepienia dokonano w tym czasie u 5869 pacjentów. Jednak ani zabieg wysokodawkowej chemioterapii wspomaganej autotransplantacją, ani wprowadzenie do terapii nowych leków – hamujących angiogenezę i inhibitorów proteasomu – nie spowodowały wyleczenia, a jedynie wydłużyły czas przeżycia chorych na MM. Szacuje się, że jedynie 58% pacjentów przed 50. rokiem życia przeżywa 5 lat [Brenner i wsp. 2008]. Dlatego u młodszych chorych z grupy dużego ryzyka oraz u osób nieodpowiadających na konwencjonalną chemioterapię należy rozważyć allogeniczne przeszczepienie macierzystych komórek hematopoetycznych, które – jak wskazują ostatnie obserwacje –35% chorych daje szansę przeżycia 10 lat [Bensinger i wsp. 2012].

Poniżej przedstawiono przebieg kliniczny MM u 3 chorych: dwóch poddanych leczeniu alloprzeszczepieniem, a jednego zakwalifikowanego do zabiegu allogenicznego przeszczepienia macierzystych komórek krwiotwórczych.

PRZYPADEK 1

Trzydziestopięcioletnia kobieta zgłosiła się do szpitala rejonowego z powodu silnych dolegliwości bólowych głowy narastających od 5 miesięcy, stanów podgorączkowych oraz osłabienia. W badaniach stwierdzono prawidłową morfologię krwi, trzycyfrowy odczyn Biernackiego (OB) i białkomocz. Podejrzewano chorobę o podłożu autoimmunologicznym. Nasilenie dolegliwości bólowych skłoniło lekarzy, bez oczekiwania na ustalenie ostatecznego rozpoznania, do zastosowania prednizonu w dawce 1 mg/kg masy ciała. Leczenie przyniosło częściową poprawę, dolegliwości bólowe i stany podgorączkowe ustąpiły. Chorą skierowano do kliniki reumatologii w celu dalszej diagnostyki i kontynuacji leczenia. Duże stężenie immunoglobuliny IgA (14 g/l) oraz dwucyfrowy OB wskazywały na gammapatię. Immunofiksacja ujawniła obecność białka monoklonalnego IgAκ zarówno w surowicy, jak i w moczu. Wykonano mielogram, w którym odsetek plazmocytów wyniósł 17. W diagnostyce obrazowej układu kostnego uwidoczniono ogniska osteolityczne w łusce prawej kości czołowej. Ponadto u chorej rozpoznano cukrzycę posteroidową, nadciśnienie tętnicze oraz depresję. W celu opanowania powikłań wdrożono leczenie farmakologiczne i skierowano kobietę do poradni hematologicznej. Chora – zgłaszając się do hematologa – przyjmowała prednizon w dawce 25 mg dziennie. W badaniach przy przyjęciu stwierdzono prawidłową morfologię krwi, stężenie IgA wyniosło 11g/l, łańcuchów kappa 5 g/l, łańcuchów lambda

0,2g/l, β2-mikroglobuliny 2,17 mg/dl, albuminy 3,84 mg/dl. W mielogramie odsetek proplazmocytów i plazmocytów wyniósł łącznie 36. Czynność nerek była prawidłowa, białkomocz okazał się śladowy. Po przyjęciu na oddział wykonano badania genetyczne metodą fluorescencyjnej hybrydyzacji *in situ* (FISH – *fluorescent in situ hybridization*). Analiza obecność mutacji t(4;14), t(14;16) oraz t(11;14) nie ujawniła tych aberracji w żadnej z ocenianych komórek. Stwierdzono jednak amplifikację sygnału dla genu *ATM* oraz dla centromeru chromosomu 11, w tym 12% komórek wykazywało sygnał potrójny, a 15% poczwórny, co wskazuje odpowiednio na trisomię oraz tetrasomię chromosomu 11. Dodatkowo wykazano także delecję 5' genu IgH zlokalizowanego na chromosomie 14 (ryc. 13.1). O ile hiperdiploidia traktowana jest jako korzystny czynnik rokowniczy, o tyle nie ma informacji dotyczących wpływu stwierdzonej aberracji genu IgH na przebieg leczenia szpiczaka [Fonseca i wsp. 2009; Mohamed i wsp. 2007]. Niemniej jednak zwraca uwagę złożoność zmian cytogenetycznych u chorej. We wdrożonym postępowaniu uwzględniono cykle chemioterapii CTD oraz leczenie wspomagające. Chora była leczona w trybie ambulatoryjnym i dobrze tolerowała terapię. Stan ogólny uległ poprawie, cukrzyca ustąpiła, a pacjentka znajdowała się pod stałą opieką psychologiczną. Efekt przeciwnowotworowy był jednak minimalny. Po 4 cyklach odsetek plazmocytów w szpiku nadal pozostawał duży i wyniósł 25, a poziom IgA – 5,8 g/l. Stwierdzono oporność choroby na prowadzone leczenie. Chorą poddano więc chemioterapii drugiego rzutu według schematu PAD, na który składały się deksametazon, doksorubicyna oraz bortezomib. Leczenie w dawkach należnych, któremu poddano chorą, było dobrze tolerowane do 5. cyklu, kiedy to zamanifestowały się cechy polineuropatii czuciowej. Efekt przeciwnowotworowy leczenia według schematu PAD okazał się dobry, uzyskano bowiem bardzo dobrą częściową odpowiedź (VGPR – *very good partial response*) z redukcją odsetka plazmocytów w szpiku do 1,5 oraz stężeniem IgA wynoszącym 86 mg/dl, przy czym immunofiksację w osoczu oceniono jako dodatnią, w moczu – ujemną. Zdecydowano o zakwalifikowaniu chorej do leczenia wysokodawkową chemioterapią wspomaganą AHSCT. W terminie 6.

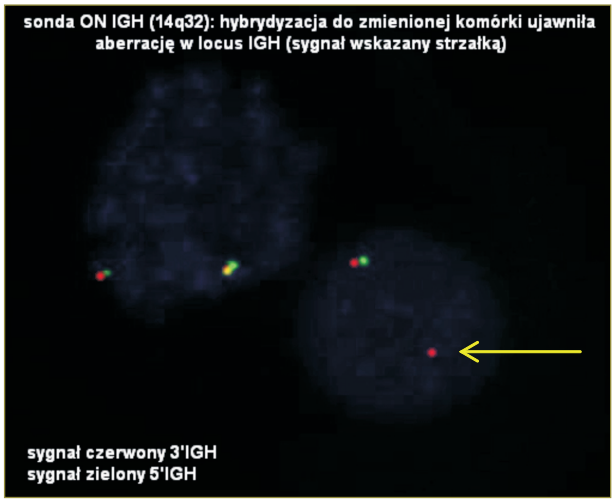

Ryc. 13.1. Zdjęcie obrazujące utratę części 5' genu IgH (*locus* 14q3), technika FISH (dzięki uprzejmości mgr Anny Sobczyńskiej-Konefał z Pracowni Genetyki Dolnośląskiego Centrum Transplantacji Komórkowych we Wrocławiu)

cyklu chemioterapii PAD chora przyjęła cyklofosfamid 4 g/m^2 powierzchni ciała wraz z czynnikiem wzrostowym granulocytów (G-CSF) w dawce 2 x 5 μg/kg masy ciała od dnia +1 w celu mobilizacji macierzystych komórek hematopoetycznych (macierzystych) krwi obwodowej (PBPC – *peripheral blood progenitor cells*). W +17. dniu po chemioterapii dokonano separacji PBPC, uzyskując w ciągu jednej separacji materiał o zawartości komórek CD34+ 23 x 10^6/kg masy ciała. Materiał podzielono na dwie części i zamrożono. Analiza immunofenotypowa zebranego materiału przeszczepowego nie wykazała obecności wśród nich komórek nowotworowych. Po jednodniowej chemioterapii melfalanem 200 mg/m^2 podano połowę wyizolowanych komórek. Okres okołozabiegowy i odnowa hematologiczna przebiegły bez powikłań. Obecnie chora jest objęta leczeniem podtrzymującym remisję: otrzymuje talidomid – 100 mg/dobę. Wcześniej zgłaszane dolegliwości neuropatyczne ustąpiły. Tymczasem oznaczono antygeny HLA chorej i członków jej rodziny w celu określenia obecności potencjalnego dawcy rodzinnego; kobieta nie ma dawcy rodzinnego, natomiast w rejestrze dawców niespokrewnionych dostępnych jest kilku potencjalnych. Obecnie pacjentka pozostaje pod obserwacją, a zabezpieczony materiał autologiczny i dostępność dawcy niespokrewnionego stanowią realną szansę leczenia w razie progresji. Dalsze możliwe postępowanie lecznicze (tandemowe) będzie łączyć wysoko dawkowaną chemioterapię z podaniem komórek własnych, a następnie z przeszczepieniem allogenicznych komórek z uwarunkowaniem o zredukowanej toksyczności.

PRZYPADEK 2

U obecnie 60-letniej pacjentki 10 lat wcześniej rozpoznano MM IgGκ w II stadium zaawansowania według klasyfikacji Duriego i Salmona. W trakcie badań diagnostycznych wykryto niedokrwistość (stężenie hemoglobiny [Hb] 9,5 g%), duże stężenie białka całkowitego 11,8 g%, IgG 6826 mg/dl, IgA 28 mg/dl, IgM 29 mg/dl, łańcuchy lekkie kappa 1641 mg/dl, łańcuchy lekkie lambda 40 mg/dl, zmiany osteolityczne w kościach czaszki, w immunofiksacji obecne białko monoklonalne IgGκ, plazmocyty w mielogramie stanowiły 50%. Kobietę zakwalifikowano do leczenia według schematu VAD. Otrzymała 6 cykli chemioterapii, po których nie uzyskano remisji: utrzymywała się niedokrwistość, stężenie białka całkowitego wyniosło 8,7 g%, IgG 2520 mg/dl, dehydrogenaza mleczanowa (LDH – *lactate dehydrogenase*) 484 IU/l, w osoczu nadal obecne było białko monoklonalne, plazmocyty w szpiku stanowiły 20%. W następnym etapie leczenia chora została zakwalifikowana do przeszczepienia allogenicznych komórek krwiotwórczych od zgodnego w układzie HLA i grupach krwi brata.

Kobieta otrzymała chemiczne uwarunkowanie przeszczepienia o mniejszej toksyczności według schematu: fludarabina 30 mg/m^2 przez 4 dni (dawka całkowita 200 mg), ATG 2,5 mg/kg przez 4 dni (dawka całkowita 800 mg), melfalan 140 mg/m^2 (dawka całkowita 250 mg). Przeszczepienia macierzystych komórek krwiotwórczych pozyskanych z krwi brata pacjentki (preparat PBPC) dokonano 30 sierpnia 2002 roku (dzień 0.). Pacjentka otrzymała komórki progenitorowe CD34+ w liczbie 3,8/kg cc masy ciała. W okresie pozabiegowym odnotowano zmiany skórne +10. dnia po przeszczepieniu zweryfikowane jako objaw ostrej choroby przeszczep przeciwko gospodarzowi; zmiany ustąpiły po zastosowaniu steroidów w dawce 5 mg/kg masy ciała podawanej przez

5 dni. Okresowo zwiększało się stężenie kreatyniny, co było związane z toksycznością cyklosporyny. Trzydziestego dnia po przeszczepieniu chora przebyła bakteryjną infekcję jelitową, którą opanowano dzięki intensywnej antybiotykoterapii.

Oceny hematologicznej dokonano miesiąc po przeszczepieniu; odnotowano, że pacjentka była w stanie odnowy hematologicznej i całkowitej remisji choroby podstawowej (z całkowitym chimeryzmem). Plazmocyty w szpiku stanowiły 0%, IgG wynosiła 931 mg/dl, białko całkowite 5 g%. Po upływie 3 lat od przeszczepienia stwierdzono cechy progresji choroby (przy utrzymującym się całkowitym chimeryzmie), co przejawiało się zwiększeniem stężenia surowiczej IgG do 1990 mg/dl, zwiększeniem stężenia łańcuchów lekkich kappa, obecnością białka monoklonalnego w osoczu oraz pojawieniem się nowych zmian osteolitycznych w kości biodrowej prawej. Zdecydowano o podaniu infuzji limfocytów T dawcy (DLI – *donor lymphocyte infusion*) w celu wykorzystania reakcji przeszczep przeciwko komórce szpiczakowej. Pacjentka otrzymała 3 infuzje limfocytów CD3+ dawcy w odstępach miesięcznych. W 1. podaniu otrzymała komórki CD3+ w liczbie 1 x 10^6/kg masy ciała, w 2. – 5 x 10^7/kg masy ciała, w 3. – 1 x 10^8/kg masy ciała. Po 15 miesiącach od ostatniego podania DLI pacjentka otrzymała kolejne 2 infuzje limfocytów dawcy ze względu na niepełną remisję choroby podstawowej. Od sierpnia 2007 roku utrzymuje się pełna remisja choroby.

PRZYPADEK 3

Trzydziestoczteroletni mężczyzna został przyjęty do szpitala w celu leczenia allogeniczym przeszczepieniem macierzystych komórek krwiotwórczych od dawcy niespokrewnionego. Rozpoznanie choroby łańcuchów lekkich ustalono w 28. roku życia chorego (4 kwietnia 2004 r.). Przy rozpoznaniu wykryto liczne osteolityczne zmiany w kośćcu (osteolizę stwierdzono w kościach czaszki, obojczykach, łopatkach, miednicy, żebrach i wszystkich odcinkach kręgosłupa), plazmocyty w szpiku stanowiły 63%, w badaniu cytogenetycznym wykazano 14q+, a w badaniu molekularnym obecność fuzji IGH/CCND1, która uważana była za czynnik dobrego rokowania, ale obecnie pojawiają się doniesienia o jej niekorzystnym wpływie na przebieg choroby. Zastosowano 3-krotnie chemioterapię według schematu VAD, a następnie AHSCT w sierpniu 2004 roku.

W grudniu 2007 roku ze względu na nawrót choroby (plazmocyty w szpiku stanowiły 80%) zakwalifikowano chorego do chemioterapii według protokołu obejmującego bortezomib, cyklofosfamid, deksametazon. Mężczyznę poddano 6 cyklom chemioterapii z bortezomibem. Leczenie cytostatyczne nie spowodowało remisji choroby, natomiast działaniem niepożądanym była uporczywa i przykra polineuropatia. W leczeniu dolegliwości spowodowanych polineuropatią i osteolizą chory stosował opioidowe leki przeciwbólowe. Systematycznie ordynowane były również preparaty kwasu pamidronowego. Z uwagi na brak remisji i szybki postęp choroby pacjent otrzymał kolejną chemioterapię (lenalidomid i deksametazon), jednak nadal nie uzyskano remisji, natomiast wystąpiła progresja kostna. Kolejna chemioterapia objęła 4 cykle według schematu EDAP, a następnie podano deksametazon. W lutym 2010 roku chorego hospitalizowano w celu zakwalifikowania do przeszczepienia od dawcy niespokrewnionego. Przy przyjęciu do szpitala mężczyzna skarżył się na ból z powodu polineuropatii i osteolizy pomimo systematycznego stosowania opioidowych leków przeciwbólowych, potwierdził też, że jest

objęty stałą terapią przeciwdepresyjną. Badania ujawniły obraz zaawansowanej choroby: białko całkowite 5,3 g/l, albuminy 3,66 g/l, β2-mikroglobulina 1,88 mg/l, małe stężenie immunoglobulin i łańcuchów lekkich kappa i lambda w osoczu, obecność wolnych łańcuchów lekkich w moczu, odsetek plazmocytów w szpiku 32. Ze względu na młody wiek i oporność na kolejne schematy chemioterapii chory został jednak zakwalifikowany do przeszczepienia w trybie ratunkowym. Uwarunkowanie przeszczepienia oparto na schemacie utrechckim; napromienienie całego ciała w dawce 2 Gy w dniu –6., fludarabina 30 mg/m^2 w dniu –5., –4., –3., ATG w dawce 2,5 mg/kg masy ciała w dniu –4., –3., –2. i –1. Przeszczepienie wykonano 18 marca 2010 roku. Pacjent otrzymał komórki progenitorowe CD34+ w liczbie 14 x 10^6/kg masy ciała. W okresie poprzeszczepowym mężczyzna przebył infekcję wirusową wirusem HHV6 i JCV; objawami klinicznymi zakażenia były senność, zmiany skórne oraz gorączka. W leczeniu otrzymał 4 dawki cydofowiru. Objawy ustąpiły.

Oceny hematologicznej dokonano po miesiącu (+30. dzień) od przeszczepienia: odnotowano, że pacjent znajdował się w stanie odnowy hematologicznej z mieszanym chimeryzmem (w szpiku genotyp dawcy stanowił 79%; we krwi genotyp dawcy stanowił 90%), liczba plazmocytów w szpiku wyniosła 9,75%, odsetek komórek CD38 bright+ CD138+ w szpiku wynosił 5,3.

W dniu +50. po przeszczepieniu odsetek plazmocytów w szpiku wyniósł 37,25. Pacjent przebył infekcję cytomegalowirusem, stąd wdrożono leczenie gancyklowirem, zmniejszono również dawkę cyklosporyny.

W dniu +80. po przeszczepieniu pacjent otrzymał infuzję limfocytów T dawcy (DLI nr 1), w której komórki CD3 stanowiły 6,25 x 10^5/kg masy ciała biorcy. W tym czasie odsetek plazmocytów w szpiku stanowił 58, nadal utrzymywał się chimeryzm mieszany, zawartość genotypu dawcy w szpiku wyniosła 88%, we krwi 90%.

25 czerwca 2010 roku, czyli +99. dnia po przeszczepieniu, wystąpiły objawy ostrej choroby przeszczep przeciwko gospodarzowi z biegunką i zmianami skórnymi. W leczeniu zastosowano steroidy w dawce 5 mg/kg masy ciała i ATG. Efekt postępowania był dobry. Zmiany skórne ustąpiły, a nasilenie biegunki się zmniejszyło. Niestety postępowanie immunosupresyjne zostało powikłane infekcją płucną, która doprowadziła do zgonu pacjenta w dniu +120. po przeszczepieniu. W dniu +100. po przeszczepieniu odsetek plazmocytów w szpiku wyniósł 21, a komórek CD38 bright+ CD138+ w szpiku – 21,4.

PODSUMOWANIE

Opis pierwszy dotyczy pacjentki z grupy dużego ryzyka ocenionego na podstawie badań cytogenetycznych. Dopiero drugi rzut leczenia doprowadził u niej do remisji choroby. Kobieta została zakwalifikowana do tandemowego przeszczepienia (wysoko dawkowana chemioterapia z AHSCT, a na kolejnym etapie przeszczepienie allogeniczne).

W przypadku drugim przeszczepienie allogeniczne przeprowadzono jako element planowego postępowania wobec braku remisji po zastosowaniu chemioterapii pierwszego rzutu.

Trzeci opis poświęcono przypadkowi choroby opornej na szereg (5) rzutów terapii, z opcją przeszczepienia jako zabiegu ratunkowego.

U dwojga pacjentów poddanych przeszczepieniu allogenicznemu przebieg okołoprzeszczepowy był niepowikłany i do +30 dnia po zabiegu nie obserwowano ostrej choroby przeszczep przeciwko gospodarzowi. Nie odnotowano również znacznej toksyczności nerkowej, chociaż u pacjentki z drugiego opisu redukowano dawkę cyklosporyny. W obu przypadkach zastosowanie infuzji limfocytów dawcy powodowało zmniejszenie aktywności choroby, co świadczy o skuteczności reakcji przeszczep przeciwko komórce szpiczakowej.

Przedstawione przykłady świadczą o tym, że u młodszych chorych na MM należących do grupy dużego ryzyka, niereagujących na konwencjonalną chemioterapię, należy brać pod uwagę opcję allogenicznego przeszczepienia macierzystych komórek krwiotwórczych jako element planowanej strategii leczenia.

Piśmiennictwo

Brenner H., Gondos A., Pulte D. *Recent major improvement in long-term survival of younger patients with multiple myeloma*. Blood 2008; 111: 2521–2526.

Bensinger W., Rotta M., Storer B. i wsp. *Allo-SCT for multiple myeloma: a review of outcomes at a single transplant center.* Bone Marrow Transplant 2012; doi: 10.1038/bmt.2012.1. [Epub ahead of print].

Fonseca R., Bergsagel P.L., Drach J. i wsp., International Myeloma Working Group. *International Myeloma Working Group molecular classification of multiple myeloma: spotlight review*. Leukemia 2009; 23: 2210–2221.

Mohamed A.N., Bentley G., Bonnett M.L. i wsp. *Chromosome aberrations in a series of 120 multiple myeloma cases with abnormal karyotypes.* Am J Hematol 2007; 82: 1080–1087.

14

Dariusz Woszczyk

Bariery napotykane w diagnostyce i leczeniu szpiczaka mnogiego

Obstacles to effective therapy and diagnosis in multiple myeloma

978-83-932189-1-2_szpiczak_mnogi_t3_srodek.indd 133 2012-08-04 12:40:22

Streszczenie

Niewydolność nerek stanowi częste powikłanie szpiczaka plazmocytowego i duży problem terapeutyczny.

W niniejszym rozdziale przedstawiono trzy przypadki szpiczaka. Dwa z nich obrazują dobry wynik leczenia bortezomibem chorych z niewydolnością nerek. W jednym przypadku uszkodzenie nerek było na tyle głębokie, że początkowo pacjentka wymagała dializy. Szybkie wdrożenie leczenia uchroniło tych dwoje chorych przed trwałym uszkodzeniem narządu, którego prawidłowa czynność ma kapitalne znaczenie dla długiego przeżycia w szpiczaku. Trzeci opisany przypadek ilustruje trudności diagnostyczne w stosunkowo rzadkiej sytuacji rozwoju drugiego nowotworu u tego samego pacjenta. Przypadek ten pokazuje, że powinno się podejrzewać szpiczaka jako przyczynę zmian osteolitycznych nawet u chorych leczonych wcześniej z powodu raka sutka, zwłaszcza jeśli zmiany kostne to jedyna forma przerzutów. Świadczy on również o potrzebie histologicznego potwierdzenia charakteru nowych zmian w przebiegu wszystkich nowotworów.

Słowa kluczowe: szpiczak plazmocytowy, niewydolność nerek, zmiany osteolityczne, rak sutka

Abstract

Renal failure is a common feature of multiple myeloma and major management problem. In the following chapter there are showed three examples of patients received chemotherapy for multiple myeloma.

Two of them show a good result of the bortezomib therapy in patients with a renal failure. One example showed such a high level of kidneys damage, that primarily patient needed dialysis. Rapid recovery prevented both patients from permanent damage of the organ, which is crucial for long existence while having myeloma.

Third example shows diagnostic difficulties when it comes to rather rare situation – when a patient has more than one neoplasm. This case report serves to demonstrate that clinicians should consider multiple myeloma as a cause of lytic bone lesions without extraskeletal metastases even in patients with a history of breast cancer. It also illustrates the importance of making a histologic diagnosis of new lesions in patients with cancer.

Key words: multiple myeloma, renal failure, osteolytic lesions, breast cancer

978-83-932189-1-2_szpiczak_mnogi_t3_srodek.indd 134 2012-08-04 12:40:22

PRZYPADEK 1

Trzydziestoześcioletnia pacjentka, leczona wcześniej na oddziale nefrologii z powodu ostrej niewydolności nerek (3-krotnie dializowana), została przeniesiona na oddział hematologii we wrześniu 2010 roku. W wywiadzie podawała utrzymujące się od około 1,5 roku bóle lewego biodra i lewego kolana. Od 4 miesięcy odczuwała postępujące osłabienie, brak apetytu oraz odnotowała ubytek masy ciała o około 6 kg. Wyniki badań laboratoryjnych ujawniły duże stężenie kreatyniny, głęboką niedokrwistość wymagającą substytucji, trzycyfrowy odczyn Biernackiego (OB). W badaniu rentgenowskim uwidoczniono ogniska osteolizy w stawie biodrowym lewym oraz w kościach czaszki. Stężenie białka całkowitego wyniosło 12,24 g/dl, w tym globuliny gamma stanowiły 61%. Wyniki badań dodatkowych przedstawiały się następująco: IgG 81,6 g/l, obniżone poniżej dolnej granicy normy stężenia pozostałych immunoglobulin, obecne białko M klasy IgG κ, β2-mikroglobulina 53,2 mg/l, kreatynina 5,93 mg%, dehydrohenaza mleczanowa (LDH – *lactate dehydrogenase*) 169 U/l, stężenie Ca^{++} 5,44 mEq/l. W aspiracie szpiku stwierdzono 42% komórek plazmatycznych, białkomocz wynosił około 0,5 g/dobę. Metodami cytogenetyki klasycznej nie stwierdzono klonalnych aberracji chromosomowych. W badaniu techniką fluorescencyjnej hybrydyzacji *in situ* (FISH – *fluorescent in situ hybridization*) nie wykryto delecji *locus* genu *p53* ani rearanżacji genu *IGH*.

Zastosowano 2 cykle chemioterapii według protokołu CTD (cyklofosfamid 1. dnia dożylnie 500 mg/m^2, deksametazon 40 mg *p.o.* 1.–4. dnia oraz talidomid 100 mg/dobę *a la long*). Po pierwszym cyklu utrzymywały się objawy podmiotowe, wysokie stężenie kreatyniny i niedokrwistość, wobec czego 2. cykl rozpoczęto w 11. dobie. Uzyskano tylko przejściowe zmniejszenie stężenia białka i kreatyniny, po czym obserwowano ponowny ich wzrost. Z uwagi na brak odpowiedzi na leczenie pierwszego rzutu w 15. dobie od rozpoczęcia 2. cyklu CTD zdecydowano o podaniu terapii drugiego rzutu. Pacjentka otrzymała leczenie według schematu PAD (doksorubicyna 9 mg/m^2 1.–4. dnia, bortezomib 1,3 mg/m^2 w 1., 4., 8. i 11. dniu, talidomid 100 mg/dobę oraz deksametazon 40 mg/dobę w 1.–4. dnia). Już po 1. cyklu PAD uzyskano istotną poprawę czynności nerek (zmniejszenie stężenia kreatyniny z 5,9 mg/dl do 4,3 mg/dl oraz wyraźne zmniejszenie stężenia białka M z 12,24 g/dl do 9,1 g/dl). Podczas 3. cyklu PAD doszło do nasilenia bólów kostnych w odcinku lędźwiowym kręgosłupa wywołanych nagłym ruchem pacjentki. W obrazowaniu metodą rezonansu magnetycznego kręgosłupa lędźwiowego stwierdzono patologiczne pęknięcia w obrębie trzonu kręgu L1 i L2, bez cech ucisku rdzenia kręgowego. Zalecono gorset. Po 3 cyklach stężenie kreatyniny zmniejszyło się do 1,9 mg/dl, a stężenie hemoglobiny (Hb) wyniosło 8,5 g/dl. Podczas 4. cyklu PAD rozwinął się półpasiec leczony acyklowirem z dobrym skutkiem. W tym czasie stężenie kreatyniny wyniosło około 2 mg/dl, a Hb – 9–10 g/dl. Leczenie schematem PAD wydłużono do 8 cykli, po których uzyskano całkowitą remisję. W maju 2011 roku po kondycjonowaniu z melfalanem przeprowadzono u pacjentki autologiczny przeszczep komórek izolowanych z krwi obwodowej. Regenerację uzyskano po 3 tygodniach od przeszczepu. Do maja 2012 roku utrzymuje się stan całkowitej remisji choroby (CR – *complete response*).

978-83-932189-1-2_szpiczak_mnogi_t3_srodek.indd 135 2012-08-04 12:40:22

PRZYPADEK 2

Pięćdziesięciopięcioletni pacjent został przyjęty na oddział hematologii w czerwcu 2011 roku z podejrzeniem szpiczaka plazmocytowego. Wcześniej był diagnozowany na oddziale wewnętrznym z powodu niedokrwistości i bólów kręgosłupa. Wykonano wówczas między innymi kolonoskopię, która wykazała dość liczne uchyłki jelita grubego, nie stwierdzono natomiast potencjalnego źródła krwawienia. Rozpoznanie szpiczaka (w stopniu IIIB według klasyfikacji Duriego i Salmona i 3 stopniu według ISS – International Staging System) ustalono na podstawie obecności w surowicy i moczu łańcuchów lekkich kappa (białkomocz 2 g/dl), a także obecności licznych ognisk osteolizy w RTG czaszki oraz stwierdzenia w aspiracie szpiku 68% plazmocytów z cechami atypii. Ponadto w RTG kręgosłupa uwidoczniono kompresyjne złamanie trzonów kręgów Th2, Th4, Th7 i Th11. Wyniki badań dodatkowych: kreatynina 3,3 mg%, Ca^{++} 5,06 mEq/l. Stężenie Hb wyniosło około 8 g/dl, stężenie β2-mikroglobuliny – 21 mg/dl, stężenie LDH 218 U/l, stężenie CRP 15 mg/l. W badaniu cytogenetycznym na 30 analizowanych metafaz nie stwierdzono liczbowych ani strukturalnych aberracji chromosomalnych. W badaniu techniką FISH nie wykryto rearanżacji genu *IGH* w żadnej z 200 komórek metafazalnych. Choroby współistniejące w chwili rozpoznania to nadciśnienie tętnicze, cukrzyca typu 2 leczona dietą i lekami doustnymi. Przy przyjęciu nie odnotowano cech infekcji.

W terapii podano 1. cykl chemioterapii według schematu CTD w opcji z dożylnym cyklofosfamidem 500 mg/m^2 w 1. dniu, ponadto deksametazon 40 mg/dobę *p.o.* 1.–4. dzień oraz talidomid 100 mg/dobę na stałe. Po leczeniu nie uzyskano spodziewanych efektów. W 10. dobie cyklu nadal utrzymywał się silny białkomocz, pogarszały się parametry nerkowe, a bóle kostne nie tylko nie ustąpiły, ale nawet narastały. W tej sytuacji w 11. dobie leczenia zdecydowano o szybszym podaniu 2. cyklu CTD. Także po 2. cyklu leczenia odnotowano tylko przejściową poprawę, po czym doszło do zwiększenia stężenia kreatyniny, narastał białkomocz i pogłębiała się niedokrwistość. Z powodu progresji choroby po 2 cyklach leczenia zastosowano terapię drugiego rzutu według schematu VTD (bortezomib 1,3 mg/m^2 4 dawki w dniach 1., 4., 8. i 11., deksametazon 40 mg/dobę 1.–4. dnia oraz talidomid 100 mg/dobę *a la long*). Już po pierwszym cyklu leczenia VTD nastąpiła wyraźna redukcja białkomoczu, zmniejszenie stężenia kreatyniny, znacznie mniej nasilone były też bóle kostne. Równocześnie pojawiły się jednak rozlane bóle brzucha, wzdęcia, nie odnotowano gorączki. Zwiększyło się stężenie CRP z 19 mg/l do 314 mg/l. W badaniu przedmiotowym nie zaobserwowano objawów otrzewnowych, perystaltyka była zachowana. Na przeglądowym radiogramie jamy brzusznej uwidoczniono obecność powietrza pod obydwoma kopułami przepony. Przyjęto, że najprawdopodobniej podczas wcześniejszej kolonoskopii doszło do perforacji któregoś z uchyłków jelita. Mężczyzna (z zawodu lekarz, specjalista medycyny rodzinnej), poinformowany o swoim stanie zdrowia, nie wyraził zgody na zabieg operacyjny. W tej sytuacji zastosowano dietę ścisłą oraz podano antybiotyki o szerokim spektrum działania. Dolegliwości podmiotowe ustąpiły, stężenie CRP powróciło do normy. Po przerwie spowodowanej koniecznością zakończenia antybiotykoterapii wykonano kontrolny przeglądowy radiogram narządów jamy brzusznej, który nie wykazał już obecności wolnego powietrza pod przeponą. Stan ogólny pacjenta był dobry, bez dolegliwości. Zdecydowano o podaniu 2. cyklu VTD. Ze względu na współistniejącą cukrzycę i wcześniejsze komplikacje brzuszne w 2. i kolejnych cyklach chemioterapii zredukowano dawki deksametazonu do 10 mg/dobę. Podczas 3. cyklu VTD nastąpiła całkowita normalizacja stężenia kreatyniny, jednocze-

śnie stężenie CRP wyniosło 8,5 mg/l, a stężenie Hb zwiększyło się z 8 g/dl do 10,5 g/dl; nie stwierdzono białkomoczu. Podczas 4. cyklu pacjent nadal nie zgłaszał dolegliwości podmiotowych, wzrosło jednak stężenie CRP do 13 mg/l. Podczas 5. cyklu VTD (w 4. dobie jego trwania) powróciły dolegliwości brzuszne, wystąpiła gorączka, pojawiły się objawy otrzewnowe. Leczenie przerwano, pacjent był operowany w trybie pilnym. Podczas zabiegu wykryto ropnie międzypętlowe oraz perforację uchyłka jelita grubego. Ropnie ewakuowano, zeszyto uchyłek oraz wykonano drenaż jamy otrzewnej. Przebieg pooperacyjny bez powikłań. Z 3-tygodniowym opóźnieniem podano dalsze cykle VTD już bez powikłań. Po 8 cyklach VTD uzyskano u pacjenta CR; w immunofiksacji nie stwierdzono obecności białka M ani białkomoczu. Pozostał nieprawidłowy stosunek łańcuchów lekkich kappa do lambda (stężenie wolnych łańcuchów lekkich [FLC – *free light chain*] κ – 225,7 mg/l, stężenie FLC λ 20,6 mg/l). Pacjentowi proponowano wykonanie autologicznego przeszczepu szpiku, ale jak dotychczas nie wyraził zgody na takie leczenie. Pacjent aktualnie otrzymuje leczenie podtrzymujące talidomidem, nadal utrzymuje się CR.

PRZYPADEK 3

Sześćdziesięciosiedmioletnia pacjentka została skierowana na oddział hematologii w listopadzie 2011 roku z rozpoznaniem progresji po leczeniu pierwszego rzutu z powodu szpiczaka. W 2007 roku została poddana chemio- i radioterapii z powodu raka sutka. W sierpniu 2010 roku stwierdzono niedokrwistość (stężenie Hb 10 g/dl), pacjentkę hospitalizowano na oddziale chorób wewnętrznych. W badaniu aspiracyjnym szpiku stwierdzono zwiększony do 28,8 odsetek dojrzałych limfocytów, leukopenię i podwyższony OB (82 mm/h). Stan ogólny pacjentki oceniono jako dobry, zalecono dalszą obserwację w poradni rejonowej i onkologicznej. W styczniu 2011 roku pacjentkę ponownie hospitalizowano na tym samym oddziale. Wyniki badań były następujące: stężenie Hb 9,5 g/dl, liczba leukocytów 2,1 G/l, OB 110 mm/h. Stwierdzono zmniejszone stężenie IgG, IgA oraz IgM, białkomocz 1 g/dl, w immunofiksacji białka z moczu wykryto białko monoklonalne – wolne łańcuchy lekkie lambda. Zarówno kolonoskopia, jak i gastroskopia nie wykazały zmian. W poszukiwaniu ewentualnych przerzutów raka sutka wykonano trepanobiopsję. Opis tego badania brzmiał następująco: na tle prawidłowo, trzyliniowo różnicującego się szpiku widoczne są nacieki z małych komórek limfoidalnych linii B (CD20+), mogące odpowiadać chłoniakowi z małych limfocytów. W ocenie histologicznej wykonano następujące barwienia: immunohistochemiczne; CD3+, CD20+++, mieloperoksydaza– glikoforyna–, CD34–. Lekarze prowadzący zdecydowali o dalszej obserwacji chorej i powtórzeniu badania trepanobioptycznego po upływie 3 miesięcy. W sierpniu 2011 roku pacjentka była ponownie hospitalizowano na tym samym oddziale w związku ze zmniejszeniem stężenia Hb do 8 g/dl oraz bólami w dolnym odcinku kręgosłupa lędźwiowego. W badaniu aspiracyjnym szpiku wykryto 5% plazmocytów, a w tomografii komputerowej jamy brzusznej w obrębie kości krzyżowej stwierdzono nieregularną strukturę miękko tkankową o wymiarach 70 mm x 85 mm x 35 mm, powodującą destrukcję kości i naciekającą kanał kręgowy. W powtórzonym badaniu trepanobioptycznym plazmocyty (CD138+) stanowiły 80% utkania szpiku, wykazywały one koekspresję antygenu CD20 i cykliny D1. Nie stwierdzono nacieków komórek raka.

Rozpoznano szpiczaka plazmocytowego i w leczeniu zastosowano radioterapię 20 Gy na okolicę guza, a następnie podano talidomid z deksametazonem. W listopadzie 2011 roku nasiliły się objawy neurologiczne: chora przestała chodzić, dołączyło się nietrzymanie moczu. W trakcie hospitalizacji na oddziale neurologii wykonano badanie metodą tomografii rezonansu magnetycznego kanału kręgowego i rdzenia; stwierdzono progresję zmian naciekowych w obrębie kości krzyżowej. Płyn mózgowo-rdzeniowy nie wykazywał zmian. Chora z rozpoznaniem progresji szpiczaka została skierowana na oddział hematologii. W powtórzonej trepanobiopsji stwierdzono 90% plazmocytów i brak cech przerzutów raka sutka. Utrzymywał się białkomocz i niskie stężenie wszystkich immunoglobulin. Wdrożono leczenie drugiego rzutu według protokołu VTD. W lutym 2012 roku po 4 cyklach terapii nastąpiła wyraźna poprawa stanu neurologicznego: pacjentka nie zgłasza dolegliwości bólowych, porusza się samodzielnie bez większych trudności, ustąpił białkomocz, poprawiły się parametry morfologii, kobieta nie wymaga też już substytucji koncentratu krwinek czerwonych. Leczenie VTD przedłużono do 8 cykli. Przez cały okres leczenia utrzymuje się prawidłowa czynność nerek.

PODSUMOWANIE

Wybór pierwszych dwóch pacjentów do opisu w niniejszej publikacji podyktowany był zamiarem przedstawienia postępowania, które stosujemy u chorych z rozpoznaniem szpiczaka. U młodszych chorych (niekoniecznie tak młodych jak ta 36-letnia pacjentka) i u tych z objawami niewydolności nerek rozpoczynamy leczenie od schematu CTD w wariancie z dożylnym cyklofosfamidem podawanym w 1. dniu, zamiast dawek doustnych w 1., 8. i 15. dniu cyklu. Dzięki temu, że cała dawka cyklofosfamidu jest podana w 1. dniu terapii, zmniejszenie stężenia białka M w surowicy lub w moczu bywa widoczne przed upływem 2 tygodni leczenia. I przeciwnie, jeżeli terapia okaże się nieskuteczna, odnotowujemy wzrost stężenia białka w surowicy czy też wzrost stężenia kreatyniny. Taka szybka ocena odpowiedzi jest możliwa, ponieważ codziennie ulega eliminacji pewien odsetek immunoglobulin, tych wytworzonych kilka tygodni wcześniej. Jeżeli w wyniku skutecznej terapii szpiczaka w miejsce degradujących się immunoglobulin zniszczone plazmocyty nie wytworzą nowych porcji białka M, widoczne staje się zmniejszenie jego stężenia w osoczu. Równie szybko, czy nawet jeszcze szybciej, obserwujemy ten efekt w przypadku białkomoczu. Schemat CTD z dożylnym podaniem cyklofosfamidu pozwala wcześniej sprawdzić skuteczność leczenia pierwszego rzutu i w razie potrzeby zastosować leczenie drugiego rzutu z bortezomibem. Dzięki takiej taktyce postępowania u większości leczonych przez nas chorych udaje się uniknąć głębokiej niewydolności nerek i konieczności dializoterapii, nawet wtedy gdy przed rozpoczęciem leczenia byli już dializowani. Ta skuteczność terapii bortezomibem znajduje liczne potwierdzenia (m.in. w doniesieniu autorów greckich, którzy wykazali, że aż 85% pacjentów uzyskuje poprawę w zakresie funkcji nerek po terapii, w której skład wchodzi bortezomib) [Roussou i wsp. 2008]. Jak bardzo istotny jest wpływ utrzymania dobrej czynności nerek na ogólne wyniki leczenia, pokazują wyniki kolejnego badania tej samej grupy autorów, w którym prawidłowa czynność nerek istotnie korelowała z dłuższym przeżyciem chorych [Dimopoulos i wsp. 2009]. Oczywiście najlepiej byłoby, gdyby w polskich warunkach istniała możliwość podania bortezomibu w pierwszym rzucie leczenia u chorych

z niewydolnością nerek. Niestety, jest to w świetle obowiązującego programu niemożliwe. Stąd proponowane przez nas skrócenie czasu dochodzenia do terapii drugiego rzutu, które w praktyce przynosi dobre wyniki (ryc. 14.1).

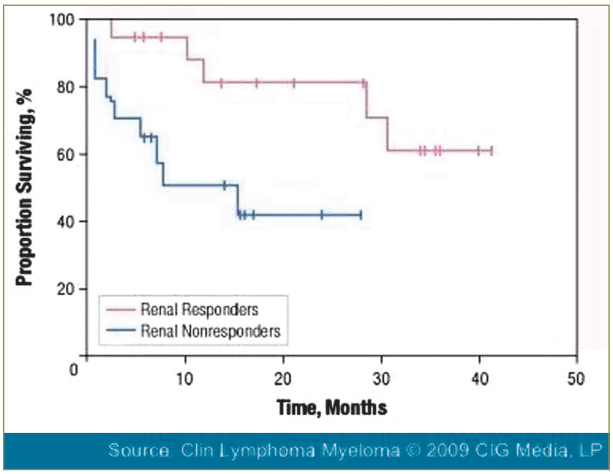

Ryc. 14.1. Chorzy na szpiczaka mnogiego z niewydolnością nerek leczeni nieoptymalnie żyją krótko. Terapia z wykorzystaniem bortezomibu odwraca niewydolność nerek u około 85% chorych. Dzięki temu jest możliwe zdecydowanie dłuższe przeżycie pacjentów [Clin Lymphoma Myeloma 2009; 9: 302–306]

Trzeci z opisanych przypadków ilustruje, jak niekiedy – zasugerowani pierwotnym rozpoznaniem (w tym przypadku chodzi o raka sutka) – kierujemy diagnostykę różnicową w niewłaściwą stronę. Ten przypadek uczy nas, że należy krytycznie analizować wszystkie wyniki badań, jakimi się dysponuje, i zawsze porównywać je z całością obrazu klinicznego. Z jednej strony zasada, która głosi, że „to, co częste, jest częste, a to, co rzadkie, jest rzadkie", pozostaje aktualna i powinniśmy o niej pamiętać w procesie diagnostycznym, aby nadmiernie nie eskalować i nie przedłużać diagnostyki różnicowej. Z drugiej strony należy pamiętać także o innej prawdzie, zgodnie z którą „w medycynie wszystko jest możliwe", a więc także te rzadkie przypadki. Nasz przypadek przypomina, aby w sytuacji, kiedy stwierdzamy zmiany osteolityczne w kościach, zawsze wykluczyć szpiczaka jako ich przyczynę, nawet u chorych leczonych wcześniej z powodu nowotworów powodujących częste przerzuty do kości. Jest to tym bardziej uzasadnione, jeśli zmiany kostne są jedynym objawem wskazującym na rozsiew nowotworu.

Piśmiennictwo

Dimopoulos M., Roussou M., Gavriatopoulou M. *Reversibility of renal impairment in patients with multiple myeloma treated with bortezomib-based regimens: identification of predictive factors*. Clin Lymphoma Myeloma 2009; 9: 302–306.

Roussou M., Kastritis E., Migkou M. *Treatment of patients with multiple myeloma complicated by renal failure with bortezomib-based regiment*. Leuk Lymphoma 2008; 49: 890–895.

15

Katarzyna Pudełek, Jacek Pudełek

Napromienianie chorych na szpiczaka odosobnionego i szpiczaka mnogiego – analiza i opisy przypadków

Radiotherapy in the management of solitary plasmocytoma and multiple myeloma – analysis and study of cases

Streszczenie

Radioterapia chorych na szpiczaka jest skuteczną metodą leczenia miejscowego. U chorych na odosobnionego szpiczaka plazmocytowego pozakostnego i kostnego leczonych radykalnie napromienianiem pozwala na uzyskanie dużych odsetków wyleczeń miejscowych i przeżycia całkowitego. U chorych na szpiczaka mnogiego leczonych paliatywnie napromienianiem zmniejszeniu lub całkowitemu zniesieniu ulegają dolegliwości bólowe i następuje poprawa jakości życia. Na potwierdzenie przedstawionych opinii w rozdziale zamieszczono opisy kilku przypadków klinicznych, a także analizę całej grupy chorych na szpiczaka leczonych napromienianiem.

Słowa kluczowe: radioterapia radykalna, radioterapia paliatywna, szpiczak odosobniony

Abstract

Radiotherapy in the treatment of patients with myeloma is an effective method of local treatment. In patients with extramedullary plasmocytoma and solitary plasmocytoma of the bone treated with radical radiotherapy allows to obtain high rate of local control and overall survival. In patients with multiple myeloma treated with palliative radiotherapy can reduce or completely abolish pain and improves quality of life. In this chapter we will present some clinical cases, and analyzing the entire group of patients with myeloma treated with radiotherapy, which will confirm these conclusions.

Key words: radical radiotherapy, palliative radiotherapy, solitary plasmocytoma

978-83-932189-1-2_szpiczak_mnogi_t3_srodek.indd 142 2012-08-04 12:40:23

WPROWADZENIE

Szpiczak plazmocytowy jest chorobą wielopostaciową, która od radioterapeuty wymaga zastosowania różnych metod leczenia w zależności od indywidualnych wskazań i czynników klinicznych. Wybór schematu i techniki leczenia zależy od postaci choroby, umiejscowienia zmiany nowotworowej, objawów chorobowych i stanu ogólnego chorego. Z punktu widzenia radioterapeuty chorych leczonych napromienianiem można przypisać do dwóch grup:

- Leczonych radykalnie napromienianiem – są to chorzy na pierwotnego odosobnionego szpiczaka plazmocytowego o lokalizacji kostnej (SPB – *solitary plasmocytoma of the bone*) lub pozakostnej (EMP – *extramedullary plasmocytoma*). Zgodnie z najnowszą definicją szpiczaka odosobnionego [Rajkumar 2012] na podstawie przeprowadzonej diagnostyki stwierdza się pojedyncze ognisko nowotworu w kości lub tkankach miękkich, bez objawów ogólnych szpiczaka mnogiego. Warunkiem rozpoznania pierwotnego szpiczaka odosobnionego jest prawidłowy obraz szpiku kostnego i kośćca poza ogniskiem pierwotnym oraz brak uszkodzenia narządów wewnętrznych powodującego niedokrwistość, zwiększonego stężenia wapnia we krwi i niewydolności nerek. Celem terapii tych chorych jest całkowite wyleczenie.
- Leczonych paliatywnie napromienianiem – są to chorzy na uogólnioną postać szpiczaka mnogiego (MM – *multiple myeloma*), u których stwierdza się wiele ognisk nowotworu, z których jedno lub kilka wywołuje objawy kliniczne. Celem leczenia tych chorych jest zniesienie lub zmniejszenie objawów chorobowych i poprawa jakości życia. Paliatywna radioterapia może być stosowana wielokrotnie u jednego chorego, równocześnie z leczeniem przyczynowym, w różnych stadiach choroby.

Własne doświadczenia i analiza przypadków chorych na szpiczaka plazmocytowego leczonych napromienianiem pozwala na stwierdzenie, że radioterapia jest skuteczną metodą leczenia w odniesieniu do celu, jaki chcemy osiągnąć.

W okresie od 1975 do 2008 roku w Centrum Onkologii Oddział w Krakowie leczono 228 chorych na szpiczaka plazmocytowego, w tym 111 kobiet i 117 mężczyzn w wieku 26–90 lat. W omawianej grupie 37 chorych leczono radykalnie napromienieniem, przy czym u 22 rozpoznano postać kostną, a u 15 postać pozakostną pierwotnego odosobnionego szpiczaka plazmocytowego. Tymczasem paliatywnie napromienianiem leczono 191 chorych na pierwotnie uogólnionego MM, w tym u 83 stosowano napromienianie wielokrotnie.

978-83-932189-1-2_szpiczak_mnogi_t3_srodek.indd 143 2012-08-04 12:40:23

PIERWOTNY SZPICZAK POZAKOSTNY – OPIS PRZYPADKU

Sześćdziesięciosiedmioletnia chora zgłosiła się do lekarza z powodu utrzymującego się od 6 miesięcy uczucia „zatkanego nosa". Chora została skierowana na oddział laryngologii, gdzie w trakcie hospitalizacji pobrano wycinek z gardła i na podstawie badania histopatologicznego rozpoznano „nowotwór plazmocytarny wymagający różnicowania pomiędzy odosobnionym guzem plazmocytarnym a rozsiewem szpiczaka mnogiego". Kobieta była następnie konsultowana w poradni kliniki hematologii, gdzie pobrano krew i mocz do badania w kierunku obecności białka monoklonalnego; wyniki badań były następujące: „w surowicy nie stwierdzono obecności białka monoklonalnego, w moczu nie stwierdzono obecności monoklonalnej strefy łańcuchów lekkich immunoglobulin". Pobrano szpik kostny z talerza biodrowego do badania histopatologicznego – materiał był reprezentatywny, nie znaleziono potwierdzenia istnienia ognisk MM. Wykonano badania radiologiczne kośćca, które nie wykazały zmian typowych dla MM. Opierając się na uzyskanych wynikach badań, wykluczono MM i ustalono rozpoznanie pierwotnego odosobnionego szpiczaka gardła. W celu określenia miejscowego zaawansowania procesu nowotworowego poddano chorą obrazowaniu metodą tomografii rezonansu magnetycznego (MRI – *magnetic resonance imaging*) twarzoczaszki. Po 3 miesiącach od zgłoszenia się chorej do lekarza i konsultacji preparatów histologicznych rozpoczęto w Centrum Onkologii radykalną radioterapię. Unieruchomienie chorej uzyskano, stosując maskę orfitową. Radioterapię zaplanowano na podstawie warstw tomografii komputerowej, przy użyciu komputerowego systemu planowania leczenia. Dzięki temu uzyskano równomierny rozkład dawki w obszarze napromieniania 98,9–101,6% dawki zaplanowanej, z ograniczeniem dawki na rdzeń kręgowy do 20 Gy, przy dawce tolerancji dla rdzenia kręgowego wynoszącej 44 Gy. Chora w czasie 33 dni leczenia otrzymała napromienianie dawką 50 Gy w 25 frakcjach na gardło górne i środkowe, techniką dwóch pól przeciwstawnych sklinowanych. W czasie trwania radioterapii, 2 tygodnie od rozpoczęcia leczenia, u chorej wystąpił wczesny odczyn popromienny w stopniu G1, objawiający się bolesnością przy przełykaniu i odczynem zapalnym w obrębie błony śluzowej. Chora otrzymała doustnie leki przeciwbólowe, niesteroidowe leki przeciwzapalne i roztwór przeciwzapalny do stosowania miejscowego, dzięki którym możliwe było kontynuowanie leczenia i przyjęcie przez chorą zaplanowanej dawki.

Po zakończeniu leczenia chorą poddano stałym regularnym kontrolom (co 3 miesiące) w poradni Centrum Onkologii. W badaniu klinicznym nie stwierdzano objawów wznowy miejscowej ani uogólnienia procesu nowotworowego. W kontrolnej tomografii komputerowej twarzoczaszki wykonanej 9 miesięcy po zakończeniu radioterapii stwierdzono objawy radiologiczne późnego odczynu popromiennego w postaci niejednorodnej przebudowy w obrębie kości podstawy czaszki, twarzoczaszki i górnych kręgów szyjnych. Pojawiła się suchość błon śluzowych, będąca częstym powikłaniem po radioterapii okolicy głowy i szyi. W następstwie popromiennego uszkodzenia gruczołów ślinowych dochodziło do częstych infekcji górnych dróg oddechowych (leczonych antybiotykami). Chorą pouczono o właściwej pielęgnacji odczynu popromiennego i konieczności nawilżania błon śluzowych. Dolegliwości zostały opanowane, chora zgłasza się na okresowe wizyty kontrolne i jest wolna od objawów choroby od 7 lat.

PIERWOTNY SZPICZAK POZAKOSTNY – ANALIZA

W grupie osób leczonych radykalnie napromienianiem najlepsze wyniki terapii uzyskano u chorych na pierwotnego szpiczaka pozakostnego. W omawianej grupie byli pacjenci w dobrym stanie ogólnym, w wieku 35–71 lat (średnia wieku 54 lata). Objawy chorobowe występowały u chorych średnio od 7 miesięcy. Wszyscy chorzy zgłaszali dolegliwości bólowe w miejscu ogniska pierwotnego nowotworu, ponadto chorzy z nowotworem krtani skarżyli się na chrypkę.

Nowotwór był zlokalizowany w gardle górnym i środkowym u 8 chorych, w zatokach obocznych nosa u 4 chorych oraz w krtani u 3 chorych. U wszystkich pacjentów, po potwierdzeniu rozpoznania na podstawie wyniku badania histopatologicznego wycinków pobranych z ogniska pierwotnego i wykluczeniu MM zastosowano radykalne leczenie napromienianiem. Obszar napromieniania obejmował ognisko pierwotne (a więc w zależności od lokalizacji gardło, krtań lub zatoki) i regionalne węzły chłonne. Dawka całkowita na obszar napromieniania wyniosła 50–70 Gy (średnio 56 Gy) w 28 frakcjach w czasie 6 tygodni leczenia. Chorzy byli napromieniani 5 razy w tygodniu dawką frakcyjną 2 Gy.

U wszystkich pacjentów uzyskano remisję nowotworu: u 11 (73%) remisję całkowitą – po radioterapii, a u pozostałych 4 chorych (27%) – remisję całkowitą po skojarzeniu radioterapii z chemioterapią. U żadnego chorego nie stwierdzono wznowy miejscowej szpiczaka. Osiągnięto 100-procentową wyleczalność miejscową, a więc radioterapia okazała się skuteczną metodą leczenia miejscowego. W okresie obserwacji po leczeniu napromienianiem u 5 chorych (33%) stwierdzono uogólnienie procesu nowotworowego i chorzy rozpoczęli leczenie hematologiczne. Uogólnienie nastąpiło w ciągu 1–3 lat od zakończenia leczenia napromienianiem. Mediana przeżycia chorych wyniosła 17 lat (zakres 2–29 lat), przy czym odsetki 5- i 10-letnich przeżyć całkowitych – odpowiednio 73 i 65, a przeżyć bez objawów choroby – odpowiednio 60 i 53.

Obraz kliniczny leczonych przez nas chorych jest więc zasadniczo zgodny z obserwacjami innych autorów. Według danych z piśmiennictwa odosobniony pierwotny szpiczak pozakostny ujawnia się u osób w wieku pomiędzy 40. a 70. rokiem życia, częściej u mężczyzn, a lokalizuje się w górnych drogach oddechowych. Radykalna radioterapia pozwala na uzyskanie dużego odsetka wyleczeń miejscowych w granicach 80–100 [Chao i wsp. 2005; Dmoszyńska 2009; Sasaki i wsp. 2011]. Dzięki niewielkiej częstości przypadków uogólnienia choroby odsetek wyleczeń całkowitych jest duży i mieści się w zakresie 55–65 [Chao i wsp. 2005; Creach i wsp. 2009].

ODOSOBNIONY SZPICZAK KOSTNY – OPIS PRZYPADKU

Pięćdziesięciotrzyletni mężczyzna zgłosił się do lekarza z powodu narastających od kilku miesięcy dolegliwości bólowych kręgosłupa lędźwiowego o charakterze rwy kulszowej. Po nieskutecznym leczeniu przeciwbólowym i przeciwzapalnym typowym dla leczenia zmian zwyrodnieniowo-zapalnych zlecono diagnostykę obrazową, na której

podstawie stwierdzono zmianę wewnątrzkanałową, zewnątrzoponową na poziomie L3/L4. Mężczyznę skierowano do kliniki neurochirurgii, gdzie poddano go leczeniu: „leczenie operacyjne z powodu śródkanałowej zmiany nieznanego pochodzenia na poziomie L3–L4: wykonano rozległą fenestrację kręgów L3–L4, usunięto śródkanałową, zewnątrztwardówkową zmianę nieznanego pochodzenia". W badaniu histopatologicznym materiału pobranego w trakcie zabiegu operacyjnego stwierdzono „fragmenty nacieku nowotworowego o morfologii *plasmocytoma*". Chorego skierowano do konsultacji hematologicznej: „Obraz przeprowadzonych badań diagnostycznych: szpiku, moczu i krwi sugerował jedynie proces miejscowy, czyli *plasmocytoma solitare* L3/L4". Chorego skierowano do Centrum Onkologii w celu uzupełniającej radioterapii pooperacyjnej. Po uzupełnieniu badań o standardowe prześwietlenia czaszki, kręgosłupa szyjnego, piersiowego i miednicy oraz poszerzeniu diagnostyki o MRI kręgosłupa lędźwiowego w celu uwidocznienia ewentualnych pozostałości po przebytym leczeniu operacyjnym chorego zakwalifikowano do uzupełniającej radioterapii. Wskazaniem do leczenia napromienianiem była niedoszczętność zabiegu operacyjnego, stwierdzona na podstawie opisu zabiegu oraz wyników badania histopatologicznego i MRI.

Dawką 44 Gy w 22 frakcjach napromieniano lożę guza kręgosłupa lędźwiowego w odcinku L3–L4, z marginesem. Zastosowano technikę konformalną w celu maksymalnej ochrony nerek szczególnie wrażliwych na napromienianie, częściowo znajdujących się w polu napromieniania. Leczenie trwało 35 dni. Chory dobrze je tolerował, otrzymał pełną zaplanowaną dawkę, wczesny odczyn popromienny oceniono jako G1, co oznaczało niewielkie zaczerwienienie skóry. Nie odnotowano innych powikłań. W kontrolnych badaniach MRI kręgosłupa lędźwiowego obecnie nie stwierdza się wznowy miejscowej, a jedynie zmiany po przebytym leczeniu operacyjnym i radioterapii: „na poziomie L3–L5 widoczny jest obszar o niskim sygnale, niejednorodny, w części środkowej utrzymuje się strefa płynowa, zmiany bliznowate obejmują łuk tylny lewy L3 i L4 oraz wyrostki kolczyste, wpuklają się do kanału, obejmują worek oponowy". U chorego nie stwierdza się objawów późnego odczynu popromiennego ani powikłań do przebytej radioterapii. Od kilku lat mężczyzna pozostaje pod kontrolą zarówno Centrum Onkologii, jak i kliniki hematologii ze względu na duże ryzyko rozwoju postaci uogólnionej MM.

PIERWOTNY ODOSOBNIONY SZPICZAK KOSTNY – ANALIZA

Badana grupa chorych na pierwotnego odosobnionego szpiczaka kostnego leczonych napromienianiem obejmowała 17 mężczyzn i 5 kobiet w wieku 26–77 lat (śr. wieku 53 lata). Pacjenci byli w dość dobrym stanie ogólnym, objawy występowały u nich średnio od 10 miesięcy i w ponad połowie przypadków obejmowały ból kostny, u niektórych chorych występowały niedowłady kończyn. W prezentowanej grupie chorych najczęstszą pierwotną lokalizacją szpiczaka odosobnionego był kręgosłup (13 chorych). U pozostałych ognisko pierwotne zlokalizowane było w mostku (3 chorych), w obręczy barkowej (3 chorych), w żebrach (2 chorych) i w miednicy (1 chory). Leczeniu operacyjnemu poddano 12 pacjentów, u pozostałych pobrano jedynie wycinki do badania histopatologicznego w celu potwierdzenia rozpoznania.

Wszyscy chorzy zostali zakwalifikowani do leczenia napromienianiem i otrzymali dawkę w granicach 20–50 Gy, przy czym 50% spośród nich otrzymało dawkę 40–50 Gy w 20–25 frakcjach, pozostali dawkę 20–30 Gy w 5–10 frakcjach, w zależności od stanu ogólnego, wieku, chorób współistniejących i zgłaszanych dolegliwości.

Po zastosowanym leczeniu (samodzielna radioterapia lub radioterapia uzupełniająca po leczeniu operacyjnym) uzyskano remisję u 95,4% pacjentów: całkowitą u 19 (86,4%), a częściową u 2 (9%). U jednego chorego efekt leczenia oceniono jako stabilizację choroby.

O skuteczności radioterapii świadczy to, że w trakcie obserwacji tylko u 1 chorego doszło do rozwoju wznowy miejscowej. Otrzymał on pierwotnie niewielką dawkę w trakcie napromieniania; wznowę miejscową u tego chorego stwierdzono po 16 latach od leczenia pierwotnego i wówczas zakwalifikowano go do powtórnej radioterapii z dobrym efektem.

Natomiast u 12 chorych (55%) nastąpiło uogólnienie procesu nowotworowego w trakcie obserwacji i ci chorzy zostali poddani leczeniu systemowemu po rozpoznaniu MM. Do uogólnienia dochodziło najczęściej w ciągu 2–4 lat od zakończenia leczenia pierwotnego.

Wyleczalność miejscowa w grupie chorych na odosobnionego szpiczaka kostnego leczonych napromienianiem wyniosła 100% po 10 latach. Jednak ze względu na duży odsetek uogólnienia 5- i 10- letnie przeżycie całkowite wyniosło odpowiednio 72% i 58%, a przeżycie bez objawów choroby – odpowiednio 44% i 32%.

Uzyskane dane są porównywalne z danymi z piśmiennictwa. Odosobniony szpiczak kostny występuje częściej u mężczyzn w wieku około 55 lat i jest zazwyczaj zlokalizowany w szkielecie osiowym, zwłaszcza w kręgach. Odsetki wyleczalności miejscowej mieszczą się w przedziale 70–95, progresji choroby – 50–60, a 10-letnich przeżyć całkowitych – 30–65 [Dagan i wsp. 2009; Knobel i wsp. 2006; Krause i wsp. 2011; Ozsahin i wsp. 2006].

SZPICZAK MNOGI – OPIS PRZYPADKU

Czterdziestojednoletni chory na MM w ciągu niemal 10 lat terapii jednocześnie z leczeniem przyczynowym został poddany 8 seriom paliatywnego napromieniania kości. Pacjent po raz pierwszy zgłosił się do Centrum Onkologii, skierowany z kliniki hematologii, po 3 miesiącach od ustalenia rozpoznania MM. Wówczas u mężczyzny stwierdzono liczne zmiany kostne w obrębie kręgosłupa, czaszki, miednicy, żeber i kości długich. Zmiany powodowały nasilone dolegliwości bólowe, chory cierpiał mimo stosowanych leków przeciwbólowych, a radiogramy kości wyraźnie wskazywały, że istnieje zagrożenie w postaci ryzyka złamań. Podczas pierwszego etapu radioterapii mężczyzna otrzymał napromienianie dawką 24 Gy w 4 frakcjach na górny odcinek kręgosłupa piersiowego i 12 Gy jednorazowo na kość udową prawą z efektem częściowego ustąpienia (PR – *partial remision*) dolegliwości bólowych. Rok później z powodu nawrotu dolegliwości bólowych napromieniono kręgi lędźwiowe jednorazową dawką 15 Gy, również ze skutkiem w postaci częściowego ustąpienia bólu (PR), a miesiąc później kość kulszową prawą jednorazową dawką 14 Gy z efektem całkowitego ustąpienia bólu (CR – *complete remission*, całkowita remisja) w tej okolicy. Chory był objęty leczeniem i kontrolą w klinice hematologii. Po kolejnych 5 latach napromieniono żebra po stronie lewej dawką jednorazową 14 Gy oraz dolne kręgi piersiowe dawką 24 Gy w 4 frakcjach. Również uzyskano pozytywną

odpowiedź. Pół roku później napromieniono talerz biodrowy prawy dawką 24 Gy w 4 frakcjach z efektem w postaci PR. Po kolejnych 15 miesiącach zastosowano radioterapię lewej połowy miednicy dawką 24 Gy w 4 frakcjach, następnie napromienianie lewej kości udowej dawką 12 Gy jednorazowo. Pozostałe ogniska zmian kostnych nie wymagały leczenia napromienianiem.

Rozłożone w czasie napromienianie zmian kostnych aktualnie wywołujących dolegliwości bólowe pozwoliło na zniesienie bólu lub zmniejszenie jego nasilenia, a w rezultacie poprawiło jakość życia chorego. Jednocześnie konieczne było wdrożenie wysoko specjalistycznego leczenia przyczynowego, ponieważ w tej sytuacji klinicznej radioterapia, mimo że okazała się skuteczna, pozostała leczeniem objawowym.

SZPICZAK MNOGI – ANALIZA

Grupa chorych na MM leczonych paliatywnie napromienianiem obejmowała 191 osób w wieku 36–90 lat (śr. wieku 62 lata). W grupie tej były 102 kobiety i 89 mężczyzn, najczęściej w średnim stanie ogólnym; objawy choroby występowały u nich od około roku. Większość chorych (93,7%) zgłaszała nasilone dolegliwości bólowe, u pozostałych wystąpił niedowład lub inne objawy neurologiczne, u pojedynczych pacjentów stwierdzono złamania patologiczne. U wszystkich chorych, oprócz innych objawów MM, wykryto liczne ogniska osteolityczne w kościach. Zmiany te najczęściej dotyczyły szkieletu osiowego: kręgosłupa (160 chorych), czaszki (86 chorych) i miednicy (72 chorych). Ponadto zmiany kostne obecne były w żebrach (u 88 chorych), w obręczy barkowej (u 46 chorych), w mostku (u 26 chorych) oraz w kościach długich (u 65 chorych). Wszyscy pacjenci zostali objęci leczeniem hematologicznym, 39 chorych przebyło leczenie ortopedyczne, większość osób objętych badaniem otrzymywała silne leki przeciwbólowe, jednak chorzy ci wymagali paliatywnego leczenia napromienianiem mimo stosowanej dotychczas terapii.

Chorzy zostali zakwalifikowani do radioterapii ze względu na obecność zmian kostnych, które wywoływały bóle nieustępujące po leczeniu przeciwbólowym i powodowały ucisk nerwów lub rdzenia kręgowego, oraz z powodu złamań zagrażających lub patologicznych.

U 93 chorych pierwotnie zastosowano jednorazowe napromienianie kości dawką 8–15 Gy, przy czym najczęściej była to dawka 12 Gy. U 98 pacjentów stosowano napromienianie frakcjonowane wysokimi dawkami frakcyjnymi; otrzymywali zwykle dawkę 20 Gy w 4–5 frakcjach (93 chorych), a jedynie 5 chorych napromieniano dawką 30 Gy w 10 frakcjach. Wybór metody leczenia zależał od: umiejscowienia zmian kostnych, nasilenia dolegliwości bólowych, wielkości obszaru napromieniania i stanu ogólnego chorego. Jeśli ogniska nowotworowe i związane z nimi dolegliwości zlokalizowane były w pojedynczej kości, a więc wymagało to napromieniania ograniczonego obszaru, chorego kwalifikowano do napromieniania jednorazowego. W razie konieczności napromieniania dużego obszaru w związku z licznymi zmianami kostnymi (np. w obrębie kości miednicy lub wielu kręgów), preferowano napromienianie frakcjonowane o tyle, o ile pozwalał na to stan ogólny chorego.

U 144 chorych (76%) uzyskano poprawę po zastosowanej radioterapii; u 56 z nich odnotowano całkowite, a u 88 częściowe ustąpienie dolegliwości bólowych, co świadczy o skuteczności napromieniania.

U 83 chorych, u których potwierdzono skuteczność radioterapii, stosowano napromienianie wielokrotne na różne obszary ciała, wykorzystując radioterapię jednorazową lub frakcjonowaną, w wyniku czego uzyskano pozytywną odpowiedź na wdrożone leczenie.

W całej grupie chorych na MM odnotowano przeżycia całkowite, licząc od daty rozpoczęcia leczenia napromienianiem, wynoszące średnio 3 lata, a odsetek 5-letnich przeżyć całkowitych wyniósł 15.

Wyniki te są zgodne z obserwacjami innych autorów, którzy oceniają skuteczność radioterapii w leczeniu paliatywnym na 75–85% [Balducci i wsp. 2011; Stolting i wsp. 2008].

PODSUMOWANIE

Napromienianie chorych na szpiczaka plazmocytowego pozostaje podstawowym sposobem leczenia szpiczaka odosobnionego i ważną częścią miejscowego leczenia objawowego w przebiegu MM [Gertz, Chen 2007; Hadgson i wsp. 2008; Munshi, Anderson 2008; Pudełek, Reinfuss 2010]. Ze względu na złożony charakter tej choroby i konieczność indywidualnego podejścia do każdego chorego i jego problemów zdrowotnych nie ma jednak prostych odpowiedzi na pytania, kto i w jakiej sytuacji klinicznej kwalifikuje się do leczenia oraz jaki schemat postępowania należy wybrać. Niejednokrotnie decyzja podejmowana jest w gronie doświadczonych specjalistów, po wykonaniu wielu badań diagnostycznych i powtórnych konsultacjach wyników tych badań. Umożliwia to radioterapeutom wybór optymalnego postępowania, właściwego jedynie dla konkretnego chorego. Mamy nadzieję, że rozdział ten pozwoli na lepsze zrozumienie trudności, jakie napotykają zarówno chorzy, jak i lekarze w leczeniu MM, oraz poszerzy wiedzę na temat roli radioterapii w algorytmie postępowania z chorymi.

Piśmiennictwo

Balducci M., Chiesa S., Manfrrida S. i wsp. *Impact of radiotherapy on pain relief and recalcification in plasma cell neoplasms: long term experience.* Strahlenther Onkol 2011; 187: 114–119.

Chao M.W., Gibbs P., Wirth A. i wsp. *Radiotherapy in the management of solitary extramedullary palsmocytoma*. Intern Med J 2005; 35: 211–215.

Creach K.M., Foote R.L., Neben-Wittich M.A., Kyle R.A. *Radiotherapy for extramedullary plasmocytoma of the head and neck*. Int J Radiat Oncol Biol Phys 2009; 73: 789–794.

Dagan R., Morris C.G., Kirwan J., Mendenhall W.M. *Solitary plasmacytoma*. Am J Clin Oncol 2009; 32: 612–617.

Dmoszyńska A. *Szpiczak mnogi. Najnowsze metody rozpoznawania i leczenia.* ANmedia 2009.

Gertz M.A., Chen M.G. *Multiple myeloma and other plasma cell neoplasm*. W: *Clinical radiation oncology*. Gunderson L.L., Tepper J.E. (red.). Elsevier Churchill Livingstone 2007: 1753–1772.

Hadgson D.C., Mikhael J., Tsang R.W. *Plasma cell myeloma and plasmocytoma.* W: *Principles and practice of radiation oncology.* Perez C.A., Brady L.W., Halperiy E.C. (red.). Lippincott Williams and Wilkins 2008: 1790–1800.

Knobel D., Zouhair A., Tsang R.W. i wsp. *Prognostic factors in solitary plasmocytoma of the bone: a multicenter Rare Cancer Network study*. BMC Cancer 2006; 6: 118.

Krause S., Hillengass J., Goldschmidt H. i wsp. *Radiotherapy of solitary plasmocytoma*. Ann Hematol 2011.

Munshi N.C., Anderson K.C. *Plasma cell neoplasms.* W: *Cancer principles and practice of oncology.* DeVita V.T., Hellman S., Rosenberg S.A., Lawrence T.S. (red.). Lippincott Williams and Wilkins 2008; 2305–2342.

Ozsahin M., Tsang R.W., Poortmans P. i wsp. *Outcomes and patterns of failure in solitary plasmocytoma: a multicenter Rare Cancer Network study of 258 patients*. Int J Radiat Oncol Biol Phys 2006; 64: 210–217.

Pudełek K., Reinfuss M. *Radioterapia radykalna i paliatywna w szpiczaku plazmocytowym.* W: *Szpiczak mnogi – kompleksowa diagnostyka i terapia*. Jurczyszyn A., Skotnicki A.B. (red.). Wrocław, Górnicki Wydawnictwo Medyczne 2010: 247–258.

Rajkumar S.V. *Multiple myeloma: 2012 update on diagnosis, risk-stratification, and management*. Am J Hematol 2012; 87: 78–88.

Sasaki R., Yasuda K., Abe E. i wsp. *Multi-institutional analysis of solitary extramedullary plasmocytoma of head and neck treated with curative radiotherapy*. Int J Radiot Oncol Biol Phys 2011.

Stolting T., Knauerhase H., Klautke G. i wsp. *Total and single doses influence the effectiveness of radiotherapy in palliative treatment of plasmocytoma*. Strahlenther Onkol 2008; 184: 465–472.

16

Krzysztof Jamroziak

Zagrażająca życiu polineuropatia w przebiegu zespołu POEMS z dobrą odpowiedzią na terapię lenalidomidem

Significant improvement of life-threatening polyneuropathy associated with POEMS syndrome after treatment with lenalidomide

978-83-932189-1-2_szpiczak_mnogi_t3_srodek.indd 151 2012-08-04 12:40:23

Streszczenie

Zespół określany akronimem POEMS (polineuropatia, organomegalia, endokrynopatia, gammapatia monoklonalna, zmiany skórne) jest syndromem paraneoplastycznym powstającym na tle nowotworu z komórek plazmatycznych. W rozdziale przedstawiono opis progresywnej, zagrażającej życiu polineuropatii w przebiegu zespołu POEMS u 46-letniego pacjenta, u którego uzyskano znaczną poprawę po rozpoczęciu leczenia lenalidomidem. Przedyskutowano również wyniki leczenia zespołu POEMS za pomocą lenalidomidu na podstawie wybranych danych z piśmiennictwa.

Słowa kluczowe: zespół POEMS, polineuropatia

Abstract

POEMS (polyneuropathy, organomegaly, endocrinopathy, monoclonal component, and skin changes) syndrome is a paraneoplastic syndrome due to an underlying plasma cell neoplasm. Here, we report a 46-year-old patients with progressive, life-threatening polyneuropathy associated with POEMS syndrome who achieved significant response to lenalidomide. We also discuss selected published evidence on efficacy of lenalidomide in POEMS.

Key words: POEMS, plasma cell neoplasm

978-83-932189-1-2_szpiczak_mnogi_t3_srodek.indd 152 2012-08-04 12:40:23

OPIS PRZYPADKU

Czterdziestosześcioletni pacjent został skierowany przez lekarza rodzinnego na konsultację neurochirurgiczną w listopadzie 2011 roku z powodu postępującego osłabienia siły mięśniowej wszystkich kończyn, niemożności poruszania lewą stopą oraz drętwienia podudzi i stóp. Wcześniej, w sierpniu 2010 roku, mężczyzna był diagnozowany na oddziale onkologicznym z powodu utrzymującej się nadpłytkowości. Na podstawie wykonanego badania histopatologicznego trepanobioptatu szpiku powzięto podejrzenie zespołu mieloproliferacyjnego, najprawdopodobniej nadpłytkowości samoistnej. Nadmieniono jednak, że obraz szpiku nie był diagnostyczny, i zwrócono uwagę na zwiększony odsetek plazmocytów wynoszący 12.

W wywiadzie w trakcie konsultacji neurochirurgicznej ustalono: występowanie od około 5 lat okresowych bólów kręgosłupa w odcinku lędźwiowym z przejściowym porażeniem prawej stopy – w 2005 roku rozpoznano wielopoziomową dyskopatię odcinka lędźwiowo-krzyżowego kręgosłupa i rwę kulszową porażenną, objawy osłabienia siły mięśniowej kończyn dolnych od sierpnia 2009 roku, przeczulicę na podeszwach stóp, utratę masy ciała (pacjent nie potrafił określić dokładnie, ile kilogramów stracił). Mężczyzna nie leczył się dotychczas na inne choroby przewlekłe.

W badaniu przedmiotowym stwierdzono szerszą lewą źrenicę (prawdopodobnie cecha wrodzona), porażenie czterokończynowe wiotkie z brakiem odruchu podeszwowego, osłabienie czucia na całej powierzchni podudzi i stóp, osłabienie odruchów brzusznych górnych i środkowych.

Na podstawie badań laboratoryjnych w morfologii krwi obwodowej wykryto poliglobulię i nadpłytkowość. Natomiast w obrazowaniu metodą rezonansu magnetycznego kręgosłupa nie opisywano zmian uciskowych. Chory został skierowany na oddział neurologiczny w celu dalszej diagnostyki.

W lutym 2011 roku pacjent był hospitalizowany w Klinice Neurologii Uniwersytetu Medycznego w Łodzi w celu ustalenia przyczyny zaburzeń neurologicznych. W badaniu neurologicznym stwierdzono wówczas: porażenie czterokończynowe wiotkie, skarpetkowe zaburzenia czucia powierzchownego, zaburzenia czucia głębokiego w kończynach dolnych, zanik mięśni obręczy barkowej oraz chód brodzący. Ponadto w badaniu przedmiotowym zwracała uwagę zwiększona pigmentacja skóry. Objawy stwierdzone w badaniu fizykalnym przemawiały za klinicznym rozpoznaniem polineuropatii. Rozpoznanie polineuropatii potwierdzono za pomocą oceny przewodnictwa nerwowego, które wykazało znaczne, uogólnione uszkodzenie aksonalno-demielinizacyjne badanych nerwów. W celu wykluczenia innych przyczyn odnotowanych objawów neurologicznych wykonano również tomografię komputerową głowy oraz punkcję lędźwiową z badaniem cytologicznym płynu mózgowo-rdzeniowego, badania te nie wykazały jednak istotnych odchyleń od stanu prawidłowego. W ultrasonografii jamy brzusznej uwidoczniono powiększenie śledziony, z największym wymiarem podłużnym 15,5 cm. Dodatkowo stwierdzono nieprawidłowości w proteinogramie osocza: dwa niewielkie prążki monoklonalne w obrębie IgA i IgG. Immunoelektroforeza białek wykazała obecność białka

978-83-932189-1-2_szpiczak_mnogi_t3_srodek.indd 153 2012-08-04 12:40:23

monoklonalnego IgA lambda, a w badaniu moczu stwierdzono obecność białka Bence'a i Jonesa (łańcuchy lambda). Podczas hospitalizacji utrzymywała się nadpłytkowość około 750 000 w mm^3. Na podstawie całości obrazu klinicznego, a zwłaszcza współistnienia zaawansowanej polineuropatii i gammapatii monoklonalnej, wysunięto podejrzenie zespołu POEMS. Pacjent został skierowany do Kliniki Hematologii UM w Łodzi w celu dalszej diagnostyki i rozpoczęcia leczenia.

W Klinice Hematologii UM stwierdzono dalsze nasilenie objawów neurologicznych, powiększenie węzłów chłonnych szyjnych, nadobojczykowych i pachowych (średnica ok. 2 cm), obrzęki stóp, zwiększoną pigmentację skóry i powiększenie śledziony (wyczuwalny brzeg 2 cm pod łukiem żebrowym prawym). W mielogramie stwierdzono 10% plazmocytów. Immunoelektroforeza białek osocza potwierdziła obecność białka monoklonalnego IgA lambda (11,83 g/l), łańcuchy lekkie kappa (2,38 g/l), łańcuchy lekkie lambda (1,74 g/l), stosunek kappa/lambda (1,37). W morfologii krwi obwodowej wciąż utrzymywała się nieznaczna nadpłytkowość (534 000 w mm^3). Stężenia mocznika, kreatyniny i wapnia w osoczu były prawidłowe. Badanie radiologiczne nie wykazało zmian w kościach. Badanie histopatologiczne węzła chłonnego wykazało zmiany odczynowe. W marcu 2011 roku w Klinice Hematologii UM potwierdzono rozpoznanie szpiczaka osteosklerotycznego – zespołu POEMS i rozpoczęto terapię glikokortykosteroidami (pulsy deksametazonu) w warunkach domowych. W maju 2011 roku chory został ponownie przyjęty do Kliniki Hematologii UM z powodu progresji objawów neurologicznych pod postacią nasilenia niedowładu czterokończynowego powodującego unieruchomienie chorego w łóżku oraz zaburzeń połykania i mowy. W badaniach laboratoryjnych zwracało uwagę zmniejszenie stężenia białka IgA (6,69 g/l). Z uwagi na przeciwwskazania do leczenia talidomidem i bortezomibem (zaawansowana polineuropatia) chorego zakwalifikowano do leczenia lenalidomidem. Rozpoczęto terapię od dawki 10 mg/dobę przez 21 dni w miesiącu w skojarzeniu z pulsami deksametazonu. Już po pierwszym cyklu terapii stwierdzono poprawę neurologiczną – ustąpiły zaburzenia połykania i mowy, chory był w stanie samodzielnie siadać. W kolejnych miesiącach terapii obserwowano dalszą poprawę, po 2. cyklu pacjent zaczął poruszać się w domu za pomocą chodzika, po 4 cyklach – chodził, używając kul, po 6 poruszał się o lasce. Obecnie, po 8 cyklach leczenia skojarzonego lenalidomidem z deksametazonem, mężczyzna chodzi samodzielnie, choć nadal utrzymują się problemy z drobnymi mięśniami dłoni (np. trudności w chwytaniu małych przedmiotów). Stężenie białka IgA lambda wróciło do normy. Pacjent przyjmuje lenalidomid (od 4. cyklu w dawce 25 mg/dobę przez 21 dni w miesiącu).

OMÓWIENIE

Zespół określany akronimem POEMS (nazwa choroby pochodzi od pierwszych liter częstszych objawów – polineuropatia, organomegalia, endokrynopatia, gammapatia monoklonalna, zmiany skórne) jest syndromem paraneoplastycznym powstającym na tle nowotworu z komórek plazmatycznych [Dispenzieri 2011]. Jest to bardzo rzadko występująca jednostka chorobowa, której dotychczas opisano kilkaset przypadków. Rozpoznanie zespołu POEMS wymaga spełnienia 3 dużych kryteriów (w tym obowiązkowo występowania polineuropatii) oraz przynajmniej 1 kryterium małego. Oprócz polineuropatii i klonalnego rozrostu plazmocytów do kryteriów dużych zalicza się

występowanie sklerotycznych zmian kostnych, zwiększonego stężenia czynnika wzrostu śródbłonka naczyniowego (*vascular endothelial growth factor*) oraz choroby Castlemana, natomiast małe kryteria to: organomegalia, zaburzenia endokrynologiczne, charakterystyczne zmiany skórne, obrzęk powiek, uogólnione obrzęki lub przesięki do jam ciała i nadpłytkowość [Dispenzieri 2011].

Dotychczas nie opracowano standardowej terapii chorych dotkniętych zespołem POEMS [Dispenzieri 2011]. Podstawą najczęściej stosowanego leczenia są leki alkilujące, zarówno w ramach konwencjonalnej chemioterapii, jak i terapii dużymi dawkami melfalanu wspomaganej przeszczepieniem autologicznych komórek hematopoetycznych [Dispenzieri 2011]. Z nowych leków stosowanych u chorych na szpiczaka mnogiego najbardziej obiecujący dla opanowania objawów zespołu POEMS wydaje się lenalidomid. Wynika to stąd, że polineuropatia należy do częstych objawów niepożądanych bortezomibu i talidomidu.

W niniejszym rozdziale przedstawiono przypadek choroby 46-letniego mężczyzny dotkniętego progresywną, zagrażającą życiu polineuropatią manifestującą się jako nasilony niedowład czterokończynowy oraz zaburzenia połykania i mowy w przebiegu zespołu POEMS. U chorego uzyskano znaczną redukcję polineuropatii po rozpoczęciu leczenia lenalidomidem mimo braku skuteczności wcześniejszej steroidoterapii. Również inni autorzy wskazują na dużą skuteczność tego leku u chorych z zespołem POEMS na podstawie opisów pojedynczych przypadków lub niewielkich serii [Dispenzieri i wsp. 2007; Briani i wsp. 2012; Tomás i wsp. 2012; Suyanı i wsp. 2011; Sethi i wsp. 2009]. Przykładowo, opisano podobny przypadek choroby 40-letniego chorego z zaawansowanym zespołem POEMS opornym na wcześniejsze rzuty leczenia, który uzyskiwał stopniową poprawę neurologiczną podczas kolejnych kursów lenalidomidu [Dispenzieri i wsp. 2007]. Autorzy cytowanej publikacji przypuszczają, że dobry efekt lenalidomidu w przypadku zespołu POEMS może wynikać z działania przeciwcytokinowego leku (tutaj przeciw czynnikowi wzrostu śródbłonka naczyniowego) oraz działania cytotoksycznego skierowanego na klonalne plazmocyty. Doniesienia te wskazują, że lenalidomid może odgrywać bardzo istotną rolę w leczeniu osób z zespołem POEMS, jednak dokładna strategia postępowania (dawkowanie, czas trwania terapii) wymaga dalszych badań i ustaleń. Oczekuje się, że wczesne rozpoznanie i odpowiednie leczenie chorych z zespołem POEMS, w tym z zastosowaniem lenalidomidu, przyczyni się do poprawy rokowania i jakości życia osób z tym rzadkim rozpoznaniem.

Piśmiennictwo

Briani C., Manara R., Lessi F. i wsp. *Pachymeningeal involvement in POEMS syndrome: Dramatic cerebral MRI improvement after lenalidomide therapy*. Am J Hematol 2012; doi: 10.1002/ajh.23148 [Epub ahead of print].

Dispenzieri A. *POEMS syndrome: 2011 update on diagnosis, risk-stratification, and management*. Am J Hematol 2011; 86: 591–601.

Dispenzieri A., Klein C.J., Mauermann M.L. *Lenalidomide therapy in a patient with POEMS syndrome*. Blood 2007; 110: 1075–1076.

Suyanı E., Yağcı M., Sucak G.T. *Complete remission with a combination of lenalidomide, cyclophosphamide and prednisolone in a patient with incomplete POEMS syndrome*. Acta Haematol 2011; 126: 199–201.

Sethi S., Tageja N., Arabi H., Penumetcha R. *Lenalidomide therapy in a rare case of POEMS syndrome with kappa restriction.* South Med J 2009; 102: 1092–1093.

Tomás J.F., Giraldo P., Lecumberri R., Nistal S. *POEMS syndrome with severe neurological damage clinically recovered with lenalidomide.* Haematologica 2012; 97: 320–322.

RAK



PADV/CORP/09/Nov'10

Czy nie byłoby wspaniale, gdyby Julia mogła zjeść obiad z wnukiem?

W ubiegłym roku u Julii zdiagnozowano szpiczaka mnogiego. Osłabienie i ból często uniemożliwiają jej cieszenie się codziennymi czynnościami. Mimo, że jest to choroba nieuleczalna, dziś możemy już, dzięki osiągnięciom nowoczesnej medycyny, przedłużyć życie pacjentów. Chcemy pomóc Julii i milionom pacjentów takich jak ona żyć tak normalnie, jak to tylko możliwe.

Szpiczak mnogi to jedna z chorób, w obszarze których nadal istnieją niezaspokojone potrzeby medyczne. Misją firmy Janssen jest rozwijanie innowacyjnych leków, które leczą takie choroby jak schizofrenia, choroba Alzheimera, HIV / AIDS, wirusowe zapalenie wątroby typu C, gruźlica, łuszczyca, zapalenie stawów, rak prostaty i cukrzyca. Podejmujemy nadzwyczajne wysiłki, aby pacjenci na całym świecie mogli żyć lepiej.

Janssen - Razem każdego dnia dla dobra pacjentów.

Janssen-Cilag Polska Sp. z o.o.

janssen

J-C Reklama A-4 Photo 160x240.indd 1 6/16/11 1:00 PM
978-83-932189-1-2_szpiczak_mnogi_t3_srodek.indd 156 2012-08-04 12:40:23

17

Joanna Góra-Tybor

Plazmocytoma IgE manifestująca się jako guz okrężnicy

Plasmocytoma IgE manifested as tumor of colon

PM
978-83-932189-1-2_szpiczak_mnogi_t3_srodek.indd 157 2012-08-04 12:40:24

Streszczenie

Pierwotnie pozaszpikowe ognisko plazmocytoma w przewodzie pokarmowym należy do niezwykle rzadkich form szpiczaka mnogiego. Opisany przypadek dotyczy pacjenta z niedrożnością jelita grubego spowodowaną guzem typu plazmocytoma IgE

Słowa kluczowe: plazmocytoma, IgE, guz okrężnicy

Abstract

Primary extramedullary plasmocytoma of gastrointestinal tract is particularly rare clinical presentation of myeloma. A case of large bowel obstruction due to plasmocytoma IgE is described.

Key words: plasmocytoma, IgE, tumor of colon

978-83-932189-1-2_szpiczak_mnogi_t3_srodek.indd 158 2012-08-04 12:40:25

OPIS PRZYPADKU

Mężczyzna w wieku 66 lat zgłosił się w maju 2008 roku do lekarza rodzinnego, skarżąc się na postępującą utratę masy ciała (ok. 10 kg w ciągu wcześniejszych 6 miesięcy). Nie skarżył się na inne dolegliwości z wyjątkiem nieznacznego osłabienia i okresowo występujących wzdęć i nasilonej perystaltyki jelit. Pacjent otrzymał preparat witaminowy, jednak nie odczuwał żadnej poprawy samopoczucia. W związku z tym zgłosił się ponownie do lekarza rodzinnego w lipcu tego samego roku. W wykonanej podczas tej wizyty ultrasonografii jamy brzusznej wykryto duży guz jelita grubego. Chory został pilnie skierowany do Kliniki Gastroenterologii i Chorób Wewnętrznych UM w Łodzi w celu dalszej diagnostyki i ustalenia sposobu leczenia. Podczas kolonoskopii endoskop wprowadzono do połowy wstępnicy, a dalsze badanie było niemożliwe ze względu na zwężenie światła spowodowane przez guzowaty rozrost błony śluzowej okrężnie obejmujący jelito. Tomografia komputerowa jamy brzusznej uwidoczniła olbrzymią, litą masę (ok. 14 cm) obejmującą kątnicę, wstępnicę oraz część pętli jelita cienkiego, a ponadto lite wszczepy guza w otrzewnej (największy z nich o średnicy 7 cm) oraz liczne powiększone do 2 cm węzły chłonne w sąsiedztwie. Wątroba i śledziona były niepowiększone. Ze względu na objawy podniedrożności jelit pacjenta w trybie pilnym zakwalifikowano do laparotomii. Podczas zabiegu stwierdzono obecność nieoperacyjnego guza (nowotwór naciekał przestrzeń zaotrzewnową, prawy moczowód, żyłę główną dolną i powłoki brzucha). Wykonano zespolenie omijające krętniczo-poprzecznicze sposobem bok do boku.

Wstępne podejrzenie raka okrężnicy nie znalazło potwierdzenia w badaniu histopatologicznym wycinków z guza, które pozwoliło na rozpoznanie nowotworu plazmatycznokomórkowego. Chorego skierowano do Kliniki Chemioterapii Nowotworów Uniwersytetu Medycznego w Łodzi. W trakcie hospitalizacji zaobserwowano cechy niewydolności nerek, umiarkowaną niedokrwistość normocytarną, normochromiczną oraz znacznie zwiększone stężenie białka IgE (497,4 ng/ml). W wykonanym mielogramie nie stwierdzono zwiększonego odsetka plazmocytów; radiogramy kości nie wykazały zmian. U pacjenta rozpoznano pozakostną postać plazmocytomy z sekrecją białka monoklonalnego klasy IgE i wdrożono leczenie schematem VAD. Po 6 cyklach terapii uzyskano całkowitą remisję, normalizację parametrów nerkowych i stężenia białka IgE.

We wrześniu 2011 roku u mężczyzny pojawiły się wzdęcia i bóle brzucha. Ultrasonografia wykazała nawrót nowotworu (w prawej połowie okrężnicy dobrze odgraniczony guz o wymiarach 7 cm x 12 cm). Na podstawie badania pobranego wycinka potwierdzono wznowę plazmocytomy. W badaniach biochemicznych obserwowano wzrost stężenia białka IgE (143 ng/ml). Radiogramy kości i mielogram pozostawały prawidłowe. Pacjent został skierowany do poradni hematologicznej w celu leczenia nawrotu plazmocytomy. Od grudnia 2011 roku chory otrzymuje terapię według schematu VD. Po 3 cyklach leczenia ustąpiły objawy kliniczne, guz uległ redukcji (do wymiarów 4 cm x 6 cm), a stężenie białka IgE zmniejszyło się do 100 ng/ml. Obecnie chory kontynuuje terapię bortezomibem w dawce zmniejszonej do 1 mg/m^2 ze względu na pojawienie się neuropatii bólowej drugiego stopnia.

OMÓWIENIE

Szpiczak mnogi wydzielający immunoglobulinę IgE należy do rzadkości. Morris i wsp. porównywali przebieg choroby i skuteczność autologicznego przeszczepienia komórek krwiotwórczych szpiku kostnego (auto-SCT – *auto-stem cells transplantation*) w grupie 20 244 chorych na typowego szpiczaka oraz rzadkie jego postaci (IgD, IgM, IgE i niewydzielający) [Morris i wsp. 2010]. W badanej grupie chorzy na szpiczaka IgE stanowili 0,1% (n = 13). Szpiczak IgE częściej rozwijał się u mężczyzn, charakteryzował się wyższym stopniem zaawansowania według Salmona i Duriego oraz bardziej nasilonymi zmianami kostnymi. W grupie chorych na szpiczaka tego typu obserwowano podobny odsetek remisji po pierwszym rzucie leczenia, ale większą śmiertelność po auto-SCT niezwiązaną ze wznową choroby.

Pierwotnie pozaszpikowa lokalizacja szpiczaka również należy do rzadkich form klinicznych – dotyczy około 4% pacjentów [Bladé i wsp. 2011]. Najczęściej opisywane umiejscowienia plazmocytomy to jama ustna i górne drogi oddechowe. Lokalizacja w przewodzie pokarmowym dotyczy 3–13% chorych z pierwotnym ogniskiem tej choroby, przy czym najczęściej guz znajduje się w obrębie żołądka. Opisano tylko kazuistyczne przypadki plazmocytomy dotyczące żołądka, jelita cienkiego i grubego. Najczęstsze objawy występujące przy takim umiejscowieniu nowotworu to: bóle brzucha, utrata wagi, krwawienie i niedrożność [Gupta i wsp. 2009; Asselah i wsp. 1982; Wing i wsp. 1975; Nielsen i wsp. 1972; Dorner i wsp. 1989]. Leczenie obejmuje wycięcie guza oraz radio- lub chemioterapię.

Piśmiennictwo

Asselah F., Crow J., Slavin G. i wsp. *Solitary plasmacytoma of the intestine*. Histopathology 1982; 6: 631–645.

Bladé J., Fernández de Larrea C., Rosiñol L. i wsp. *Soft-tissue plasmacytomas in multiple myeloma: incidence, mechanisms of extramedullary spread, and treatment approach*. J Clin Oncol 2011; 29: 3805–3812.

Dorner O., Tolksdorff G., Gamstatter G. i wsp. *Solitary primary amyloid tumour of the rectum*. Leber Magen Darm 1989; 19: 95–96, 99.

Gupta P., Rice G.D., Abraham K. i wsp. *Extramedullary plasmacytoma of the pancreas and jejunum*. Clin Imaging 2009; 33: 240–243.

Kodani T., Osada T., Terai T. i wsp. *Successful endoscopic mucosal resection of a solitary extramedullary plasmacytoma in the sigmoid colon*. Endoscopy 2011; 43 (supl. 2): E298–E299.

Lopes da Silva R. *Extramedullary plasmacytoma of the small intestine: clinical features, diagnosis and treatment*. J Dig Dis 2012; 13: 10–18.

Morris C., Drake M., Apperley J. i wsp., Myeloma Subcommittee of Chronic Leukaemia Working Party of EBMT. *Efficacy and outcome of autologous transplantation in rare myelomas*. Haematologica 2010; 95: 2126–2133.

Nielsen S.M., Schenken J.R., Cawley L.P. *Primary colonic plasmacytoma*. Cancer 1972; 30: 261–267.

Wing E.J., Perchick J., Hubbard J. *Solitary obstructing plasmacytoma of the colon*. JAMA 1975; 233: 1298–1299.

18

Anna Ząbek-Adamska, Ryszard Drożdż

Niespójności wyników laboratoryjnych związanych z ilościowym oznaczaniem białek u pacjentów z gammapatią monoklonalną

Discrepancies between different quantitative protein determination methods in patients with monoclonal gammopathies

Streszczenie

Spektakularny postęp związany z rozpoznawaniem i leczeniem wielu chorób rozrostowych układu krwiotwórczego jest osiągalny dzięki możliwościom precyzyjnego monitorowania stanu pacjenta. Wśród elementów pozwalających na śledzenie postępu choroby i leczenia znajdują się wyniki badań laboratoryjnych. Nowoczesne laboratoria diagnostyczne przyzwyczaiły odbiorców badań do dokładnych wyników obarczonych niewielkim błędem precyzji w granicach 2–5%. W rozdziale przedstawiono dwa charakterystyczne przypadki, w których wyniki oznaczeń laboratoryjnych są obarczone znacznym błędem, co może wpłynąć na ich interpretację i decyzje terapeutyczne. Przyczyną tych błędów są ograniczenia metodologiczne. W przypadku elektroforezy stężenie białka monoklonalnego zlokalizowane w wąskiej strefie żelu przekracza wielokrotnie wartości spotykane w jakichkolwiek innych stanach patologicznych. Błędy związane z pomiarem intensywnej strefy gammaglobulin mają także znaczący wpływ na wyliczane stężenie albuminy. Kalibrowana na podstawie łańcuchów poliklonalnych immunochemiczna metoda oznaczania wolnych łańcuchów lekkich w niektórych przypadkach daje wartości wielokrotnie różniące się od wyników uzyskanych innymi metodami. Interpretacja wyników ilościowego oznaczania wielu parametrów laboratoryjnych wymaga ścisłej współpracy lekarza klinicysty i pracowników laboratorium klinicznego.

Słowa kluczowe: gammapatia monoklonalna, elektroforeza, albumina, wolne łańcuchy lekkie

Abstract

Spectacular advances in diagnostics and therapy of hematological proliferative diseases were connected with possibilities of precise monitoring of patients status. Monitoring of disease evolution and effects of the therapy are possible by accurate and precise laboratory data. Automation and technological progress in clinical laboratory has led to the situation that results obtained by different methods are comparable and precision of the numerical results is in the range of 2–5%.

We present two characteristic cases where results of the laboratory tests are biased by considerable errors affecting possible clinical interpretation. This errors are incristic properties of the methodology. In case of quantitative determination of protein concentration based on densitometric measurements of electrophoretic separation, dye-saturationeffect of the gel and nonlinarity of the light transmission limits its accuracy at higher monoclonal immunoglobulin concentrations far exceeding values observed in any other pathology. Inaccurate gamma region quantitation affects quantitative albumin level calculations. In case of free light measurements calibrated on polyclonal standards quantitative latex procedure occasionally yields results of homogenous monoclonal free lights level many times higher than complementary data obtained by different methods. The results of the assay should be discussed in good dialogue between biologist and clinician, and in combination with other diagnostic tests.

Key words: monoclonal gammopathy, electrophoresis, albumin, free light chains

WPROWADZENIE

W diagnostyce i leczeniu szpiczaka mnogiego (MM – *multiple myeloma*) w ciągu ostatnich 20 lat dokonał się spektakularny postęp. Znaczne wzrosła przeżywalność, udało się także poprawić jakość życia pacjentów. Pojawiły się nowe leki i procedury ich stosowania. Jednocześnie – aby kontrolować skuteczność działania poszczególnych grup leków – prowadzono badania pozwalające ocenić odpowiedź na leczenie, monitorować postęp leczenia, wykrywać ewentualne nawroty choroby. Niektóre parametry laboratoryjne pozwalają także oceniać stopień zaawansowania procesu chorobowego oraz przewidywać dalsze rokowania. W piśmiennictwie podano wiele przekonujących przykładów użyteczności oznaczania wybranych parametrów białkowych w monitorowaniu przebiegu i leczeniu MM. Wśród parametrów laboratoryjnych związanych z oceną zaburzeń białkowych poza immunofiksacją białek osocza, która dostarcza informacji jakościowych dotyczących klasy i typu białka monoklonalnego, wszystkie pozostałe mają charakter ilościowy. Ciągły postęp technologiczny doprowadził do sytuacji, w której ilościowe wyniki badań laboratoryjnych są wiarygodne i rzetelne. Współczynnik zmienności dla większości oznaczeń biochemicznych mieści się w granicach 2–5%, a procedury kontroli jakości zapewniają odpowiednią dokładność wyników. Standaryzacja metod pozwala na bezpośrednie porównywanie wyników otrzymanych poszczególnymi metodami i w różnych laboratoriach.

Do parametrów białkowych, które są użyteczne w diagnostyce gammapatii monoklonalnych i leczeniu MM, należą:

- Albumina oznaczana kolorymetrycznie z zielenią bromokrezolową lub na podstawie pomiarów densytometrycznych rozdziałów elektroforetycznych.
- Ilość białka monoklonalnego, mierzona zalecaną metodą na podstawie pomiarów densytometrycznych lub poprzez immunochemiczny pomiar wybranej klasy immunoglobuliny uzupełniony o ilościowe oznaczenie związanych z immunoglobuliną łańcuchów lekkich.
- Immunochemiczny test lateksowy pozwalający na oznaczenie wolnych łańcuchów lekkich immunoglobulin.

W niniejszym rozdziale przedstawiono dwa charakterystyczne przypadki oznaczeń wyżej wymienionych parametrów białkowych u pacjentów z gammapatią monoklonalną. W obydwu przypadkach wynik oznaczania jednego z parametrów obarczony jest znacznym błędem daleko wykraczającym poza zakres, do którego przyzwyczaiły nas nowoczesne laboratoria diagnostyczne.

978-83-932189-1-2_szpiczak_mnogi_t3_srodek.indd 163 2012-08-04 12:40:25

PRZYPADEK 1

Wykonano testy laboratoryjne, których wyniki wskazywały na wyraźną gammapatię monoklonalną u badanego pacjenta. Stężenie białka całkowitego wyniosło 148 g/l (wartości prawidłowe 66–87 g/l), czyli 2-krotnie przewyższyło wartości odnotowywane u osób zdrowych. W rozdziale elektroforetycznym na rycinie 18.1., w obszarze

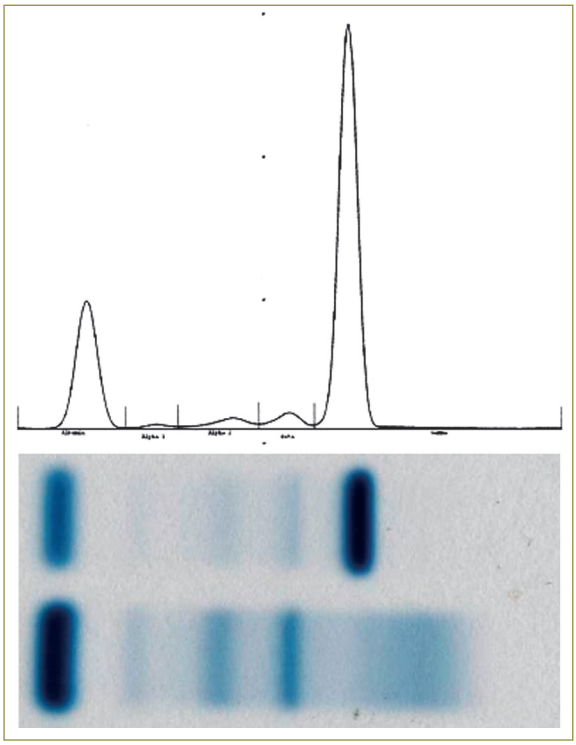

Ryc. 18.1. Densytogram oraz rozdział elektroforetyczny białek surowicy pacjenta z gammapatią monoklonalną (góra) w porównaniu z rozdziałem prawidłowym (dół). Zwraca uwagę intensywna, niemal czarna, strefa białka monoklonalnego – intensywniejsza od strefy albuminy. Z kolei strefa albuminy jest wyraźnie słabsza w porównaniu z rozdziałem referencyjnym

gammaglobulin, wyraźnie widać intensywną strefę białka monoklonalnego. Zwraca także uwagę częsta w takich przypadkach hipogammaglobulinemia poliklonalna. W obszarze gamma poza homogenną strefą białka monoklonalnego nie ma szerokiej strefy innych globulin, co wyraźnie widać w zestawieniu z rozdziałem prawidłowym. Drugą cechą widoczną w rozdziale elektroforetycznym jest hipoalbuminemia. Strefa albuminy jest wyraźnie słabsza w porównaniu z rozdziałem wzorcowym. Według zaleceń u pacjentów z gammapatią monoklonalną ilość białka monoklonalnego powinna być mierzona na podstawie analizy elektroforetycznej białek surowicy. Umożliwia to oddzielenie frakcji monoklonalnej od tła o charakterze poliklonalnym. W tym konkretnym przypadku wobec braku tła poliklonalnego właściwie całą frakcję gammaglobulin stanowi strefa

białka M. Wyliczone na podstawie elektroforezy oraz wartości białka całkowitego stężenie białka monoklonalnego wynosi 99,3 g/l, a oznaczone metodami immunochemicznymi stężenie immunoglobulin klasy IgG – 107 g/l. Różnica około 8 g/l wynika z przyczyn metodologicznych i nie zmienia ogólnej interpretacji wyników dotyczących stężenia białka monoklonalnego; wśród białek surowicy największe jest stężenie albuminy, a jego wartość bardzo rzadko przekracza 60 g/l. Do takiego poziomu dostosowane są także metody elektroforetyczne. Przy wyższych stężeniach białka – jak w przypadku gammapatii monoklonalnych – intensywna strefa białkowa powoduje silne związanie barwnika i stąd problemy z liniowością pomiaru densytometrycznego. Trudności związane z ilościowym pomiarem intensywnie wybarwionych frakcji białkowych były sygnalizowane przez wielu autorów doniesień z dziedziny diagnostyki laboratoryjnej [Murray i wsp. 2009]. Zwracano uwagę, że silne wysycenie barwnikiem frakcji immunoglobulinowej i brak liniowości w zakresie największych stężeń mogą utrudnić prawidłową ocenę odpowiedzi pacjenta na podjęte leczenie. W takich przypadkach ilościowe oznaczanie immunoglobulin metodami immunochemicznymi wydaje się w pełni uzasadnione. Mimo znacznej, bo wynoszącej 7,7 g/l, różnicy bezwzględnej w zakresie stężenia białka monoklonalnego, różnica procentowa nie przekracza 10%, a interpretacja obydwu wartości jest spójna.

Kolejnym białkowym parametrem laboratoryjnym użytecznym w diagnostyce gammapatii monoklonalnych jest stężenie albuminy. To jeden z elementów klasyfikacji zaawansowania choroby według International Staging System [Kyle, Rajkumar 2009]. W laboratoriach diagnostycznych najczęściej stosowaną technikę oznaczania albuminy stanowi prosta metoda kolorymetryczna oparta na selektywnym wiązaniu przez albuminę niektórych barwników (np. zieleni bromokrezolowej). Inną możliwością jest wyliczenie stężenia albuminy na podstawie stężenia białka całkowitego i pomiarów densytometrycznych frakcji białkowych uzyskanych w wyniku elektroforezy. W omawianym przypadku stężenie albuminy zmierzone przy użyciu zieleni bromokrezolowej wyniosło 28 g/l (wartości prawidłowe 35–52 g/l), a stężenie albuminy otrzymane metodą elektroforetyczną – 36,1 g/l (wartości prawidłowe 35–55 g/l). Mimo że bezwzględna różnica stężeń wynosi – podobnie jak w przypadku białka monoklonalnego – 7 g/l, to względna wartość różnicy – już około 20%. Co więcej, diagnostyczna interpretacja obydwu wyników jest inna. Pierwsza wartość (36,1 g/l) mieści się w zakresie referencyjnym, natomiast druga (28 g/l) jest obniżona – świadczy o wyniszczeniu ustroju lub utracie białka przez nerki i potencjalnie mogłaby zmienić klasyfikację stopnia zaawansowania choroby według International Staging System.

Podsumowanie

Elektroforetyczne, chemiczne oraz immunochemiczne metody oznaczania białek w przypadku gammapatii monoklonalnych mogą przynieść niespójne wyniki. Opisywane w piśmiennictwie problemy metodologiczne związane z ilościowym pomiarem białka monoklonalnego, szczególnie widoczne przy intensywnych strefach białka M, skutkują wadliwym wyliczeniem pozostałych frakcji białkowych, w tym albuminy. Niedoszacowanie ilości białka monoklonalnego automatycznie powoduje przeszacowanie co do albuminy – jednego z parametrów określających ogólny stan pacjenta.

PRZYPADEK 2

W 2001 roku do diagnostyki laboratoryjnej wprowadzono nowy test immunochemiczny pozwalający na oznaczanie wolnych łańcuchów lekkich immunoglobulin w surowicy. Oparta na technologii lateksowej metoda odznacza się dużą czułością i umożliwia ilościowe oznaczanie wolnych łańcuchów lekkich nawet w niewielkim zakresie stężeń (kilku miligramów na litr). Bardzo szybko po wprowadzeniu metody ukazały się publikacje podnoszące kwestię użyteczności testu Freelite w wykrywaniu, monitorowaniu i prognozowaniu gammapatii monoklonalnych. Dzięki testowi Freelite łatwiejsza stała się także diagnostyka amyloidozy łańcuchów lekkich. Równocześnie w środowiskach diagnostów laboratoryjnych zaczęły się pojawiać informacje o ograniczeniach testu.

Na rycinie 18.2. przedstawiono 2 rozdziały elektroforetyczne białek surowicy. W przypadku rozdziału A w środkowej części strefy gamma w warunkach odpowiedniego oświetlenia można dostrzec bardzo słabo wyodrębnioną strefę białkową.

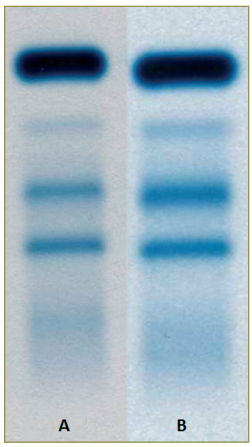

Ryc. 18.2. Rozdział elektroforetyczny białek surowicy dwóch pacjentów; w przypadku pacjenta A w rozdziale elektroforetycznym w obszarze gammaglobulin na granicy wykrywalności jest widoczna słaba strefa białkowa.

Bardziej czytelne są wyniki immunofiksacji obydwu rozdziałów (ryc. 18.3). W obydwu przypadkach widoczne są wyraźnie wyodrębnione prążki odpowiadające wolnym łańcuchom lekkim immunoglobulin.

W tabeli 18.1. przedstawiono wyniki ilościowego oznaczania łańcuchów lekkich. Dwie pierwsze pionowe rubryki podają całkowite stężenia łańcuchów lekkich (wolnych i związanych z cząsteczką immunoglobuliny), trzecia i czwarta – stężenia wolnych łańcuchów lekkich oznaczanych za pomocą testu Freelite. U obydwu pacjentów stężenia łańcuchów lekkich lambda i wolnych lambda znajdują się w zakresie wartości prawidłowych. Wartości te są spójne z wynikami immunofiksacji, które wskazywały na chorobę łańcuchów lekkich typu kappa. Prawidłowe bezwzględne wartości łańcuchów typu lambda mogą wskazywać na poprawne funkcjonowanie filtracji kłębuszkowej nerek [Peters i wsp. 2011]. U pacjenta A wartość stężenia wolnych łańcuchów lekkich typu kappa wyraźnie wykracza poza zakres referencyjny i jest spójna z wynikami immunofiksacji i elektroforezy.

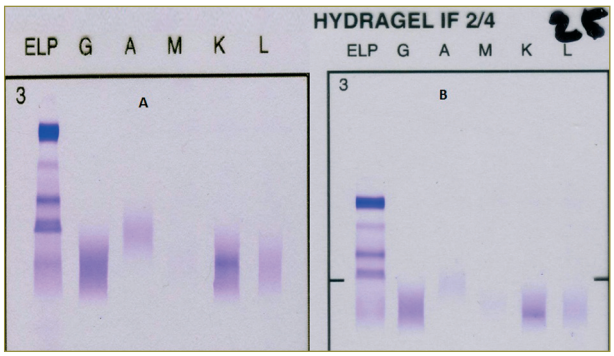

Ryc. 18.3. Immunofiksacja białek surowicy. W obu przypadkach widoczne porównywalne strefy białkowe łańcuchów lekkich typu kappa. Brak strefy pozwalającej na określenie klasy immunoglobuliny potwierdza podejrzenie rozpoznania choroby łańcuchów lekkich

	Kappa [g/l]	**Lambda [g/l]**	**Wolne kappa [mg/l]**	**Wolne lambda [mg/l]**
Zakres wartości prawidłowych	1,70–3,70	0,90–2,10	3,30–19,40	5,71–26,30
Pacjent A	2,56	1,27	1010	8,51
Pacjent B	2,42	1,02	5880	11,7

Tab. 18.1. Wartości łańcuchów lekkich i wolnych łańcuchów lekkich w osoczu pacjentów dotkniętych chorobą łańcuchów lekkich

Elektroforeza na żelach agarozowych pozwala na wykrycie strefy białka monoklonalnego o minimalnym stężeniu około 1 g/l. Dlatego w obrazie elektroforetycznym strefa białka monoklonalnego jest na granicy widoczności.

W przypadku pacjenta B prawidłowe, stosunkowo wysokie tło poliklonalne uniemożliwia wyodrębnienie strefy wolnych łańcuchów lekkich w elektroforezie. U pacjenta B duże, wynoszące niemal 6 g/l, stężenie wolnych łańcuchów lekkich immunoglobulin okazuje się niespójne z pozostałymi wynikami. Stężenie wolnych łańcuchów lekkich (5,88 g/l) jest większe niż stężenie łańcuchów kappa (2,42 g/l) oznaczanych tradycyjną metodą nefelometryczną. Wartość łańcuchów lekkich kappa powinna uwzględniać także wolne łańcuchy lekkie. Frakcja białkowa o stężeniu około 6 g/l powinna być także wyraźnie widoczna w rozdziale elektroforetycznym, a jej intensywność – porównywalna z wyraźnie widoczną strefą globulin beta.

Podsumowanie

Ilościowe oznaczanie wolnych łańcuchów lekkich stanowi czuły test diagnostyczny w wykrywaniu gammapatii monoklonalnych. W omawianych przypadkach czułość testu

Freelite (najczęściej prezentowanego jako stosunek stężeń κ/λ) jest wyraźnie większa niż czułość elektroforezy czy czułość wprowadzonego wiele lat temu testu polegającego na oznaczaniu łańcuchów lekkich (wolnych i związanych).

Ilościowe oznaczanie wolnych łańcuchów lekkich w niektórych przypadkach może być obarczone znacznym błędem, a wyniki poszczególnych badań są ewidentnie niespójne. W opisywanym przypadku u pacjenta B wartość stężenia wolnych łańcuchów lekkich jest prawdopodobnie zawyżona około 5-krotnie. W ostatnim czasie pojawia się coraz więcej doniesień o problemach metodologicznych związanych z oznaczaniem wolnych łańcuchów lekkich w laboratoriach klinicznych. Poza brakiem liniowości i dużym błędem efektu rozcieńczania niepokój muszą budzić sięgające kilkudziesięciu procent współczynniki zmienności metody. Wartości liczbowe stężeń otrzymywanych dla tej samej próby kontrolnej zmieniające się w zakresie 1,1–1710 wykraczają daleko poza standardy, do których są przyzwyczajeni odbiorcy wyników laboratoryjnych [Vercammen i wsp. 2011]. Równocześnie w renomowanych czasopismach pojawiają się coraz to nowsze informacje świadczące o użyteczności oznaczania wolnych łańcuchów lekkich w leczeniu chorób związanych z rozrostem komórek układu krwiotwórczego [Kumar i wsp. 2012; Pardanani i wsp. 2012]. Interpretacja wyników ilościowego oznaczania wolnych łańcuchów lekkich wymaga ścisłej współpracy lekarza klinicysty i pracowników laboratorium klinicznego.

Piśmiennictwo

Kumar S., Dispenzieri A., Lacy M.Q. i wsp. *Revised prognostic staging system for light chain amyloidosis incorporating cardiac biomarkers and serum free light chain measurements.* J Clin Oncol 2012; 30: 989–995.

Kyle R.A., Rajkumar S.V. *Criteria for diagnosis, staging, risk stratification and response assessment of multiple myeloma*. Leukemia 2009; 23: 3–9.

Murray D.L., Ryu E., Snyder M.R., Katzmann J.A. *Quantitation of serum monoclonal proteins: relationship between agarose gel electrophoresis and immunonephelometry*. Clin Chem 2009; 55: 1523–1529.

Pardanani A., Lasho T.L., Finke C.M. i wsp. *Polyclonal immunoglobulin free light chain levels predict survival in myeloid neoplasms*. J Clin Oncol 2012 [Feb 13].

Peters N.O., Laurain E., Cridlig J. i wsp. *Impact of free light chain hemodialysis in myeloma cast nephropathy: a case-control study*. Hemodial Int 2011; 15: 538–545.

Vercammen M., Meirlaen P., Broodtaerts L. i wsp. *Effect of sample dilution on serum free light chain concentration by immunonephelometric assay*. Clin Chim Acta 2011; 412: 1798–1804.

19

Alina Świderska

Wybrane opisy przypadków chorych z dyskrazjami plazmocytowymi

Selected cases of plasma cell dyscrasia

978-83-932189-1-2_szpiczak_mnogi_t3_srodek.indd 169 2012-08-04 12:40:25

Streszczenie

Przedstawiam wybrane przypadki dyskrazji plazmocytowych u chorych leczonych od 2005 roku w Szpitalu Wojewódzkim SPZOZ w Zielonej Górze. Ich przebieg zależał tyleż od swoistej biologii nowotworu, co od zastosowania procedur, jak na nasze warunki niestandardowych, niekiedy także od zbiegów okoliczności. Światły i cierpliwy nadzór merytoryczny nad naszymi działaniami sprawowała Profesor Krystyna Zawilska, konsultant z zakresu hematologii, a wspomagali koledzy z klinik hematologii w Poznaniu i Wrocławiu.

Słowa kluczowe: szpiczak mnogi

Abstract

This article presents selected cases of plasma cell dyscrasia treated in Provincial Hospital in Zielona Góra since 2005. Their course depended both on the specific tumor biology and the application of procedures non-standard for our conditions, sometimes also was incidental. Professor Krystyna Zawilska, a consultant in the field of hematology led, us with wise and patient substantive supervision and our colleagues from University Hospital in Poznań and Wrocław supported us.

Key words: multiple myeloma

978-83-932189-1-2_szpiczak_mnogi_t3_srodek.indd 170 2012-08-04 12:40:25

PRZYPADEK 1

Pacjentka od 46. roku życia, to jest od grudnia 2003 roku, była objęta obserwacją ambulatoryjną z powodu gammapatii monoklonalnej nieokreślonego znaczenia (MGUS – *monoclonal gammopathy of undetermined significance*). W wywiadzie: choroba wrzodowa dwunastnicy, przebyta w 1995 roku radykalna operacja prawego ucha środkowego, liczne przypadki nowotworów w rodzinie.

W lutym 2005 roku w badaniu cytometrycznym szpiku wykryto klonalną plazmocytozę (35%) oraz białko monoklonalne IgA (o stężeniu 908 mg%) w surowicy; nie uwidoczniono ognisk destrukcji na przeglądowym radiogramie kości, nie stwierdzono ani hiperkalcemii, ani niewydolności nerek. Były zatem spełnione kryteria rozpoznania szpiczaka plazmocytowego (MM – *multiple myeloma*) IgA w stopniu II A według Duriego i Salmona. Nie oznaczono wówczas beta2-mikroglobuliny, a co za tym idzie nie określono stopnia zaawansowania choroby według International Staging System (ISS). Rozpoczęto chemioterapię według schematu VAD. Po 3. cyklu, powikłanym zakrzepicą żył głębokich lewego podudzia (z tego powodu włączono na stałe doustny antykoagulant), uzyskano odpowiedź częściową i chora została zakwalifikowana do wysoko dawkowanej chemioterapii wspomaganej przeszczepieniem autologicznych komórek krwiotwórczych w Klinice Hematologii Akademii Medycznej w Poznaniu. W oczekiwaniu na mobilizację zrealizowano kolejne 2 cykle VAD, po których w styczniu 2006 roku rozpoznano progresję choroby.

Zastosowano talidomid w dawce eskalowanej od 100 mg do 300 mg, początkowo w skojarzeniu z deksametazonem, a po wystąpieniu kardiotoksyczności steroidu pod postacią bradykardii – talidomid w monoterapii. Ocena stanu chorej w czerwcu 2006 roku wykazała utrzymywanie się białka monoklonalnego IgA w stężeniu 25 g/l w surowicy, łańcuchów lekkich w stężeniu 7,65 g/l w surowicy i 14,7 mg/l w moczu. Rozpoznano oporność na drugą linię leczenia.

Niestandardową chemioterapię bortezomibem rozpoczęto 25 lipca 2006 roku; jej 2. cykl był powikłany małopłytkowością 2. stopnia według Common Toxicity Criteria. Ocena dokonana po leczeniu wykazała bardzo dobrą odpowiedź częściową ze zmniejszeniem białka M do 3,45 g/l w osoczu. Trzeci, podtrzymujący remisję cykl leczenia bortezomibem podano na przełomie września i października 2006 roku.

W grudniu 2006 roku chorą przyjęto na Pododdział Hematologii Szpitala Wojewódzkiego SPZOZ w Zielonej Górze w złym stanie ogólnym, z niedokrwistością i skazą krwotoczną małopłytkową. Stwierdziwszy ponowny znaczny wzrost stężenia białka IgA – do 39,2 g/l – rozpoznano fazę guza wtórnie niekontrolowanego. W związku z tym 8 grudnia 2006 roku rozpoczęto 1. cykl chemioterapii według schematu EDAP. Uzyskano szybką poprawę stanu chorej i opanowanie podstawowych parametrów aktywności choroby. Po 2. cyklu EDAP w lutym 2007 roku uzyskano 3. remisję choroby.

W marcu 2007 roku w Klinice Hematologii Uniwersytetu Medycznego (UM) w Poznaniu podjęto nieskuteczną próbę mobilizacji komórek krwiotwórczych. Kolejną zaplanowano na kilka tygodni później.

978-83-932189-1-2_szpiczak_mnogi_t3_srodek.indd 171 2012-08-04 12:40:25

Tymczasem 10 kwietnia 2007 roku chora została przyjęta na oddział neurologii z powodu niedowładu kończyny dolnej lewej, obwodowego porażenia nerwu VII po stronie lewej i porażenia splotu barkowego prawego. Tomografia komputerowa (TK) głowy nie uwidoczniła ognisk niedokrwienia, guza ani krwawienia. W badaniu okulistycznym stwierdzono niedomykalność szpary powiekowej po stronie lewej i prawidłowy obraz dna oka. Obraz cytologiczny szpiku był prawidłowy. Odnotowano natomiast zwiększenie całkowitego stężenia białka w osoczu z 7,9 g% do 8,6 g%. Z powodu weekendu badanie immunoelektroforezy białek możliwe było dopiero 16 kwietnia. Na podstawie objawów klinicznych rozpoznano zespół nadlepkości w przebiegu kolejnej wznowy MM. Podano cykl D i w dniach 14 i 16 kwietnia przeprowadzono plazmaferezy lecznicze. Nie uzyskano poprawy. Zgon nastąpił 17 kwietnia 2007 roku wśród objawów uszkodzenia ośrodkowego układu nerwowego. Wynik immunoelektroforezy, przeprowadzonej po jednym zabiegu plazmaferezy, a uzyskany po kilku dniach, wykazał śladową obecność białka monoklonalnego. Badania pośmiertnego nie przeprowadzono.

KOMENTARZ

Przebieg dyskrazji plazmocytowej, rozpoczynającej się od MGUS, po rozwinięciu do postaci MM opornej na chemioterapię według schematu TalDex, a po leczeniu VAD, bortezomibem i EDAP – krótkotrwale pozostającej w remisji, nie pozwolił na przygotowanie chorej do chemioterapii wysoko dawkowanej i na wydłużenie przeżycia.

COMMENTARY

The course of plasma cell dyscrasia, beginning with monoclonal gammopathy with unspecified significance, after the development of plasma cell myeloma resistant to the chemotherapy by TalDex, and after the treatment by VAD, bortezomib and EDAP for short time remaining in remission, did not allow to prepare the patient for high-dosage chemotherapy and to prolong duration of life.

PRZYPADEK 2

Chora w wieku 63 lat, z zawodu nauczycielka, została przyjęta w grudniu 2005 roku na pododdział hematologii w celu diagnostyki. W wywiadzie odnotowano stany gorączkowe i ubytek masy ciała o 15 kg od 2004 roku, cholecystektomię w styczniu 2005 roku. Stwierdzono: w badaniu cytologicznym szpiku obecność 7% plazmocytów, w surowicy białko monoklonalne IgG w stężeniu 36,4 g/l ze zmniejszeniem prawidłowych frakcji immunoglobulin, łańcuchy lekkie kappa 1570 mg/ml moczu, na przeglądowym radiogramie w czaszce zmiany osteolityczne oraz naciekowe, największe w stożku prawego oczodołu, niszczące ściany kostne i wpuklające się do wnętrza oczodołu, w ultrasonografii ognisko o nieustalonym charakterze w miąższu wątroby (biopsja cienkoigłowa dwukrotnie niediagnostyczna); chora bez niedokrwistości, hiperkalcemii i niewydolności nerek; nie oznaczano wówczas stężenia beta2-mikroglobuliny. Podano 3 cykle leczenia

według schematu VAD, skojarzone z osteoprotekcją bisfosfonianami. Chora przestała gorączkować i przybrała na wadze; w badaniach dodatkowych stwierdzono znacznie mniejsze niż przy rozpoznaniu stężenie białka monoklonalnego w osoczu – do 8,96 g/l, normalizację obrazu cytologicznego szpiku i regresję zmian wewnątrzoczodołowych; ognisko w wątrobie o stabilnych wymiarach.

W listopadzie 2006 roku chora zaczęła odczuwać bóle głowy i zaburzenia widzenia. Dokonano kolejnej oceny, która wykazała progresję choroby pod postacią zwiększenia stężenia białka monoklonalnego IgG do 18,6 g/l z rozrostem deformującej oczodół i twarzoczaszkę masy w przednim dole czaszki do wymiarów 32 mm x 30 mm x 25 mm. W trybie pilnym dokonano częściowego wycięcia guza. W badaniu histopatologicznym zidentyfikowano *plasmocytoma*.

Od grudnia 2006 do lutego 2007 roku chora otrzymała 3 cykle chemioterapii talidomidem, doksorubicyną i deksametazonem z efektem w postaci zmniejszenia stężenia białka monoklonalnego do wartości śladowych, wykrywalnych metodą immunofiksacji. Pozostałą w oczodole resztkową masę o wymiarach 15 mm x 9 mm poddano w kwietniu 2007 roku paliatywnej radioterapii. Chora została wstępnie zakwalifikowana do wysoko dawkowanej chemioterapii wspomaganej przeszczepieniem autologicznych komórek krwiotwórczych w Klinice Hematologii UM w Poznaniu. Kontynuowano podtrzymywanie remisji talidomidem.

We wrześniu 2007 roku przeprowadzono kompleksową ocenę. Ponownie stwierdzono zwiększenie stężenia białka monoklonalnego IgG do 15,8 g/l, nieznamienną limfocytozę w badaniu cytologicznym szpiku, a obrazowanie metodą rezonansu magnetycznego (MRI – *magnetic resonance imaging*) całego ciała ujawniło liczne ogniska naciekowe w kościach sklepienia czaszki, trzonie żuchwy, lewej kości kulszowej, obejmujące panewkę stawu biodrowego z przyległą masą miękkotkankową, wpuklającą się do wnętrza miednicy mniejszej na obszarze ponad 7,5 cm, na pograniczu głowy i szyjki lewej kości udowej, w krętarzu mniejszym i nadkłykciu bocznym prawej kości udowej, trzonie kości ramiennej. Istotnie przewartościowało to kwalifikację kliniczną.

Od października do grudnia 2007 roku przeprowadzono 3 cykle leczenia bortezomibem. Uzyskano nieznaczne zmniejszenie stężenia białka monoklonalnego IgG do 10,3 g/l i równie nieznaczną redukcję miękkotkankowej masy wpuklającej się do miednicy.

Po ponownej konsultacji transplantologicznej, wobec granicznego wieku chorej oraz braku bardzo dobrej częściowej remisji, odstąpiono od zamiaru przeprowadzenia wysoko dawkowanej chemioterapii wspomaganej przeszczepieniem autologicznych komórek krwiotwórczych. Po kolejnych 6 cyklach według schematu MDT w październiku 2008 roku stwierdzono prawidłowy cytologiczny obraz szpiku, dalsze zmniejszenie stężenia białka monoklonalnego IgG do 4,87 g/l i stabilizację ognisk w miednicy (ryc. 19.1).

W celu podtrzymania remisji kontynuowano cykle MDT co 8 tygodni do marca 2009 roku, kiedy chora zaczęła odczuwać parestezje kończyn górnych i dolnych. Rozpoznano neuropatię po talidomidzie i lek odstawiono. Dalsze leczenie podtrzymujące prowadzono według schematu M1 w odstępach 4 lub 8 tygodni stosownie do stężenia białka M i neutropenii polekowej.

W grudniu 2010 roku stabilne było stężenie białka M i zmiany osteolityczne, ale powiększyły się wobec stanu sprzed 2 lat zmiany miękkotkankowe w miednicy, ocenione za pomocą MRI całego ciała (ryc. 19.2). Od 27 stycznia do 2 lutego 2011 roku napromieniono paliatywnie promieniami Co-60 obszar lewej strony miednicy mniejszej do stawu biodrowego prawego dawką frakcyjną 4 Gy/pc. do dawki 20 Gy/pc.

Ryc. 19.1. MRI w październiku 2008 r.

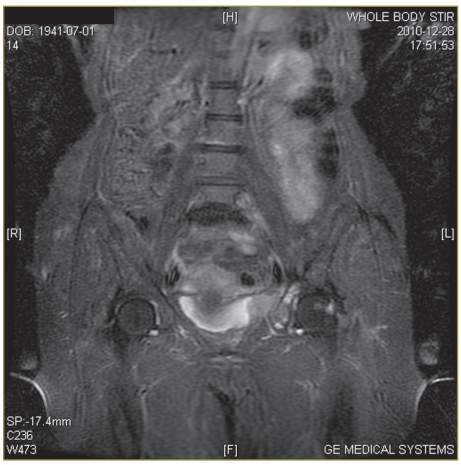

Ryc. 19.2. MRI w grudniu 2010 r. wykazuje progresję zmian guzowatych w miednicy małej

Do dziś podtrzymujemy remisję chemioterapią według M1 w skojarzeniu z pamidronianem co 8 tygodni. Chora odczuwa jedynie nieznaczne bóle kostne o niestałej lokalizacji, ustępujące po sporadycznie stosowanym ketoprofenie. Nie ma infekcji. Nie odnotowano też ewidentnych objawów ubytkowych po leczeniu nacieków w strukturach czaszki.

KOMENTARZ

Przedstawiono przypadek wieloletniego przebiegu szpiczaka z dominującymi zmianami guzowatymi, dobrze reagującymi na radioterapię. Jak dotychczas największe niebezpieczeństwo wiązało się z lokalizacją i gwałtownym rozrostem nacieków, nie zaś z ogólnoustrojowymi objawami choroby.

COMMENTARY

The case of long-term course of myeloma with dominating tumor changes, well responding to radiotherapy was presented. So far, the greatest danger was associated with the location and the rapid growth of infiltration, not the systemic symptoms.

PRZYPADEK 3

Mężczyzna w wieku 58 lat, ojciec chorej na lekoopornego chłoniaka Hodgkina, po przebytej w styczniu 2006 roku niedoszczętnej resekcji guza kości krzyżowej, zgłosił się z wynikiem badania histopatologicznego: „*plasmocytoma*, immunofenotyp CKAE1/AE3, LCA–, komórki plazmatyczne +". Chory uskarżał się na umiarkowane bóle kostne, ograniczone do kości krzyżowej. Na podstawie radiogramu układu kostnego nie wykryto procesu niszczącego poza obszarem kości krzyżowej, w MRI kości krzyżowej uwidoczniono strukturę o wymiarach 8 cm x 6 cm x 3,5 cm o morfologii sugerującej powolny rozprężający typ wzrostu, a scyntygrafia kości wykazała wzmożone nagromadzenie znacznika w różnych obszarach układu kostnego, w tym rozlane w kręgosłupie. Nie wykryto natomiast wówczas białka monoklonalnego w surowicy i w moczu oraz klonalnych plazmocytów w badaniu cytologicznym i histologicznym szpiku. W sierpniu 2006 roku przeprowadzono radioterapię kości krzyżowej.

Kolejne badania cytologiczne szpiku i immunoelektroforezy białek (ponawiane w listopadzie 2006 roku, maju 2007, czerwcu i wrześniu 2008, kwietniu 2009, marcu i listopadzie 2010) oraz kontrolne MRI i TK ogniska w kości krzyżowej nie wykazywały zmiany wobec stanu wyjściowego.

W czerwcu 2011 roku po raz pierwszy metodą immunofiksacji wykryto śladową ilość białka IgG kappa w osoczu, obraz cytologiczny szpiku wykazał wówczas jedynie odczyn erytroblastyczny, a MRI całego kośćca – rozsiane, głównie ogniskowe zmiany o innej lokalizacji niż uwidocznione metodą scyntygrafii przed 5 laty. Podjęto próbę pobrania bioptatu z chorobowo zmienionego obszaru żeber, nie uzyskując diagnostycznego materiału. Badania różnicowe, w tym RTG klatki piersiowej, endoskopia przewodu pokarmowego i badanie urologiczne, nie ujawniły innego procesu rozrostowego. Ponownie zbadano bioptat kości krzyżowej, pobrany w 2006 roku, uznając pierwotną ocenę za nieprecyzyjną. Stwierdzono obecność klonalnych plazmocytów z łańcuchami lekkimi kappa. Kontrolne badania cytologiczne i histopatologiczne szpiku były niediagnostyczne, być może wskutek przebytej radioterapii.

Obraz kliniczny uznano za spójny. Chorego z naciekiem plazmocytów klonalnych kappa+ kości krzyżowej, z wykrywalnym od 6 miesięcy w osoczu białkiem monoklonalnym IgG kappa o małym stężeniu i rozsianymi zmianami osteolitycznymi, spełniającego kryteria klinicznego zaawansowania choroby stopnia IIIA według Duriego i Salmona i stopnia 1. w prognostycznej klasyfikacji ISS, zakwalifikowano do chemioterapii według schematu CTD, wspomaganej leczeniem osteoprotekcyjnym pamidronianem.

KOMENTARZ

Wieloletnia obserwacja szpiczaka odosobnionego potwierdza nieuchronne uogólnienie procesu, w tym przypadku podstępne, z wydzielaniem białka M niewspółmiernie małym wobec rozległego zajęcia układu kostnego przez proces chorobowy.

COMMENTARY

Long-term observation of solitary myeloma confirms the inevitable generalization of the process, in this case insidious, with disproportionately low secretion of protein M in the presence of extensive invasion bone structure.

PRZYPADEK 4

Mężczyzna w wieku 45 lat, od 2008 roku cierpiący na bóle lewej kończyny dolnej, w kwietniu 2009 roku został przyjęty na oddział neurochirurgii z niedowładem tej kończyny. W wywiadzie: wirusowe zapalenie wątroby (WZW) przebyte w 2. i 8. roku życia, powikłana operacja wyrostka robaczkowego przed laty. Wykonano wertebroplastykę trzonu kręgu L3. W badaniu histopatologicznym guza stwierdzono *plasmocytoma*.

W maju 2009 roku wdrożono diagnostykę na pododdziale hematologii, rozpoznając szpiczaka odosobnionego: metodą nefelometrii i immunofiksacji nie wykryto białka monoklonalnego, w badaniu cytologicznym i histologicznym szpiku – plazmocytów, a rutynowe badanie rentgenowskie układu kostnego nasunęło jedynie podejrzenie włókniaka w szyjce kości udowej prawej.

Od 31 sierpnia do 6 października 2009 roku chory przebył radioterapię okolicy L2–L4 dawką frakcyjną do 45 Gy.

W styczniu 2010 roku w pozytonowej tomografii emisyjnej (PET – *positron emission tomography*) skojarzonej z tomografią komputerową (PET-TK) ujawniono aktywne metabolicznie ogniska w szkielecie osiowym oraz aktywną metabolicznie zmianę miękkotkankową w miednicy (ryc. 19.3). Chory już wcześniej zgłaszał umiarkowane dolegliwości bólowe ze strony obszaru odpowiadającego lokalizacji guza. W lutym 2010 roku przeprowadzono diagnostykę różnicową. Stwierdzono prawidłowy obraz endoskopowy górnego i dolnego odcinka przewodu pokarmowego i obraz cytologiczny szpiku, ale immunoelektroforeza białek wykazała obecność łańcuchów lekkich kappa w moczu w stężeniu 95 mg/l, wskazującą na III fazę choroby łańcuchów lekkich. W marcu 2010 roku wykonano laparotomię zwiadowczą, w czasie której pobrano materiał biopsyjny z nieoperacyjnego guza miednicy. W maju 2010 roku uzyskano wynik badania histopatologicznego: *plasmocytoma* kappa+.

W badaniach kontrolnych odnotowano nieco większe stężenie łańcuchów lekkich kappa w moczu – 159 mg/l i pojedyncze plazmocyty w szpiku. Od maja do sierpnia 2010 roku chory przebył łącznie 4 cykle chemioterapii według schematu CTD powikłane cukrzycą posteroidową. Stężenie łańcuchów lekkich kappa w moczu nieznacznie się zmniejszyło (do 75,5 mg/l), w niewielkim stopniu zmniejszył się też guz w miednicy małej. Rozważano możliwość leczenia operacyjnego, ale ostatecznie zabieg uznano za

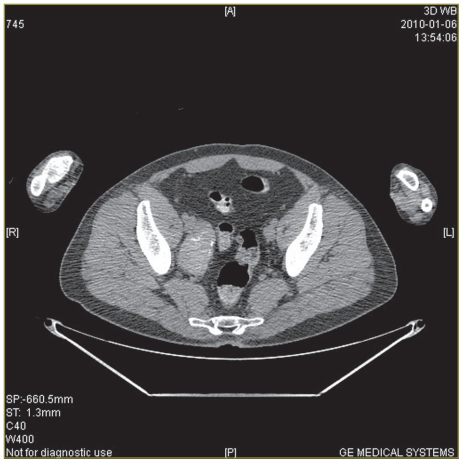

Ryc. 19.3. PET-TK w styczniu 2010 r.

niewykonalny technicznie. Z powodu podwyższonej aktywności aminotransferaz oraz przebytego w dzieciństwie WZW typu A i B przeprowadzono szczegółową diagnostykę, nie stwierdzając nosicielstwa wirusa typu B.

Wobec braku remisji po terapii według schematu CTD zdecydowano się na zmianę protokołu na PAD. Po 4 cyklach metodą immunofiksacji nie wykryto białka monoklonalnego w surowicy i w moczu. W tym czasie chory zgłosił nasilające się dolegliwości neuropatyczne, wobec czego 5. cykl rozpoczęto ze zredukowaną dawką bortezomibu. Mimo to bóle neuropatyczne nadal się nasilały, co stanowiło wskazanie do zakończenia terapii. Na podstawie kontrolnej PET-TK stwierdzono utrzymującą się aktywność metaboliczną ognisk w kościach i guza miednicy małej (ryc. 19.4).

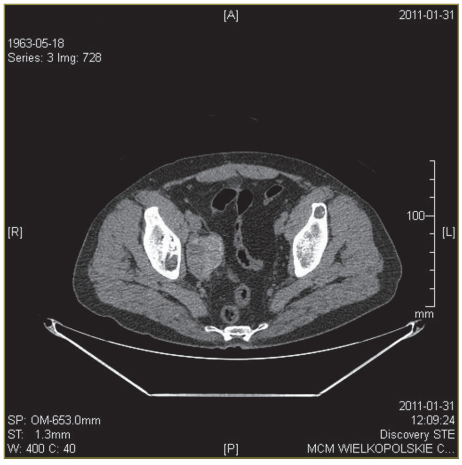

Ryc. 19.4. PET-TK w styczniu 2011 r.

Zaplanowano leczenie według schematu LenDex, które rozpoczęto w marcu 2011 roku i kontynuowano bez objawów nietolerancji, ze stopniowym ustępowaniem neuropatii do czerwca 2011 roku. Kolejna ocena stanu chorego wykazała stabilne wymiary guza miednicy; białka monoklonalnego nie wykryto.

Chorego skierowano do Kliniki Hematologii Akademii Medycznej (AM) we Wrocławiu, gdzie 29 września 2011 roku dokonano przeszczepienia autologicznych komórek krwiotwórczych, poprzedzonego wysoko dawkowaną chemioterapią melfalanem.

W listopadzie 2011 roku PET-TK wskazała na częściową odpowiedź na leczenie (ryc. 19.5). Ponownie zastosowano talidomid, po czym nawróciły dolegliwości neuropatyczne. Rozpoczęto poszukiwanie niespokrewnionego dawcy komórek krwiotwórczych oraz, od lutego 2012 roku, wdrożono chemioterapię według schematu LenDex w celu uzyskania optymalnej odpowiedzi przed przeszczepieniem allogenicznym.

Ryc. 19.5. PET-TK w listopadzie 2011 r. wykazuje częściową odpowiedź na leczenie

KOMENTARZ

Przedstawiono opis przypadku pozaszpikowego guza plazmocytowego, trudnego do zdiagnozowania, wymagającego zastosowania PET-TK, która nie jest standardowo wykorzystywana w rozpoznawaniu MM, a nade wszystko opornego na konwencjonalne leczenie. Do 10 lutego 2012 roku nie poddał się jednak ani chory, ani prowadzący go lekarze.

COMMENTARY

I have presented a case of patient with an extramedullary plasma tumor diagnostically difficult, requiring a non-standard PET examination and, above all, resistant to conventional therapy. However, to this day, i.e. until 10 February 2012, neither the patient nor the leading doctors gave up.

PRZYPADEK 5

Mężczyzna w wieku 61 lat, z zawodu lekarz, specjalista rehabilitacji, był operowany 3 marca 2010 roku z powodu samoistnego złamania trzonu kręgu Th12 metodą przezskórnej biopsji i przeznasadowej cementoplastyki tego kręgu. W 4. dobie po zabiegu został skierowany na pododdział hematologii w stanie dość ciężkim, co było skutkiem między innymi krwawienia okołooperacyjnego z wtórną niedokrwistością oraz dużego całkowitego stężenia białka (13,9 g%).

Wstępne podejrzenie szpiczaka potwierdziły: wysoka plazmocytoza szpiku (86%) (ryc. 19.6), wynik badania histopatologicznego bioptatu trzonu kręgu piersiowego wykazujący rozrost klonalny plazmocytów CD138+ i kappa+, obecność białka monoklonalnego IgG kappa w surowicy w stężeniu 81 g/l ze zmniejszeniem udziału immunoglobulin prawidłowych, w moczu – 1500 mg/l oraz w RTG i MRI liczne ogniskowe zmiany osteolityczne w kościach pokrywy czaszki i kościach miednicy. Rozpoznano stopień IIIA klinicznego zaawansowania według klasyfikacji Duriego i Salmona i 2. według ISS. Wdrożono chemioterapię według schematu CTD, wspomaganą przetoczeniami koncentratu krwinek czerwonych, erytropoetyną, antybiotykoterapią zapalenia płuc i posocznicy gronkowcowej, osteoprotekcją oraz rehabilitacją; szczególne trudności sprawiło dostosowanie dawek analgetyków u chorego nadwrażliwego na opioidy (objawy do stanów pomrocznych i śpiączki włącznie). Uzyskano istotną poprawę subiektywną oraz poprawę stanu ogólnego chorego, ale po 3. cyklu chemioterapii w czerwcu 2010 roku kryteria remisji nie były spełnione, pojawiły się natomiast objawy polineuropatii po talidomidzie, którego podawania z tego powodu zaprzestano.

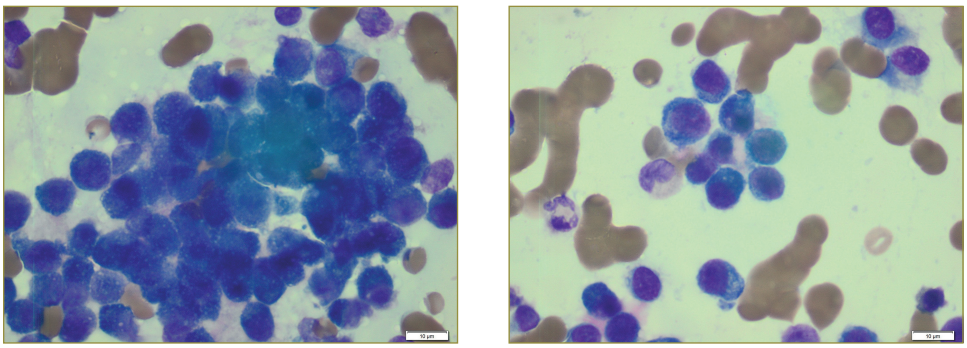

Ryc. 19.6. Obraz cytologiczny szpiku w marcu 2010 r. – plazmocyty stanowiły około 86% komórek jądrzastych

Przeprowadzono jeden cykl chemioterapii według schematu VAD i rozpoczęto formalności procedury niestandardowej chemioterapii lenalidomidem. Lek podano w lipcu 2010 roku, uzyskując dalszą poprawę kliniczną i znaczne zmniejszenie stężenia białka M do 41,9 g/l po 2 cyklach we wrześniu 2010 roku i do 24,9 g/l po 6 cyklach w styczniu 2011 roku. 27 stycznia 2011 roku w Klinice Hematologii UM w Poznaniu zespół transplantologiczny wstępnie zakwalifikował chorego do wysoko dawkowanej chemioterapii wspomaganej autologicznym przeszczepieniem komórek krwiotwórczych, zalecając

kontynuację terapii według schematu LenDex. Kolejna ocena stanu chorego dokonana w maju 2011 roku wykazała dalszą znaczną poprawę, zmniejszenie stężenia białka M do 17,5 g/l oraz brak aktywnych zmian naciekowych w MRI całego kośćca. Przeprowadzone w lipcu 2011 roku badanie neurofizjologiczne wykazało polineuropatię aksonalną czuciową z zajęciem ponad połowy włókien w kończynach dolnych oraz około 10% włókien czuciowych w kończynach górnych, co nie stanowiło przeciwwskazania do zastosowania w kolejnym ujęciu bortezomibu.

Chemioterapię wielolekową według schematu PAD rozpoczęto w sierpniu 2011 roku, nie obserwując przez cały jej przebieg (to jest do grudnia 2011 roku) nasilania się objawów neuropatii. Wystąpiły one dopiero po zakończeniu leczenia i ustępują po farmakoterapii. Uzyskano bardzo dobrą odpowiedź częściową (ryc. 19.7), co pozwoliło ostatecznie zakwalifikować chorego do wysoko dawkowanej chemioterapii.

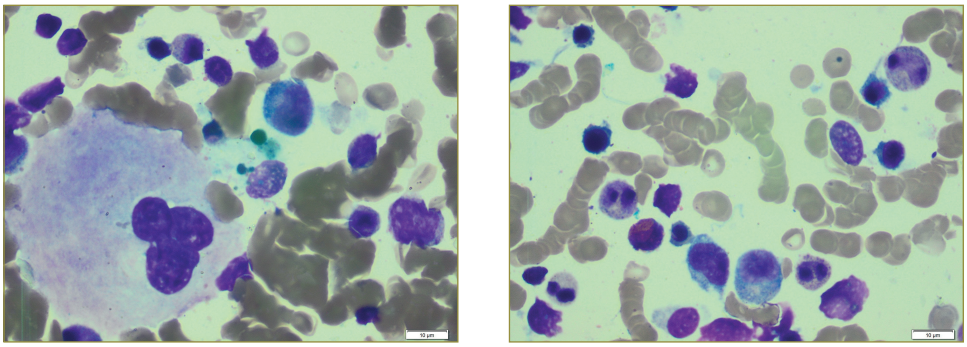

Ryc. 19.7. Obraz cytologiczny szpiku w styczniu 2012 r. – prawidłowy

KOMENTARZ

Chory z zaawansowaną postacią szpiczaka przy rozpoznaniu, w bardzo złym stanie ogólnym, z opornością i nietolerancją leczenia pierwszej linii, osiągnął znaczną poprawę jakości życia oraz bardzo dobrą częściową odpowiedź po długotrwałej terapii drugiego i trzeciego rzutu i w związku z tym rokowanie co do skuteczności konsolidacji jest dobre.

COMMENTARY

Patient with an advanced form of myeloma, when diagnosed in a very poor general condition because of this, with resistance and intolerance to first-line therapy, achieved a significant improvement in quality of life and very good partial response after long-term treatment of second and third line, thanks to that it holds promise for the effectiveness of consolidation.

PRZYPADEK 6

Mężczyzna w wieku lat 55, od wielu lat aktywnie uprawiający kulturystykę, obecnie w zakresie stosownym do wieku oraz współistniejącej choroby zwyrodnieniowej stawów biodrowych, został zoperowany w lutym 2010 roku z powodu guza VI żebra po stronie lewej, zlokalizowanego w linii pachowej środkowej. W TK poprzedzającej operację uwidoczniono masę guzowatą o wymiarach około 6 cm x 2,5 cm, powodującą rozdęcie i osteolizę zajmowanej części żebra o ostrym zarysie od strony płuc, nieprzekraczającą opłucnej, a także pojedyncze nieostrokonturowe ogniska rozrzedzenia struktury kostnej kręgów piersiowych.

W marcu 2010 roku uzyskano wynik badania histopatologicznego zmiany, wskazujący na rozpoznanie *plasmocytoma*: komórki o immunofenotypie CD38+, kappa+, lambda–, CD3–, CD20– wykazywały ekspresję Ki67 w mniej niż 5% jąder. Metodą immunofiksacji wykryto białko monoklonalne IgG kappa o małym stężeniu, w badaniu histopatologicznym i immunohistochemicznym szpiku 5–10% komórek CD138+, stosunek kappa do lambda 1,5:1. Badanie radiologiczne ujawniło jedynie zmiany typowe dla choroby zwyrodnieniowej stawów. Rozpoznano szpiczaka plazmocytowego IgG kappa IA ISS2 i wdrożono chemioterapię wielolekową według schematu CTD, wspomaganą leczeniem osteoprotekcyjnym pamidronianem i solami wapnia. W czerwcu 2010 roku po 3 cyklach według tego schematu w kontrolnej TK stwierdzono brak nawrotu guza plazmocytowego, przy czym nadal obecne było białko monoklonalne IgG kappa. Chory po konsultacji na Oddziale Transplantacyjnym Kliniki Hematologii UM w Poznaniu w dniu 21 lipca 2010 roku został wstępnie zakwalifikowany do wysoko dawkowanej chemioterapii wspomaganej przeszczepieniem autologicznych komórek krwiotwórczych. W celu podtrzymania remisji podano kolejno jeszcze jeden cykl CTD i – po rezygnacji z talidomidu z powodu polineuropatii II stopnia – 5 cykli CD. Po ostatnim kursie chemioterapii w listopadzie 2010 roku dokonano ponownej oceny jej wyników. Odnotowano zmniejszenie stężenia białka M, odczyn mieloblastyczny w obrazie cytologicznym szpiku i brak nawrotu guza żebra VI. W trakcie oczekiwania na zaplanowaną konsolidację kontynuowano osteoprotekcję i monitorowano stan chorego.

W czerwcu 2011 roku, przy okazji kolejnej wizyty w celu podania pamidronianu, chory zgłosił wyczuwalny od kilku dni guz w okolicy blizny pooperacyjnej. W TK uwidoczniono zmianę hipodensyjną w loży pooperacyjnej, którą to zmianę oceniono wstępnie jako wznowę lub tkankę bliznowatą. Dokonano aktualizacji stopnia zaawansowania choroby: białko monoklonalne w osoczu obecne, o stabilnym stężeniu; bioptat cytologiczny szpiku niediagnostyczny, z dużą domieszką krwi, w badaniu histopatologicznym natomiast monoklonalny rozrost plazmocytów CD138+, kappa+, stanowiących około 15% komórek jądrzastych. Biopsję zmiany guzowatej żebra wykonano 30 sierpnia 2011 roku, a wynik badania histopatologicznego i immunohistochemicznego uzyskano 7 października: obraz zmian zapalnych i pourazowych. Po ponownej konsultacji w Klinice Hematologii UM w Poznaniu skierowano chorego na MRI kośćca, której wynik otrzymano 25 listopada 2011 roku: obraz kośćca prawidłowy, bez nacieków patologicznych szpiczaka. W dniu 26 listopada 2011 roku odbył się niepowikłany, planowany od 3 lat zabieg endoprotezoplastyki lewego stawu biodrowego.

Wobec niskiego stopnia zaawansowania choroby i jej stabilnego przebiegu aktualnie odstąpiono od wysoko dawkowanej chemioterapii wspomaganej przeszczepieniem

komórek krwiotwórczych. Chory pozostaje pod nadzorem Poradni Hematologicznej w Zielonej Górze.

KOMENTARZ

Biorąc pod uwagę przebieg MM i niski stopień klinicznego zaawansowania nowotworu u chorego z guzem żebra oraz bardzo dobrą odpowiedź na terapię pierwszej linii, należy dobrze wyważyć decyzję co do dalszego aktywnego leczenia.

COMMENTARY

Presented course of plasma cell myeloma with a tumor of the rib and low advanced clinical stage, with a very good response to the first-line therapy, needs to balance the decision as to the further active treatment.

PRZYPADEK 7

Kobieta w wieku 69 lat, emerytowana nauczycielka, od listopada 2010 roku objęta obserwacją poradni hematologicznej z powodu leukopenii i niedokrwistości, została skierowana w lutym 2011 roku na oddział hematologii w celu dalszej diagnostyki. Stwierdzono mierną niedokrwistość normocytową, leukopenię z neutropenią we krwi, a w badaniu szpiku w ocenie cytologicznej 30% limfocytów i 25% plazmocytów, w histopatologicznej zaś – klonalny rozrost plazmocytów, w 60% kappa+, obecność białka monoklonalnego IgG kappa w surowicy i moczu z obniżeniem immunoglobulin prawidłowych; chora nie zgłaszała bólów kostnych, a rutynowe badania radiologiczne nie wykazały obecności zmian osteolitycznych. Rozpoznano MM IgG kappa w stopniu IIIA w klasyfikacji Duriego i Salmona, a w 1. stopniu według ISS.

Oceniono wiek biologiczny chorej jako niższy od kalendarzowego i po przedstawieniu możliwości terapii podjęto wspólną decyzję o wdrożeniu protokołu CTD. Wspomagająco zastosowano erytropoetynę. Po 3 cyklach chemioterapii uzyskano poprawę subiektywną, zwiększenie stężenia hemoglobiny do 15 g% i leukocytozy do 3,72 G/l, zmniejszenie stężenia immunoglobuliny klasy IgG w osoczu z 53,4 g/l do 28,6 g/l oraz większe niż wyjściowe stężenia prawidłowych immunoglobulin. Wobec polineuropatii II stopnia po talidomidzie zdecydowano o odstawieniu leku i kontynuowano chemioterapię według schematu CD, łącznie do 8 cykli. Kolejne oceny stanu chorej wykazały: po 6 cyklach stabilizację stężenia białka monoklonalnego, obniżenie plazmocytozy szpiku do 5% w ocenie cytologicznej, znaczne zwiększenie stężenia hemoglobiny (wobec czego zaprzestano stosowania erytropetyny); po 8 cyklach nadal utrzymywały się cechy stabilnej fazy choroby, ale pojawiły się bóle w okolicy lewego biodra – po badaniu radiologicznym i konsultacji neurochirurgicznej rozpoznano zespół bólowy lewego stawu krzyżowo-biodrowego i zastosowano niesteroidowe leki przeciwzapalne; wówczas podano również pamidronian, biorąc pod uwagę prowadzoną steroidoterapię oraz wiek kalendarzowy chorej.

W listopadzie 2011 roku pacjentce zaproponowano leczenie podtrzymujące remisję talidomidem w dawce zredukowanej do 100 mg co drugi dzień, na co jednak chora nie wyraziła zgody. Rozpoczęto zatem chemioterapię M1. Przed przewidzianą na grudzień 2011 roku kolejną hospitalizacją chora zadzwoniła z informacją, że na miesiące zimowe udaje się do córki mieszkającej w Warszawie, gdzie będzie nadal nadzorowana hematologicznie. Wiosną zamierzała wrócić pod opiekę oddziału hematologii w Zielonej Górze.

KOMENTARZ

Chora w wieku uznawanym za podeszły przy rozpoznaniu MM, w dobrym stanie ogólnym, bez chorób współistniejących, dobrze tolerowała chemioterapię według schematu CTD i osiągnęła dzięki niej poprawę jakości życia oraz częściową remisję MM.

COMMENTARY

The female patient at the age considered to be old, at diagnosis of myeloma, in good general condition, without coexisting diseases, tolerated chemotherapy by CTD well and thanks to that obtained improvement in quality of life and a partial remission of the disease.

PRZYPADEK 8

Chora w wieku 42 lat, z rozpoznanym we wrześniu 2010 roku WZW typu C, z bólami kręgosłupa lędźwiowego od roku, ze zmianami osteolitycznymi w kościach pokrywy czaszki, z niedokrwistością miernego stopnia i z dużym stężeniem całkowitego białka w osoczu została skierowana z oddziału zakaźnego na oddział hematologii z podejrzeniem MM. Rozpoznanie to potwierdzono, wykrywając w surowicy białko monoklonalne IgG o stężeniu 58,5 g/l oraz 55% plazmocytów w badaniu cytologicznym szpiku.

Rozpoczęto chemioterapię według schematu CTD, wspomaganą pamidronianem. Po konsultacji ze specjalistą chorób zakaźnych leczenie WZW typu C zostało odroczone do czasu uzyskania remisji MM. Po 3 cyklach chemioterapii wielolekowej uzyskano znaczną poprawę subiektywną z prawie całkowitym ustąpieniem bólów w okolicy lędźwiowej przy rozpoznaniu nasilonych tak, że uniemożliwiały chorej poruszanie się, oraz zmniejszenie stężenia IgG do 9,8 g/l. Zgodnie z konsultacją transplantologiczną w Klinice Hematologii UM w Poznaniu indukcję remisji kontynuowano do 6 cykli z pogłębieniem uzyskanego uprzednio efektu – stężenie IgG w badaniach kontrolnych w kwietniu 2011 roku wyniosło 6,52 g/l. Rozpoczęto wówczas leczenie interferonem pegylowanym i rybawiryną, przy czym terapię talidomidem utrzymano do maja 2011 roku. W sierpniu 2011 roku stwierdzono stabilizację procesu chorobowego – stężenie białka M wynosiło 5,16 g/l. Terapię przeciwwirusową, powikłaną jedynie mierną, skąpoobjawową pancytopenią, zakończono we wrześniu 2011 roku, a w listopadzie uzyskano negatywny wynik badania RNA HCV metodą RT PCR (*real time polymerase chain reaction* – reakcja łańcuchowa polimerazy w czasie rzeczywistym). Również w listopadzie 2011 roku stan chorej ponownie ocenio-

no w Klinice Hematologii UM w Poznaniu: potwierdzono utrzymywanie się częściowej remisji, kwalifikującej chorą do wysoko dawkowanej chemioterapii. Obecnie chora jest w trakcie mobilizacji komórek macierzystych.

KOMENTARZ

Czterdziestodwuletnia chora na zaawansowanego MM, przy rozpoznaniu niesprawna z powodu choroby, ze współistniejącym WZW typu C, dobrze odpowiedziała na przeciwnowotworowe leczenie pierwszego rzutu, a pogłębienie i podtrzymanie remisji nowotworu nastąpiło w trakcie przeciwwirusowego leczenia interferonem.

COMMENTARY

The forty-two years old female patient with advanced myeloma, at diagnosis disabled due to disease, with the hepatitis C, responded well to the first-line anti-cancer treatment, and enhancement and maintaining of remission of myeloma occurred during antiviral treatment with interferon.

PRZYPADEK 9

Chora w wieku 66 lat; od 2001 roku była leczona z powodu bólów kostnych, spowodowanych, jak wówczas ustalono, osteoporozą. W wywiadzie: miażdżyca tętnic i przebyty w 1994 roku zawał mięśnia sercowego. Od 2002 roku odnotowano także ubytek masy ciała oraz mierną niedokrwistość z niskim stężeniem żelaza i opornością na jego doustną substytucję. Przeprowadzona wówczas pełna diagnostyka endoskopowa przewodu pokarmowego wykazała jedynie dodatni wynik testu ureazowego, prawidłowe były wyniki RTG klatki piersiowej i USG jamy brzusznej; odczyn Biernackiego (OB) przyspieszony do 77–55 mm/h.

W 2004 roku chora doznała złamania kompresyjnego trzonów dwóch kręgów wskutek urazu przy skoku do basenu. Immunoelektroforeza białek wykazała zwiększone stężenia immunoglobulin klasy IgG do 1860 mg% i klasy IgM do 460 mg%. W ocenie cytologicznej szpiku stwierdzono 61% komórek limfoidalnych, immunofenotyp szpiku opisano jako prawidłowy.

W styczniu 2005 roku nieco pogłębiła się niedokrwistość, OB wyniósł 144/152 mm/h, w szpiku wykryto 44% limfoidów o immunofenotypie sugerującym patologię limfocytów linii B, ale bez cech procesu nowotworowego.

W sierpniu 2005 roku chora trafiła do Kliniki Hematologii AM we Wrocławiu. Rozpoznano tam makroglobulinemię Waldenströma (MW). Do końca 2009 roku prowadzono chemioterapię wielolekową cyklofosfamidem i winblastyną, według schematów COP i M1; wspomagająco stosowano pamidronian i erytropoetynę. Stężenia immunoglobuliny IgM w badaniach kontrolnych wyniosły 25,57 g/l, 17,8 g/l i 22,9 g/l. Wyniki badań dodatkowych nie są dostępne.

W styczniu 2010 roku chora została przyjęta na pododdział hematologii z nasilonymi bólami kostnymi, zapaleniem stawu kolanowego oraz pogłębiającą się niedokrwistością z manifestacją kliniczną pod postacią bólów wieńcowych. Wyniki badań laboratoryjnych były następujące: stężenie białka monoklonalnego IgM wyniosło 15,8 g/l, stężenie żelaza było małe, a krzywa wchłaniania – płaska. Obraz endoskopowy żołądka był prawidłowy. Uznano, że obraz kliniczny jest skutkiem progresji choroby z nakładającym się cytotoksycznym działaniem leków alkilujących, a niedokrwistość odpowiada typowi chorób przewlekłych ze współistniejącymi zaburzeniami wchłaniania żelaza. Zastosowano cykliczną steroidoterapię, kontynuowano leczenie pamidronianem i erytropoetyną, a żelazo podawano drogą dożylną. W czerwcu 2010 roku stwierdzono nieznaczne zwiększenie stężenia hemoglobiny i istotne – białka monoklonalnego. Chorą zakwalifikowano do immunochemioterapii rytuksymabem i fludarabiną, w czasie pierwszej próby podawania przeciwciała monoklonalnego pacjentka zareagowała bólami stenokardialnymi, dreszczami i wysypką, wobec czego otrzymała jedynie pełną dawkę cytostatyku. Przy 2. cyklu leczenia przebieg wlewu rytuksymabu nie był powikłany. Terapię kontynuowano do października 2010 roku, kiedy to uzyskano ustąpienie niedokrwistości; stężenie białka monoklonalnego zwiększyło się jednak do 29 g/l. Rozpoznano wówczas także cukrzycę wymagającą wprowadzenia diety.

Ze względu na uprzednią długotrwałą terapię, podeszły wiek i choroby współistniejące uznano poprawę klinicznego stanu chorej za efekt wystarczający i w kolejnych miesiącach prowadzono jedynie leczenie objawowe erytropoetyną i pamidronianem.

W marcu 2011 roku stwierdzono nieznacznie zwiększone stężenie białka monoklonalnego, a w kwietniu – pogorszenie pamięci i kontaktu oraz guzowate nacieki w lewej okolicy czołowej i okolicy skroniowej. Tomografia komputerowa głowy ujawniła obecność mnogich ognisk niedokrwiennych w istocie białej obu półkul oraz soczewkowatych struktur, jednej w okolicy skroniowej lewej, wpuklającej się do dołu podskroniowego, drugiej w okolicy łuski kości czołowej. Neurolog rozpoznał leukoencefalopatię w przebiegu choroby podstawowej i po wcześniej prowadzonej terapii. Pobrano bioptat nacieku, jak się okazało, o histologicznych i immunologicznych cechach sugerujących chłoniaka z komórek B, o niskim stopniu złośliwości, w tym chłoniaka limfoplazmocytowego. Prowadzono dalsze leczenie objawowe: przetoczenia (erytropoetynę odstawiono z powodu jej nieskuteczności) oraz antybiotykoterapię przewlekłej infekcji narządu rodnego. Chora zmarła w domu.

KOMENTARZ

Rozpoznanie makroglobulinemii Waldenströma, choroby rzadkiej, bywa niekiedy trudne i wymaga zarówno doświadczenia, jak i wystarczająco precyzyjnych metod. Wieloletniemu jej przebiegowi towarzyszą dołączające się choroby wieku podeszłego, ograniczające możliwości skutecznej terapii.

COMMENTARY

Diagnosis of Waldenström's macroglobulinemia, the rare disease, is sometimes difficult and requires both experience and sufficiently precise methods. Within years of its existence, the diseases of old age add, limiting the possibility of effective therapy.

PRZYPADEK 10

Mężczyzna w wieku 61 lat, po częściowym wycięciu żołądka z powodu choroby wrzodowej, został przyjęty w marcu 2010 roku na pododdział hematologii w celu diagnostyki. Zgłosił też WZW typu C, pogorszenie tolerancji wysiłku, utratę 8 kg masy ciała i stany gorączkowe od grudnia 2009 roku. Na podstawie panelu zleconych badań stwierdzono: niedokrwistość normocytową, rzeczywisty niedobór żelaza, białko monoklonalne klasy IgM o stężeniu 82,5 g/l w osoczu i nieznamienny obraz cytologiczny szpiku. Wynik badania trepanobioptatu otrzymano w kwietniu 2010 roku. Bogatokomórkowy szpik był luźno nacieczony dość dojrzałymi limfocytami, w 20% wykazującymi ekspresję CD20. Potwierdzono tym wstępne podejrzenie makroglobulinemii Waldenströma i rozpoczęto chemioterapię według schematu COP, przy czym prednizon zastąpiono hydrokortyzonem podawanym drogą dożylną ze względu na przebytą resekcję żołądka. Wspomagająco zastosowano przetoczenia koncentratu krwinek czerwonych i erytropoetynę. Po 4 cyklach terapii u mężczyzny utrzymywała się niedokrwistość, choć już bez wskazań do przetoczeń, ale stężenie białka IgM wzrosło do 96,8 g/l.

W sierpniu 2010 roku rozpoczęto immunochemioterapię według schematu R-FC. Już po 1. cyklu chory odczuł wyraźną poprawę wydolności fizycznej, po 2. cyklu odstawiono erytropoetynę, a po 3. – stężenie białka wyniosło 52,2 g/l. Podano 4. kurs chemioterapii FC bez rytuksymabu i skierowano chorego do poradni hematologicznej w celu prowadzenia dalszej obserwacji.

KOMENTARZ

Przedstawiono dość typowy obraz kliniczny makroglobulinemii Waldenströma; u chorego stwierdzono predyspozycję do tej choroby w postaci WZW typu C. Nie uzyskano odpowiedzi na chemioterapię według schematu COP, zastosowaną zgodnie z rekomendacjami. Zwrot w przebiegu leczenia osiągnięto dzięki immunochemioterapii rytuksymabem, fludarabiną i cyklofosfamidem. Za wystarczającą odpowiedź uznano ustąpienie objawów klinicznych i częściową remisję hematologiczną. Z tego powodu i w celu uniknięcia głębokiej immunosupresji poprzestano na 3 cyklach immunoterapii rytuksymabem i 4 kursach chemioterapii według schematu FC.

COMMENTARY

The patient with a fairly typical clinical picture of Waldenström's macroglobulinemia, with disposition to this disease as hepatitis C, did not respond to applied in accordance with the recommendation chemotherapy by COP. The turnaround in the course of treatment was achieved by immunochemotherapy with the application of rituximab, fludarabine and cyclophosphamide. Disappearance of clinical symptoms and partial hematological remission were considered to be sufficient answer to the treatment. For this reason and to avoid severe immunosuppression the treatment was stopped at three cycles of rituximab immunotherapy and four courses of chemotherapy by FC.

978-83-932189-1-2_szpiczak_mnogi_t3_srodek.indd 186 2012-08-04 12:40:28

PRZYPADEK 11

Kobieta w wieku 66 lat, z nadciśnieniem tętniczym w wywiadzie, wiosną 2007 roku została skierowana do poradni hematologicznej z powodu utrzymującego się od roku osłabienia i uogólnionych bólów stawów. Prowadzone wcześniej diagnostyka i obserwacja internistyczna wykazały mierną niedokrwistość normocytową z małym stężeniem żelaza w osoczu i opornością na doustną substytucję żelaza, nieżyt śluzówki żołądka z zakażeniem *Helicobacter pylori* (przeprowadzono eradykację), prawidłowy obraz endoskopowy jelita grubego i biochemiczne parametry wydolności nerek i wątroby oraz przyspieszony OB.

W sierpniu 2007 roku kobieta została przyjęta na pododdział hematologii. Stwierdzono w badaniu cytologicznym szpiku obecność licznych limfocytów i plazmocytów (ryc. 19.8), co ostatecznie rozpoznano w badaniach histologicznym i immunohistochemicznym jako nacieczenie szpiku limfocytami z markerem CD20+, stanowiącymi 20–30% komórek jądrzastych, oraz obecność białka monoklonalnego klasy IgM kappa o stężeniu 8,29 g/l. Nie wykryto destrukcji kostnej na radiogramach. Rozpoznano makroglobulinemię Waldenströma. Zlecono 6 cykli chemioterapii według schematu LP, uzyskując istotną poprawę subiektywną oraz normalizację obrazu histologicznego szpiku.

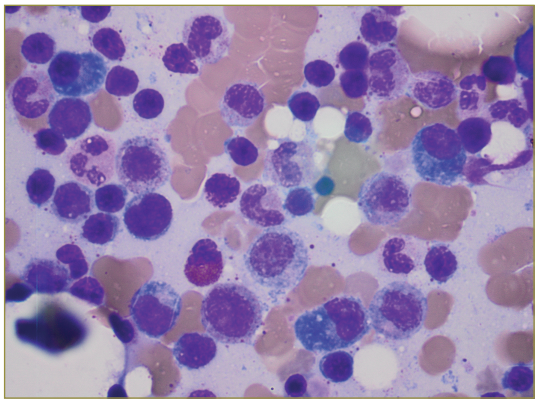

Ryc. 19.8. Rozmaz szpiku przed rozpoczęciem leczenia, typowy dla makroglobulinemii Waldenströma

Chora pozostawała pod ambulatoryjną opieką hematologa. Stosowano małe dawki steroidu. W maju 2010 roku z powodu nasilenia się bólów stawowych, nieznacznego pogłębienia niedokrwistości oraz nacieczenia szpiku limfocytami o fenotypie komórek linii B w 40–50% ponownie zastosowano leczenie według schematu LP. Sześć cykli powikłanych cukrzycą posteroidową przyniosło nieznaczną poprawę subiektywną bez istotnego zmniejszenia stężenia IgM.

Od wiosny 2011 roku dolegliwości ze strony stawów nawróciły. Dołączyły bóle w prawym dole biodrowym. Chora w ciągu kilku miesięcy straciła 14 kg masy ciała. Ponowna szeroka diagnostyka internistyczna nie wyjaśniła przyczyny tych objawów. Nie zwiększyło się stężenia białka monoklonalnego, ale wobec braku innego wyjaśnienia

objawów ogólnych poza progresją dyskrazji plazmocytowej chora została zakwalifikowana do immunochemioterapii rytuksymabem i fludarabiną. Dwie kolejne próby podania przeciwciała monoklonalnego powikłane były świądem skóry i znacznym obniżeniem ciśnienia tętniczego, wobec czego podano jedynie cytostatyk. Po uzupełnieniu wywiadu ustalono, że podobna reakcja wystąpiła przed laty po podaniu anatoksyny i antytoksyny tężcowej. Po 6 cyklach monoterapii fludarabiną niepowikłanych ani infekcjami, ani mielosupresją, w ocenie przeprowadzonej w grudniu 2011 roku stwierdzono częściową remisję choroby: ustąpiła niedokrwistość, znacznie zmniejszyło się stężenie IgM (wyjściowo 9,25 g/l, po leczeniu 2,47 g/l), a przede wszystkim bóle stawowe stały się o wiele mniej dokuczliwe. Pacjentka pozostaje pod nadzorem poradni hematologicznej.

KOMENTARZ

Opisano kilkuletni przebieg makroglobulinemii Waldenströma, powodującej zmienne dolegliwości kliniczne, które stanowiły główne wskazanie do zastosowania aktywnego leczenia; przy kolejnej progresji choroby z powodu nietolerancji rytuksymabu zastosowano monoterapię fludarabiną, nie odnotowując powikłań i uzyskując dobrą odpowiedź kliniczną.

COMMENTARY

Several years of Waldenström's macroglobulinemia course, giving the variable clinical symptoms, which were the main indication for the use of active treatment, with subsequent progression because of intolerance to rituximab, monotherapy with fludarabine was used with no evidence of complications and obtained good clinical response.

Skany MRI uzyskano dzięki uprzejmości dra hab. med. Piotra Sosnowskiego z Wielkopolskiego Centrum Medycznego (Poznań), PET-TK – dra Krzysztofa Obuchowskiego z Pracowni PET/CT Wielkopolskiego Centrum Medycznego (Poznań), Euromedic Diagnostics i dra Andrzeja Kołodziejczyka z Pracowni PET/CT Dolnośląskiego Centrum Medycyny Nuklearnej Euromedic Diagnostics.

Dziękuję za pomoc mojej Przyjaciółce, Alicji Hill-Pauch.

Szczególne podziękowania składam Pacjentom i ich Rodzinom.

20

Iwona Niemiec

Postępowanie przeciwbólowe u chorych na szpiczaka mnogiego jako element leczenia paliatywnego

Analgetic treatment of myeloma multiplex as the element of palliative care

978-83-932189-1-2_szpiczak_mnogi_t3_srodek.indd 189 2012-08-04 12:40:28

Streszczenie

Leczeniem paliatywnym obejmuje się osoby nieuleczalnie chore, u których wyczerpano możliwości postępowania przyczynowego. Dotyczy ono większości chorych w okresie terminalnym, głównie w ostatnich 3 miesiącach życia, ale coraz częściej obejmuje także pacjentów we wcześniejszych fazach choroby. Celem tego leczenia jest poprawa jakości życia i utrzymanie optymalnej aktywności chorego mimo postępu choroby. Zadaniem opieki paliatywnej jest również podejście psychoonkologiczne wobec osób z najbliższego grona chorego, co ma pomóc przetrwać okres terminalny i złagodzić moment śmierci, a w czasie żałoby – wesprzeć rodzinę.

Leczenie paliatywne wymaga dokonania poważnych wyborów etycznych i prawnych. Dotyczą one zalecanych metod postępowania pozwalających na ortotanazję, takich jak zaniechanie uporczywej terapii, stosowanie zasady podwójnego skutku czy – w wybranych przypadkach – sedacji paliatywnej w odróżnieniu od niestosowanych w Polsce i obciążonych odpowiedzialnością karną: eutanazji, kryptoeutanazji czy wspomaganego samobójstwa.

Dodatkowy problem polega na tym, że lekarz zobowiązany jest przestrzegać wzajemnie wykluczających się zasad: zasad etyki lekarskiej oraz zasad podziału środków i świadczeń. Te ostatnie są nadrzędne względem dobra indywidualnego chorego i do ich przestrzegania zobowiązuje lekarza status urzędnika państwowego. Następną kwestię stanowi uczynienie z kosztu leczenia wartości etycznej.

Słowa kluczowe: leczenie paliatywne, szpiczak mnogi, ortotanazja, zaniechanie uporczywej terapii, opioidy

Abstract

Palliative treatment assumes terminally ill patients in cases when all possibilities of casual proceeding were used. It refers to the majority patients who are in the terminally stage, mainly in their last 3 months of life. Moreover, palliative treatment also more often refers to patients in the earlier stage of disease. The main aim of palliative treatment is improvement of the life quality and maintenance the optimal activity of the patient in spite of progress of disease. What is more, palliative care is to support and also needed in psycho-oncological treatment for patient's family and friends. It is very important because it helps patient to get through the terminal period and to decrease the fear of death. Additionally, during the period of mourning palliative treatment supports patient's family.

Palliative treatment requires serious ethical and legal choices. Those choices concern recommended procedures which allow for orthothanasia in cases of abandonment of persisting therapy, implementing double result method or in selected cases palliative sedation, contrary to euthanasia, cryptoeuthanasia and assisted suicide, all of which are not practiced in Poland and forbidden by law.

Additional problem is a fact that a medical doctor must follow exceptive rules: Code of Medical Ethics and at the same time allocation of resources and benefits. For a medical doctor the most important is patient's welfare however he is limited by regulations that he must observe to.

Key words: palliative treatment (care), multiple myeloma (myeloma multiplex), orthothanasia, passive euthanasia, opioids

978-83-932189-1-2_szpiczak_mnogi_t3_srodek.indd 190 2012-08-04 12:40:28

CHARAKTERYSTYKA LECZENIA PALIATYWNEGO

Zgodnie z definicją Światowej Organizacji Zdrowia (WHO – World Health Organization) opieka paliatywna to postępowanie, którego celem jest poprawa jakości życia chorych i ich rodzin oraz utrzymanie optymalnej aktywności pacjenta mimo nieodwracalnego postępu choroby.

Leczenie paliatywne obejmuje nieuleczalnie chorych, u których wyczerpano możliwości terapii przyczynowej. Jednak w przypadku uciążliwych objawów należy objąć nim chorego jeszcze w trakcie leczenia przyczynowego.

W Polsce choroby inne niż nowotworowe rzadko są kwalifikowane jako wymagające opieki paliatywnej z powodu obostrzeń NFZ ustalających możliwość takich hospitalizacji tylko według urzędowej listy chorób (Rozporządzenie Ministra Zdrowia w sprawie świadczeń gwarantowanych z zakresu opieki paliatywnej i hospicyjnej, Dz.U. z 2011 r. nr 27 poz. 139). Warunkiem objęcia opieką paliatywną, oprócz wskazań medycznych, jest wola chorego lub jego opiekunów. Najnowsze normy europejskie przewidują 80 łóżek stacjonarnej opieki paliatywnej na 1 milion mieszkańców [Standards in Europe 2010, 2009] oraz możliwość leczenia w domu chorego (co jest zdecydowanie preferowane) lub w poradni medycyny paliatywnej.

Postępowanie jest nastawione na leczenie objawowe (łagodzenie dolegliwości), nie obejmuje przedłużania życia (np. leczenia paliatywnego stosowanego w onkologii). Polega na wszechstronnym działaniu interdyscyplinarnym mającym na celu zaspokojenie potrzeb somatycznych, psychospołecznych i duchowych człowieka oraz zapobieganiu zagrożeniom i wczesnym ich wykrywaniu [Ciałkowska-Rysz 2011; Grądalski 2008; Krzemieniecki 2008]. Element opieki paliatywnej stanowi również postępowanie psychoonkologiczne wobec rodziny (bliskich) chorego, co ma pozwolić na łatwiejsze przetrwanie okresu terminalnego i złagodzenie momentu śmierci, a w okresie żałoby udzielenie wsparcia. Wykazano związek między gorszą jakością umierania a wzrostem kosztów leczenia chorych w stanie terminalnym wynikających ze stosowania drogich a nieskutecznych metod postępowania [Fassbender i wsp. 2009].

Europejskie Towarzystwo Opieki Paliatywnej (EAPC – European Association for Palliative Care) dzieli opiekę paliatywną na 2 poziomy świadczenia usług: specjalistyczną opiekę paliatywną oraz opiekę paliatywną realizowaną przez profesjonalistów z różnych dziedzin medycyny zgodnie z zasadami tej opieki.

Leczenie objawowe dotyczy:

- objawów wywołanych bezpośrednio przez chorobę terminalną (np. niedrożność przewodu pokarmowego z powodu guza);
- objawów wywołanych pośrednio przez chorobę terminalną (np. odleżyn spowodowanych wyniszczeniem);
- objawów wywołanych przez stosowane leczenie (np. działania niepożądane cytostatyków);

978-83-932189-1-2_szpiczak_mnogi_t3_srodek.indd 191 2012-08-04 12:40:28

- objawów wywołanych przez choroby współistniejące (np. stopa cukrzycowa u terminalnie chorego na nowotwór).

Najczęstszymi objawami wymagającymi opanowania są: ból, duszność, niemożność odkrztuszenia wydzieliny, niepokój, pobudzenie, nudności, wymioty, zaparcia, zaburzenia połykania, zatrzymanie moczu, krwawienia, odleżyny, gorączka i drgawki [Żylicz 2011; Ciałkowska-Rysz 2011; Leppert 2011]. Jadłowstręt i zmęczenie są powszechne, ale terminalnie chorzy, których stan się pogarsza, nie wymagają leczenia wobec braku jego skuteczności [Ellershaw, Wilkinson 2011].

Metody leczenia objawowego:

- niefarmakologiczne (znaczenie wsparcia i pomocy psychospołecznej): w myśl zasady, że „problem wypowiedziany to problem o połowę mniejszy";
- farmakologiczne: preferowane leczenie doustne, likwidacja polipragmazji, wczesne stosowanie opioidów, posługiwanie się drabiną analgetyczną WHO (1986 r.);
- inne, takie jak zabiegi „protezujące czynności życiowe" (gastro-, jejuno-, kolono-, nefro-, cysto- i tracheostomie); nawadnianie (drogą wchłaniania z błon śluzowych jamy ustnej, dożylną, podskórną, doodbytniczą); właściwa pielęgnacja, profilaktyka (przeciwodleżynowa, przeciwgrzybicza), ograniczone wskazania do odżywiania pozajelitowego.

Odżywianie dożylne poza wyjątkowymi sytuacjami (np. niedrożność przełyku u silnego chorego przy niemożności wytworzenia przezskórnej gastrostomii lub gastrostomii) jest przeciwwskazane u terminalnie chorych.

Postępowanie paliatywne wymaga dokonania poważnych wyborów etycznych i prawnych – o tyle trudniejszych, że w dużej mierze jednoznacznie niezdefiniowanych. Dotyczą one zalecanych działań zmierzających do ortotanazji, takich jak zaniechanie uporczywej terapii, zasada podwójnego skutku czy – w wybranych przypadkach – sedacja paliatywna, jak również obciążonych odpowiedzialnością karną (np. eutanazja, kryptoeutanazja, wspomagane samobójstwo), mogących się wydarzyć w zespołach niedoświadczonych lub wypalonych [Stachowiak, Mrówczyńska 2011].

Eutanazja jest zabiciem człowieka na jego żądanie i pod wpływem współczucia (zagrożenie karą pozbawienia wolności od 3 miesięcy do 5 lat, art. 150 Kodeksu karnego [kk.]).

Wspomagane samobójstwo jest namową lub pomocą doprowadzającą człowieka do targnięcia się na własne życie (zagrożenie karą pozbawienia wolności od 3 miesięcy do 5 lat, art. 151 kk.).

Kryptoeutanazja (morderstwo): zabicie człowieka bez jego wiedzy i woli z powołaniem się na dobro chorego lub jego bliskich.

Ortotanazja polega na zaniechaniu działań w kierunku sztucznego podtrzymywania życia, podejmowania i prowadzenia reanimacji lub uporczywej terapii i stosowania środków nadzwyczajnych w okresie umierania (przyzwolenie na ortotanazję – art. 32 Kodeksu etyki lekarskiej) [Walden-Gałuszko de 2004].

Zasada podwójnego skutku (dopuszczalna etycznie i prawnie) obejmuje działanie zmierzające do złagodzenia uciążliwego dla chorego objawu pomimo istnienia ryzyka skrócenia życia w wyniku takiego postępowania.

Jeśli lekarz uzna, że postępowanie resuscytacyjne u danego chorego będzie daremne, nie ma potrzeby dyskutowania o tym z chorym [Orońska 2011].

Dodatkowy problem stanowi fakt, że lekarz podlega zasadom etyki lekarskiej, ale zarazem jest urzędnikiem państwowym zobowiązanym do podziału środków i świadczeń,

nadrzędnego względem dobra indywidualnego chorego. I tak, w aktualnych szkoleniach Instytutu Zdrowia Publicznego (Zakład Ekonomiki Zdrowia i Zabezpieczenia Społecznego Instytutu Zdrowia Publicznego UJ CM) podnosi się kwestię, że lekarz nie ma już moralnego prawa patrzeć na medycynę w kategoriach: „nie obchodzi mnie, jakimi środkami walczę o zdrowie i życie pacjenta", a koszt leczenia rozpatruje się jako kategorię etyczną.

CHARAKTERYSTYKA BÓLU

Leczenie przeciwbólowe w 1986 roku zostało uznane za priorytet medyczny przez WHO, a stopień zaangażowania w walkę z bólem oraz skuteczność tej walki za cywilizacyjny postęp nauk medycznych [Brennan 2007]. Eliminacja bólu ma największe znaczenie dla jakości życia chorych w stadium preterminalnym i terminalnym. Analiza piśmiennictwa z okresu 20 lat wykazała, że w Europie 63% chorych na nowotwór poddano niedostatecznemu leczeniu przeciwbólowemu (25% USA, 78% Azja) [Deandrea i wsp. 2008], a 80% chorych z dolegliwościami bólowymi nie podawano analgetyków w trakcie radioterapii [Simone 2008]. W Polsce zużycie leków opioidowych było kilkakrotnie mniejsze niż w większości krajów Europy Zachodniej [Jarosz 2009], mimo że każdego roku z powodu nowotworu umiera w Polsce 90 tysięcy osób [Ripamonti i wsp. 2011, Zatoński i wsp. 2007]. Nowotwory wykrywa się u około 1% populacji; rocznie daje to liczbę ponad 10 milionów ludzi (2008 r. – 12 667 470). Co więcej, szacuje się, że w 2020 roku dojdzie do ponad 15 milionów nowych zachorowań.

Nocycepcja (powstawanie odczucia bólowego) obejmuje kolejne procesy fizjologiczne, w obrębie których może dochodzić do wzmacniania lub wygaszania bodźca bólowego:

- transdukcja (przetwarzanie) – zamiana energii działającego bodźca mechanicznego, chemicznego lub termicznego na impuls elektryczny w obrębie pierwotnych zakończeń nerwowych (nocyceptorach I neuronu drogi bólowej);
- transmisja – przewodzenie impulsu z miejsca powstawania do miejsca percepcji (pierwotne neurony aferentne → droga rdzeniowo-wzgórzowa → droga wzgórzowo-korowa)
- modulacja – opracowywanie impulsu bólowego na drogach jego przewodzenia;
- percepcja – końcowe subiektywne doznanie postrzegane jak ból.

Wytyczne dotyczące postępowania diagnostyczno-terapeutycznego związanego z opanowaniem bólu u chorych na nowotwory złośliwe w Polsce są nieprzerwanie uaktualniane od 1989 roku. Początkowo były to zalecenia Centrum Onkologii w Warszawie. Odnoszą się do zaleceń drabiny analgetycznej WHO (1986 r.). Leczenie zgodne z tymi zaleceniami wykazuje skuteczność przeciwbólową u 80–90% chorych [Jarosz 2009].

Rozpoznanie bólu musi uwzględniać:

- jego natężenie (pomiar w skali bólu: skala numeryczna [NRS – Numerical Rating Scale], skala słowna [VRS – Verbal Rating Scale], skala wzrokowo-analogowa [VAS – Visual Analogue Scale]);
- etiologię (ból spowodowany nowotworem, leczeniem przeciwnowotworowym lub współistniejący);
- rozpoznanie patofizjologiczne dla rozróżnienia bólów receptorowych od neuropatycznych (niereceptorowych, deaferentnych), wymagających innego sposobu postępowania.

Bóle receptorowe (nocyceptywne) wynikają z drażnienia zakończeń nerwowych przez bodziec uszkadzający. Dzielą się na: somatyczne (zlokalizowane, łatwe do opisania), kostne (bolesność samoistna lub uciskowa nasilająca się nocą i przy ruchach) i trzewne (rozlane, głębokie z możliwym nakładaniem się dolegliwości kolkowych, nudności, potów). W bólach nocyceptywnych kostnych stosuje się leczenie przeciwbólowe według drabiny analgetycznej, często bisfosfoniany, unieruchomienie, radioterapię. W bólach trzewnych – leczenie według drabiny analgetycznej za pomocą leków spazmolitycznych, neurolizy splotu trzewnego, podbrzusznego górnego i ewentualnie paliatywnej chemioterapii.

Ból neuropatyczny wynika z uszkodzenia lub dysfunkcji układu nerwowego. Początkowo jest zlokalizowany w obszarze zaburzonego czucia skórnego lub śluzówkowego (przeczulicy lub niedoczulicy/hipoestezji). Ma charakter stały z nakładającymi się napadami kłucia, palenia. Należy do niego alodynia – ból pod wpływem bodźca niebólowego. Leczenie bólu neuropatycznego obejmuje podawanie: dużych dawek opioidów, glikokortykosteroidów, leków przeciwdepresyjnych (trójcyklicznych leków przeciwdepresyjnych [TLPD], rzadziej wybiórczych inhibitorów wychwytu zwrotnego serotoniny [SSRI – *selective serotonin reuptake inhibitors*], wybiórczych inhibitorów wychwytu zwrotnego serotoniny i noradrenaliny [SNRI – *serotonin-norepinephrine reuptake inhibitor*]) i leków przeciwdrgawkowych, wpływających na patologiczne kanały sodowe (lamotrygina, fenytoina, karbamazepina) oraz podjednostkę alfa-2-delta białka G regulowanego napięciem kanałów wapniowych w komórkach ośrodkowego układu nerwowego (pregabalina, gabapentyna). Ponadto w leczeniu bólów neuropatycznych stosuje się blokery receptorów NMDA (ketamina, dekstrometorfan, magnez), leki zmniejszające napięcie mięśniowe (baklofen), antyarytmiki blokujące patologiczne kanały sodowe tworzące się w uszkodzonym nerwie (VGSC – *voltage-gated sodium channel*, np. lidokaina *i.v.*, 5-procentowa lidokaina w plastrach), bisfosfoniany, agonistów receptorów alfa-2 mających zdolność transdukcji każdego rodzaju bodźca, w tym podprogowego na impuls nerwowy (klonidyna), agonistów receptorów adenozynowych i glutaminergicznych, substancje działające poprzez receptory waniloidowe określane akronimem TRPV1 (8-procentowa kapsaicyna), inhibitory cyklooksygenazy (COX – *cyclooxygenase*), kanabinoidy, leki dokanałowe (leki znieczulające miejscowo, opioidy, koanalgetyki), przezskórną elektrostymulację nerwów (TENS – *transcutaneous electrical nerve stimulation*) [Malec-Milewska, Wordliczek 2011]. Ból neuropatyczny zależny od układu współczulnego charakteryzuje się jego wzmożoną aktywnością w odpowiedzi na uszkodzenie, w tym – tworzeniem efaps (patologicznych synaps między układem nocyceptywnym a współczulnym), co przejawia się zaburzeniami ocieplenia, pocenia czy zmianami troficznymi skóry. W leczeniu bólu neuropatycznego podtrzymywanego współczulnie zastosowanie mają neurolizy i blokady układu współczulnego oraz pozostałe leki stosowane w bólach neuropatycznych.

U chorych na szpiczaka mnogiego (MM – *multiple myeloma*) dość często stwierdza się polineuropatię po chemioterapii (CIPN – *chemiotherapy-induced peripherial neuropaty*), polegającą na występowaniu motorycznych, czuciowych i wegetatywnych objawów ubytkowych nerwów obwodowych.

Ból przebijający (*exacerbation of pain*, *incident pain*, *episodic pain*, *pain flare*, *transient pain*, *transitory pain*, *breakthrough pain*, *dolore episidico intenso*, *dolor irruptiva*) dotyczy 50–90% chorych na nowotwory leczonych opioidami i wymaga dodatkowej dawki morfiny o bezpośrednim uwalnianiu (1/6 dawki dobowej podstawowego opioidu) lub innych opioidów o szybkim początku działania – tabletek podpoliczkowych fentanylu wchłanianych przez błonę śluzową jamy ustnej (początek działania – kilka minut),

fentanylu donosowego, buprenorfiny podjęzykowej. Ból przebijający charakteryzuje się znacznym nasileniem, napadowością, szybkim narastaniem (kilka minut) i krótkim czasem trwania. Występuje niezależnie od prawidłowo leczonego bólu podstawowego. Odmianą bólu przebijającego jest ból incydentalny występujący przy wykonywaniu określonych czynności (zabiegi pielęgnacyjne, kaszel, defekacja). Wymaga stosowania ratunkowych dawek leku przed czynnością prowokującą ból. Ból końca dawki powtarza się regularnie przed kolejną dawką analgetyku. Wymaga zwiększenia dawki opioidu o 25–50%.

Wyróżnia się: ból ostry, przewlekły i przewlekły z zaostrzeniami oraz ból totalny spowodowany nałożeniem czynników somatycznych, lęku, depresji i gniewu.

Kauzalgię charakteryzuje utrzymujący się piekący ból i allodynia wskutek urazowego uszkodzenia nerwu. Hiperestezja to przeczulica dotykowa, a hiperalgezja – przeczulica bólowa. Hiperalgezja opioidowa (OIH – *opioid induced hyperalgesia*) wymaga zmniejszania, a nie zwiększania dawki stosowanego opioidu lub jego rotacji na inny (najwięcej OIH powoduje fentanyl) oraz dołączania paracetamolu, niesteroidowych leków przeciwzapalnych (NLPZ), ketaminy. Podawanie opioidów w sposób ciągły, a nie doraźny, ma zapobiegać rozwojowi oporności na opioidy [Żylicz 2011].

LECZENIE PRZECIWBÓLOWE

Na rycinie 20.1 przedstawiono algorytm postępowania w przypadku bólu nowotworowego.

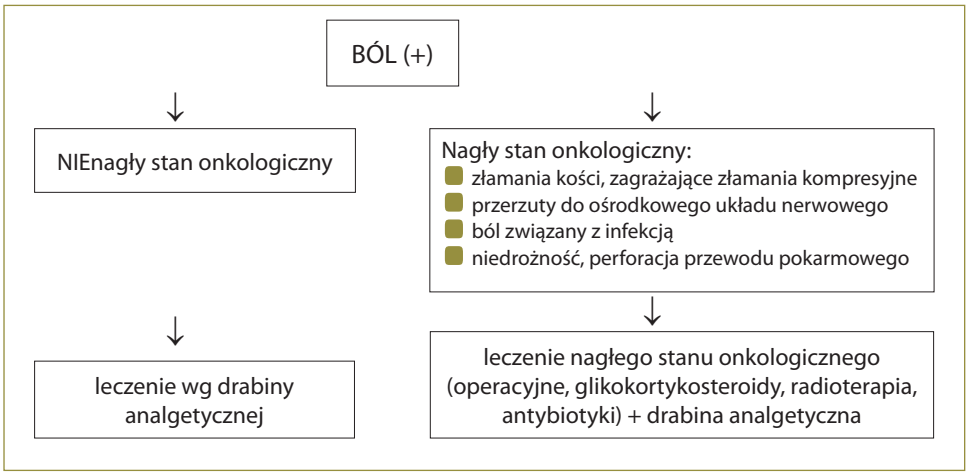

Ryc. 20.1. Algorytm postępowania w bólu nowotworowym (na podstawie zaleceń NCCN)

W przypadku procedur związanych z bólem, takich jak kaniulacja tętnicy, centralny dostęp żylny, biopsje, zmiana pozycji / transport pacjentów ze złamaniami, stosuje się anestetyki miejscowe, leki sedatywne / przeciwbólowe / znieczulenie ogólne, metody niefarmakologiczne (fizykalne, terapia poznawcza), metody interwencyjne (blokady nerwów, analgezja dokanałowa, przezskórna wertebro-/kifoplastyka, neuroablacja, neurostymulacja).

Trójstopniowa drabina analgetyczna obejmuje:
I. analgetyki nieopioidowe (paracetamol, NLPZ) + leki adiuwantowe (leki przeciwdrgawkowe, przeciwdepresyjne, glikokortykosteroidy, bisfosfoniany, kalcytonina)
II. słabe opioidy + leki adiuwantowe
III. silne opioidy + nieopioidowe analgetyki + leki adiuwantowe.

Leki analgetyczne dobiera się odpowiednio do nasilenia bólu zgodnie z drabiną analgetyczną, a leki uzupełniające – według szczegółowego rozpoznania (etiologia, patomechanizm). W wytycznych European Society of Medical Oncology (ESMO) opisano kolejne stopnie drabiny analgetycznej jako następujące stopnie nasilenia bólu: ból słaby (VAS 1–3) – analgetyki I stopnia, umiarkowany (VAS 4–6) – analgetyki II stopnia, silny (VAS 7–10) – analgetyki III stopnia [Jost, Roilla 2008; NCCN 2007, 2008]. O przejściu na wyższy stopień drabiny analgetycznej decyduje brak skuteczności leczenia. Jednak najnowsze zalecenia wskazują na coraz mniejsze znaczenie podziału leków opioidowych. Małe dawki silnych opioidów (stosowane w bólach umiarkowanych i silnych) są równie bezpieczne jak słabe opioidy (stosowane w bólach słabych i umiarkowanych), a zazwyczaj wykazują mniejsze działania niepożądane [Jarosz 2008].

W wybranych przypadkach łączy się dwa opioidy w mniejszych dawkach, co pozwala na optymalizację korzystnego działania przeciwbólowego wobec zmniejszenia ryzyka wystąpienia działań niepożądanych [Kotlińska-Lemieszek 2011]. Z uwagi na groźne powikłania mogące wystąpić po NLPZ WHO zajęła w 2008 roku stanowisko, aby unikać NLPZ i podawać opioidy jako leki przeciwbólowe pierwszego wyboru [Pergolizzi i wsp. 2008]. Podobne zalecenia wydały kolejne towarzystwa naukowe – reumatologiczne i gastroenterologiczne w USA. Jednocześnie wykazano brak istotnej różnicy pod względem skuteczności leczenia przeciwbólowego między słabymi opioidami a NLPZ oraz kombinacji NLPZ ze słabym opioidem [Eisenberg i wsp. 2005; McNicol 2005]; NLPZ kojarzone z paracetamolem, nefopamem, opioidami powodują synergiczny efekt przeciwbólowy [Woroń 2011]. Próbę odstąpienia od drabiny analgetycznej WHO stanowi nowszy standard leczenia bólu opracowany przez członków Committee for Practice Guidelines, w którym graficzne ujęcie drabiny analgetycznej zastąpiono algorytmem postępowania (Guideline for the management of cancer pain in adult and children) [Miaskowski 2005]. Algorytm postępowania uwzględnia wiek chorego, natężenie bólu i miejsce leczenia jako elementy warunkujące wybór metody terapii, a ona zależy od natężenia bólu i zmierza do jak najszybszego jego zredukowania do wartości co najwyżej 0–4 w skali VAS.

Pierwotna rejestracja leków adiuwantowych (koanalgetyków) nie obejmuje działania przeciwbólowego, ale w pewnych rodzajach bólów wykazują one własną aktywność analgetyczną lub nasilają działanie typowych analgetyków.

Do leków przeciwdrgawkowych należą głównie karbamazepina (amizepin: 200–800 mg/dobę), kwas walproinowy (3 x 200 mg lub 500 mg na noc), fenytoina, lamotrygina oraz leki przeciwpadaczkowe nowej generacji: gabapentyna (300–2400 mg/dobę), pregabalina (150–600 mg/dobę), szczególnie chętnie stosowane u starszych osób, w których przypadku stwierdzono komponent neuropatyczny bólu. Należy pamiętać o stopniowym odstawianiu leków przeciwdrgawkowych – w ciągu miesięcy, w przypadku leków nowej generacji – 1–2 tygodni. W napadowych gwałtownych bólach neuropatycznych stosowany bywa klonazepam [Twycross, Wolcock 2007]. Działania niepożądane leków przeciwpadaczkowych sprowadzają się przede wszystkim do sedacji, zaburzeń równowagi, nudności i obrzęków obwodowych.

Pośród leków przeciwdepresyjnych stosuje się TLPD, głównie amitryptylinę (25–75 mg na noc), doksepinę, SSRI (np. paroksetyna, fluoksetyna), SNRI (np. wenlafaksyna, duloksetyna) – skuteczniejsze niż SSRI, ale mniej skuteczne niż TLPD (stosować przy przeciwwskazaniach względem amitryptyliny). Wenlafaksyna (75–150 mg/dobę) i duloksetyna (60 mg/dobę) z reguły są lepiej tolerowane przez starszych pacjentów [Haanpää i wsp. 2011]. Trójcykliczne leki przeciwdepresyjne wykazują dużą skuteczność koanalgetyczną mimo licznych działań niepożądanych (suchość w ustach, zaburzenia oddawania moczu, zaparcia, podwójne widzenie). U chorych z niewydolnością serca amitryptylina nie powinna być stosowana z uwagi na zagrażające zaburzenia rytmu serca i zaostrzenie niewydolności serca [Zajączkowska i wsp. 2011].

Najczęściej wykorzystywanym glikokortykosteroidem w leczeniu przeciwbólowym jest deksametazon (≥4–12 mg/dobę). Działanie tego leku polega na zmniejszaniu ucisku różnych struktur nerwowych (ucisk rdzenia kręgowego i korzeni nerwowych, nadciśnienie śródczaszkowe) lub redukowaniu obrzęków tkanek miękkich. Należy jednak ograniczyć jego podawanie w przypadku niewydolności serca.

Inne koanalgetyki to antagoniści receptora NMDA: ketamina (0,2–1,5 mg/kg/h *i.v.* lub *s.c.*), dekstrometorfan, leki znieczulające miejscowo i antyarytmiczne (lidokaina we wlewach dożylnych, plastrach), kapsaicyna, baklofen, bisfosfoniany, kalcytonina.

U około 36% chorych dotkniętych chorobą nowotworową rozwinie się ból neuropatyczny, a u 31% ból mieszany. W większości przypadków ból neuropatyczny może być skutecznie opanowany. Stan psychiczny ma wpływ na odczuwanie bólu [Kazalska i wsp. 2005]. Na każdym szczeblu drabiny analgetycznej należy uwzględnić stosowanie leków łagodzących objawy niepożądane.

Zasadniczą rolę w uśmierzaniu bólu odgrywają opioidy. Właściwie stosowane nie skracają życia i poprawiają zdolności poznawcze [George, Regnard 2007]. Wytyczne ośrodków onkologicznych w USA (NCCN – National Comprehensive Cancer Network) podają następującą listę leków niezalecanych: propoksyfen, petydyna (meperydyna), pentazocyna i inne częściowo agonistyczne lub agonistyczno-antagonistyczne opiody [NCCN 2007]. Należy do nich również buprenorfina, co jest sprzeczne z praktyką polską.

Łączenie czystych agonistów (petydyna, morfina, fentanyl, kodeina, metadon, oksykodon) z opioidami o działaniu mieszanym: agonistyczno-antagonistycznym (pentazocyna) nasila ryzyko objawów abstynencyjnych (niepokój, łzawienie, wyciek z nosa, bóle stawów, wymioty, biegunka, wypieki na twarzy). Dopuszczalne jest łączenie 2 opioidów w niższych dawkach w celu uzyskania silniejszego działania przeciwbólowego oraz zmniejszenia niepożądanego. Brak krzyżowej tolerancji pomiędzy opioidami tłumaczy się po części różnicą typów białka G aktywowanego przez poszczególne opioidy. Przykładowo, buprenorfina, morfina i metadon są związane z odmiennymi modelami aktywacji białka G pomimo wiązania się z tymi samymi receptorami μ [Dzierżanowski, Ciałkowska-Rysz 2011].

U osób w podeszłym wieku, a więc u większości chorych na szpiczaka, rekomenduje się stosowanie oksykodonu, hydromorfonu lub buprenorfiny. W przypadku buprenorfiny jest to związane z niewielką aktywnością jej metabolitów w przeciwieństwie do morfiny, której metabolit uzyskiwany w wątrobie (morfino-6-glukuronian) wykazuje większą aktywność niż lek macierzysty, a skumulowany w przebiegu niewydolności nerek zwiększa działania niepożądane leku z depresją oddechową włącznie [Kress 2005; Pergolizzi i wsp. 2008]. Efekt przeciwbólowy wiąże się z mechanizmem interakcji leków, której ryzyko wystąpienia wzrasta wraz z liczbą przyjmowanych preparatów. Przy przyjmowaniu 5 leków ryzyko niekorzystnych interakcji sięga już 35%. Najbardziej istotne reakcje wynikają z modyfikacji aktywności enzymów cytochromu P450 biorącego udział w prze-

mianach metabolicznych do 70% wszystkich stosowanych leków. Tymczasem morfina metabolizowana jest głównie na drodze sprzęgania z kwasem glukuronowym i wpływ innych leków na przebieg metabolizmu i ostateczny efekt kliniczny jest mały, podobnie w przypadku buprenorfiny, nieoddziałującej istotnie na aktywność cytochromu P450. Ból przewlekły (nowotworowy i nienowotworowy) u osób po 75. roku życia dotyczy co najmniej 60% populacji [Israel, Morrison 2007]. Działanie leków jest limitowane wydolnością narządów wewnętrznych. Wpływ upośledzonej czynności wątroby i nerek na właściwości farmakokinetyczne opioidów obrazuje tabela 20.1.

Opioid	**Niewydolność wątroby**		**Uwagi**	**Niewydolność nerek**		**Uwagi**
	T ½	metabol/surowica		T ½	metabol/surowica	
morfina	↑	↓	M-6-G↓	↑	↑↑	wzrost metabolitów morfiny→ wzrost działań niepożądanych
oksykodon	↑	↑		↑	↑	obniżony klirens oksykodonu i metabolitów
hydromorfon	?	?		↑	↑↑	opisano kumulację metabolitów
fentanyl td	↑	?		↑	↑	obniżony klirens nerkowy u osób starszych
bupenorfina td	↑	↓	mała aktywność metaboliczna	=	=	nie zaobserwowano istotnych klinicznie zmian
metadon	↑	?		↑	↑	wyłącznie doniesienia kazuistyczne

M-6-G – morfino-6-glukuronian (aktywny metabolit morfiny), ? – brak danych

Tab. 20.1. Wpływ upośledzonej czynności wątroby i nerek na właściwości farmakokinetyczne opioidów na podstawie Pergolizzi i wsp. 2008 [Kotlińska-Lemieszek 2009]

Silne opioidy dostępne w Polsce mają właściwości czystych agonistów receptorów opioidowych niewykazujących efektu pułapowego. Efekt ten polega na tym, że podczas zwiększania dawki leku nie nasila się działanie analgetyczne, natomiast odnotowuje się nasilenie objawów niepożądanych (tj. depresji oddechowej, nadmiernej sedacji, zaparcia, skurczu zwieraczy, zatrzymania moczu, nudności, wymiotów, świądu). Wyjątek stanowi

buprenorfina – częściowy agonista receptora μ i antagonista receptorów κ i δ – aczkolwiek podaje się, że w dawkach analgetycznych zachowuje się jak czysty agonista.

Należy rozróżnić pojęcie opioidu (naturalne pochodne opium oraz leki syntetyczne wykazujące powinowactwo do receptorów opioidowych) od opiatów (naturalne leki przeciwbólowe i środki narkotyczne otrzymywane z opium) i narkotyków (opioidy oraz inne leki i substancje prowadzące do uzależnienia psychicznego i fizycznego) jako pojęcia prawnego. Rozwój tolerancji na opioidy lub hiperalgezja oraz nasilenie działań niepożądanych są wynikiem mechanizmu zmiany konformacji receptora opioidowego z hamującego na pobudzający oraz pobudzenia układu pronocyceptywnego (zmiany w układzie nerwowym) będącego skutkiem m.in. zwiększenia dróg zstępujących nasilających ból. Przeciwdziałanie tym zjawiskom wymaga rotacji opioidów (zamiany na inny opioid), ultramałych dawek antagonistów opioidów, stosowania antagonistów NMDA (ketaminy), paracetamolu, klonidyny, surowicy przeciw dynorfinie A.

Silne opioidy dostępne w Polsce

Morfina jest dostępna w postaci roztworów wodnych, kropli, tabletek o natychmiastowym lub zmodyfikowanym uwalnianiu, czopków doodbytniczych i form do iniekcji; dodatkowe drogi podawania: zewnątrzoponowa i podpajęczynówkowa. Morfina to modelowy opioid, do którego porównuje się właściwości farmakologiczne innych silnych opioidów (tab. 20.2). Na działania niepożądane są narażone głównie osoby z niewydolnością nerek, zwłaszcza odwodnione z uwagi na upośledzenie eliminacji metabolitów morfiny: morfino-6-glukuronian (M-6-G), który wykazuje działanie przeciwbólowe silniejsze od morfiny, i morfino-3-glukuronian (M-3-G), który ma właściwości neurotoksyczne i doprowadza w mechanizmie – najprawdopodobniej nieopioidowym – do mioklonii, halucynoz, hiperalgezji poopioidowej. Glukuroniany słabo przenikają przez barierę krew–mózg. Główne miejsce metabolizmu morfiny stanowi wątroba. Morfina odgrywa rolę w łagodzeniu duszności na drodze złożonego mechanizmu polegającego na działaniu ośrodkowym poprzez receptory opioidowe w mózgu (zmniejszenie percepcji korowej duszności, modulacja wrażliwości ośrodków oddechowych), korzystnego skutku efektu przeciwbólowego, działaniu rozszerzającym naczynia żylne oraz efektu oddziaływania na receptory opioidowe w oskrzelach głównych i tchawicy, co przekłada się na hamowanie rozwoju zapalenia neurogennego, zmniejszenie produkcji śluzu i przekrwienia błon śluzowych. Znaczenie miejscowego stosowania morfiny jest związane z możliwością oddziaływania na nieaktywne wcześniej receptory bólowe we włóknach C, które

Lek	Siła analgetyczna
morfina	1
fentanyl	100
metadon	zmiennie
oksykodon	1,5–2
buprenorfina	75–100

Tab. 20.2. Siła analgetyczna różnych opioidów w porównaniu z morfiną

ulegają sensytyzacji w tkankach zmienionych zapalnie i włączają się do przewodzenia bólu. Pobudzenie receptorów opioidowych hamuje transmisję bólu i zmniejsza uwalnianie neurotransmiterów z zakończeń włókien C, co skutkuje hamowaniem rozwoju zapalenia neurogennego.

Fentanyl jest dostępny w postaci plastrów na skórę (do stosowania co 72 h), ampułek, tabletek podpoliczkowych, preparatu donosowego – do stosowania doraźnego w przypadku bólów przebijających.

Wykazuje dużą lipofilność, co zapewnia szybkie przenikanie przez skórę, błonę śluzową, barierę krew–mózg. Jest silniejszy od morfiny. Powoduje mniejsze upośledzenie funkcji poznawczych, mniej nasilone niż morfina zaparcia i sedację. Może być stosowany u pacjentów z niewydolnością nerek. U osób starszych po zastosowaniu tego leku częściej występują zaburzenia saturacji.

Buprenorfina jest dostępna w postaci tabletek podjęzykowych (dostępność biologiczna 50%, przy omyłkowym połknięciu 15% z uwagi na intensywny metabolizm w wątrobie i znaczący efekt 1. przejścia), plastrów przezskórnych (do stosowania co 96 h) i form do iniekcji. Buprenorfina to silny częściowy agonista receptora opioidowego μ, antagonista receptora κ, słaby agonista receptora δ. Wykazuje powinowactwo do receptorów ORL-1 (*orphan-related ligand*-1), które – wiążąc się z nocyceptyną – powodują hiperalgezję i allodynię (przy pobudzeniu nadrdzeniowym ORL-1) albo działanie przeciwbólowe, jeśli pobudzenie receptorów ORL-1 dokonuje się na poziomie rdzenia. Na modelach zwierzęcych wykazano, że blokowanie nadrdzeniowych receptorów ORL-1 zwiększa działanie antynocyceptywne buprenorfiny, jednak powinowactwo do ORL-1 jest znacznie mniejsze niż do receptorów μ [Dzierżanowski, Ciałkowska-Rysz 2011].

W dawkach analgetycznych (do 140 μg/h w preparatach przezskórnych) buprenorfina nie wykazuje efektu pułapowego. Może być stosowana w skojarzeniu z morfiną, fentanylem i hydromorfonem. Nie zaobserwowano kumulacji buprenorfiny ani jej metabolitów u chorych z niewydolnością nerek, a także zmian właściwości farmakokinetycznych w przypadku stosowania jej przez osoby w wieku podeszłym [Filitz i wsp. 2006; Elkader i wsp. 2005]. Buprenorfina jest jedynym silnym opioidem wykazującym efekt pułapowy w stosunku do depresji oddechowej (bezpieczny w przebiegu przewlekłej obturacyjnej choroby płuc) [Zajączkowska, Sproule 2011]. Ponadto w przypadku bólu neuropatycznego dochodzi do uwrażliwienia ORL-1 w rdzeniu kręgowym, co może odpowiadać za przeciwbólowe działanie buprenorfiny u chorych z bólem neuropatycznym i hiperalgezją ośrodkową.

Metadon to silny opioid syntetyczny złożony z izomeru R o dużym powinowactwie do receptora μ i silniejszym od morfiny do receptora δ oraz izomeru S hamującego wychwyt zwrotny serotoniny i noradrenaliny w obrębie błony presynaptycznej, stąd przewaga efektu analgetycznego u chorych z bólem neuropatycznym (bloker receptorów NMDA). Metadon stosuje się też do uśmierzania bólu niedokrwiennego, zapalnego. Lek wykazuje długi okres półtrwania (5–75 h). Jest metabolizowany w wątrobie i ścianie jelita. Klirens metadonu nie ulega istotnym zmianom u osób w podeszłym wieku lub w przypadku upośledzonej czynności nerek. Z uwagi na zmienny okres półtrwania utrudniający ustalenie dawkowania może być stosowany tylko w ośrodkach leczenia bólu pod nadzorem specjalisty. Niektórzy podają dawkę 0,6 mg/kg/dobę roztworu doustnego. Metadon przyjmowany równocześnie z klonidyną, ketokonazolem, erytromycyną, cyprofloksacyną lub sertraliną wydłuża odstęp QT w zapisie EKG, co grozi potencjalnie śmiertelnymi zaburzeniami rytmu serca [Zajączkowska i wsp. 2011; Woroń 2011].

Oksykodon jest dostępny w postaci tabletek (5 mg, 10 mg, 20 mg, 40 mg, 80 mg). Bywa coraz powszechniej stosowany również w leczeniu bólu nienowotworowego [Solomon

i wsp. 2010]. Według American Pain Society 30 mg morfiny doustnej odpowiada 20 mg oksykodonu, a przy podaniu dożylnym – te same dawki mają działanie ekwipotencjalne. Metabolit oksykodonu (oksymorfon) jest silnym analgetykiem. Przydatny u osób, u których morfina powoduje działania niepożądane. Oksymorfon wykazuje zadowalającą skuteczność w neuralgii cukrzycowej i popółpaścowej u osób starszych oraz u chorych z bólami trzewnymi. Preparat złożony z oksykodonu i naloksonu jest rekomendowany do terapii opioidowej, gdy leczeniu towarzyszą nasilone zaparcia [Schutter i wsp. 2010].

Petydyna, **pentazocyna** to leki niestosowane do uśmierzania bólu nowotworowego z uwagi na toksyczny metabolit (norpetydyna).

Najczęstsze działania niepożądane i toksyczność leków opioidowych:

- senność i upośledzenie czynności poznawczych, omamy lub stan majaczeniowy,
- skurcze kloniczne mięśni,
- zaparcia, nudności, wymioty,
- potliwość, świąd,
- depresja oddechowa.

Słabe opioidy dostępne w Polsce

Tramadol stosuje się co 4–6 h w dawce 50–100 mg (do 400 mg/dobę), występuje w formie tabletek, tabletek SR, ampułek. Tramadol to agonista receptorów opioidowych działający również na zstępujące drogi bólu poprzez zahamowanie wychwytu zwrotnego NA i 5HT, przez co zwiększa ryzyko wystąpienia zespołu serotoninowego. W badaniach na zwierzętach wykazano działanie przeciwzapalne tramadolu, dobry skutek w leczeniu bólów neuropatycznych oraz możliwość wpływu na receptory muskarynowe, głównie typu M1 [Woroń 2011]. Objawy niepożądane to: poty, wymioty, splątanie. Tramadol wykazuje mniejsze ryzyko wywołania depresji oddechowej niż inne opioidy poza buprenorfiną, a ponadto obniża próg drgawkowy.

Kodeinę (**metylomorfinę**) stosuje się co 4 godziny w tabletkach 30–60 mg (do 240 mg/dobę). Około 10% kodeiny ulega przemianie do morfiny, a ta ma działanie analgetyczne, przy czym u 10% populacji rasy kaukaskiej nie występuje enzym przekształcający kodeinę do morfiny. Bioaktywacja jest znacznie hamowana przez leki przeciwpsychotyczne (chloropromazyna, haloperidol, lewomepromazyna i tiorydazyna), metoklopramid, amitryptylinę. U chorych z upośledzoną czynnością wątroby nie zaleca się stosowania kodeiny [Woroń 2011].

Dihydrokodeinę stosuje się co 12 godzin w dawce 60–120 mg (do 240 mg/dobę), w postaci tabletek o kontrolowanym uwalnianiu; ma silniejsze działanie przeciwbólowe od kodeiny (podobne dawkowanie).

LECZENIE PRZECIWBÓLOWE A USZKODZENIE NEREK

Leczenie przeciwbólowe u chorego na MM należy modyfikować z uwagi na występowanie nerki szpiczakowej i przewlekłej choroby nerek (PChN), czyli wieloobjawowego zespołu chorobowego powstałego w wyniku trwałego uszkodzenia lub zmniejszenia

liczby czynnych nefronów niszczonych przez różnorodne procesy chorobowe toczące się w miąższu nerek.

Należy również brać pod uwagę występowanie ostrej niewydolności nerek, zwłaszcza toksycznej, wynikającej z uszkodzenia miąższu nerkowego najczęściej wywoływanego przez NLPZ, inhibitory konwertazy, aminoglikozydy, cefalosporyny, amfoterycynę, radiologiczne środki cieniujące, cytostatyki.

Wyróżnia się pojęcie nefropatii analgetycznej (AN – *analgesic nephropathy*) – niegdyś nerki fenacetynowej – definiowane jako wolno postępująca, indukowana lekami (zwłaszcza preparatami złożonymi, paracetamolem i NLPZ) cewkowo-śródmiąższowa choroba nerek prowadząca do ich obustronnej atrofii, często z rozwojem martwicy brodawek nerkowych.

Wybór leczenia przeciwbólowego w przebiegu PChN należy uzależniać od rodzaju i natężenia bólu, wielkości filtracji kłębkowej, farmakokinetyki leku i możliwości monitorowania stanu chorego, doświadczenia lekarza, a w przypadku osób dializowanych – od stopnia usuwania analgetyku z ustroju podczas dializy [Zajączkowska i wsp. 2011].

Z wiekiem dochodzi do zmniejszenia masy nerek, perfuzji i filtracji kłębuszkowej (ok. 50%), co prowadzi do upośledzenia wydalania leków przez nerki, wydłużenia okresu półtrwania leków i ich aktywnych metabolitów eliminowanych z moczem oraz do wzrostu ryzyka kumulacji leku. Zmiany farmakokinetyki leków zachodzące z wiekiem najsilniej dają o sobie znać tam, gdzie eliminacja leków zależy od czynności nerek. W związku z tym trzeba unikać efektów pułapowych, co dotyczy NLPZ, paracetamolu, słabych opioidów, oraz brać pod uwagę współistniejącą niewydolność wątroby i hipoalbuminemię, a także redukować polipragmazję [Kotlińska-Lemieszek 2011].

Należy też pamiętać, że nawet niewielkie uszkodzenie wątroby może wpływać na klirens nerkowy leku, powodując zmniejszenie sekrecji cewkowej, zanim zmniejszy się współczynnik (wskaźnik) przesączania kłębuszkowego (GFR – *glomerular filtration rate*). Nie można też zapominać o występującej wówczas nadmiernej nadwrażliwości na opioidy.

Rekomendacje odnośnie do leczenia przeciwbólowego u chorych na nowotwory z towarzyszącym uszkodzeniem nerek tworzy się na podstawie danych dotyczących farmakokinetyki leków ekstrapolowanych z badań chorych na choroby inne niż nowotwory [King i wsp. 2011].

U chorych w stanie przedagonalnym należy kontynuować leczenie przeciwbólowe, a w przypadku opioidów unikać form do przezskórnego podawania (TTS – *transdermal terapeutic system*). U chorych wymagających włączenia opiodu (*opioid naive*) powinno się zaczynać od małych dawek morfiny stosowanej podskórnie. Należy zrezygnować ze stosowania antydepresantów, stopniowo z leków przeciwdrgawkowych i steroidów [Orońska 2011].

Wyróżnia się 2 grupy pacjentów szczególnie predysponowanych do rozwoju niewydolności nerek indukowanej NLPZ:

- chorzy z ukrytą chorobą nerek → u ponad 30% pogorszenie czynności nerek po ekspozycji na NLPZ;
- osoby starsze:
  - małe stężenie albuminy → ↓stężenia białka wiążącego NLPZ → ↑stężenia wolnego leku,
  - ↓zawartości wody w ustroju → ↑stężenia NLPZ,
  - ↓metabolizmu NLPZ w wątrobie → ↑stężenia leku we krwi.

Niesteroidowe leki przeciwzapalne

- nie stosować w przypadku upośledzonej czynności nerek; w razie łagodnej dysfunkcji nerek podawać ostrożnie, w zmniejszonych dawkach
- częstość działań niepożądanych ze strony nerek 1–5% (↓GFR, niedokrwistość, ostre i przewlekłe śródmiąższowe zapalenie nerek → ciężka proteinuria, zespół nerczycowy, martwica brodawek nerkowych, ostra niewydolność nerek)
- redukcja nerkowego przepływu krwi i filtracji kłębkowej → ↓wydalania Na, K → retencja płynów, obrzęki, nadciśnienie tętnicze, hiperkalemia
- poprzez hamowanie syntezy prostaglandyn → ↓skuteczności leków krążeniowych (zwłaszcza karwedilol, nebiwolol) i diuretyków (z diuretykami pętlowymi → nefrotoksyczność)
- NLPZ + inhibitory konwertazy angiotensyny / sartany + diuretyki pętlowe zwłaszcza u starszych → pogorszenie czynności nerek
- toksyczność koksybów – podobna, choć rzadko opisywana
- unikać dużych dawek i długotrwałego podawania NLPZ
- unikać kumulacji leku przez stosowanie leków krótko działających
- nie stosować jednocześnie więcej niż jednego NLPZ
- nie stosować w przebiegu choroby wrzodowej, w przypadku zaburzeń krzepnięcia

Paracetamol (acetaminofen)

- 80% nieaktywnych metabolitów jest wydalanych przez nerki
- jako monoanalgetyk – w przypadku bólu o małym lub średnim natężeniu, analgezja multimodalna – w przypadku silnego bólu
- nie powoduje uszkodzenia nerek, jednak jest potencjalnie nefrotoksyczny (wg rekomendacji National Kidney Foundation z 1996 r.) → ostra martwica cewek nerkowych; brak jednoznacznych dowodów na występowanie nerki fenacetynowej w monoterapii, istnieje ryzyko nefrotoksyczności w mieszaninie z kofeiną lub kodeiną stosowaną długotrwale. National Kidney Foundation rekomenduje doraźne stosowanie paracetamolu w przypadku nieujawnionej choroby nerek, jednak biorąc pod uwagę tylko potencjalną nefrotoksyczność przy braku działań niepożądanych, należy go traktować jako dobry lek u osób dotkniętych przewlekłą chorobą nerek
- ↑nerkowego wydalania prostaglandyn i ↓aktywności reninowej osocza → może ↓efektu moczopędnego diuretyków pętlowych

Metamizol

- stosowany jako monoanalgetyk lub element terapii multimodalnej
- nie uszkadza nerek
- może powodować agranulocytozę w mechanizmie idiosynkrazji (stosować do 7 dni)
- można go ostrożnie stosować z neuroleptykami z uwagi na ryzyko ciężkiej hipotermii

Opioidy

- odnotowywać zaburzenia poznawcze, nasilenie sedacji, depresję oddechową (<8 oddechów/min, saturacja <90%), zaparcia, nudności, świąd, kloniczne drżenia mięśni (w ciężkich przypadkach leczyć klonazepamem)

- w przebiegu niewydolności nerek, z wyjątkiem buprenorfiny, wszystkie opioidy stosowane w leczeniu bólu wydłużają okres półtrwania → ↑stężenia metabolitów w osoczu (w przypadku metadonu – niewielkie zwiększenie) → ↑ryzyka interakcji farmakokinetycznych (tj. związanych z absorpcją, dystrybucją, biotransformacją, wydalaniem)
- zmniejszyć dawkę opioidu lub wydłużyć odstęp między dawkami, jeśli
  - 60–70% leku jest wydalane przez nerki
  - czynność nerek <30–50% normy

Kodeina
- w przebiegu niewydolności nerek unikać → główne objawy niepożądane ze strony ośrodkowego układu nerwowego
- dializowani → znaczące wydłużenie eliminacji (okresu półtrwania), ale usuwana w procesie hemodializy

Tramadol
- w dawkach terapeutycznych nie wpływa niekorzystnie na parametry hemodynamiczne nerek, nie działa nefrotoksycznie
- wydłużenie okresu półtrwania w zmniejszonej filtracji kłębkowej
- wskazaniem do modyfikacji dawek jest niewydolność wątroby i nerek oraz starszy wiek pacjenta → wydłużyć odstępy między dawkami do 8–12 godzin
- w przypadku schyłkowej niewydolności nerek nie przekraczać maksymalnej dawki 2 x 50 mg
- w razie marskości wątroby lub skrajnej niewydolności wątroby i nerek (GFR <10 ml) nie podawać tramadolu

Morfina
- kumulacja metabolitów morfiny (morfino-3- i morfino-6-glukuronian) o klirensie proporcjonalnym do klirensu kreatyniny → ↑objawów niepożądanych
- zwiększa siłę wypieracza i zwieracza pęcherza → ↑parcia na mocz i utrudnienie oddawania moczu
- *start low, go slow* → należy ściśle monitorować stan chorego, zwiększyć odstępy między dawkami doustnymi leku o natychmiastowym uwalnianiu (co 6–8 h)
- zamienić postać podawaną *p.o.* na postać podawaną *s.c.* (mniejsza ilość metabolitów morfiny)
- zmienić na inny opioid wydalany głównie drogą jelitową (buprenorfina, metadon)
- morfina jest usuwana podczas hemodializy z wyjątkiem dializy otrzewnowej → w trakcie hemodializy lub po jej zakończeniu → nasilenie dolegliwości bólowych → podawać dodatkowe dawki → u dializowanych wybierać inne opioidy (metadon, buprenorfinę → zapewniają stałe stężenie terapeutyczne leku podczas hemodializy)

Oksykodon
- okres półtrwania leku znacząco wydłużony w schyłkowym okresie przewlekłej choroby nerek → zamienić na inny opioid lub stosować ostrożnie w zmniejszonych dawkach
- w znacznym stopniu usuwany w czasie hemodializy → lek niezalecany u osób dializowanych

Fentanyl
- w przebiegu przewlekłej choroby nerek jest uważany za bezpieczniejszy niż morfina
- prawdopodobnie nie jest usuwany w czasie hemodializy (przeciwnie niż morfina) → pojedyncze doniesienia [Dean 2004]
- w przypadku niewydolności nerek, niewydolności wątroby → monitorować stan chorego, a w razie potrzeby zmniejszyć dawkę
- podeszły wiek → ↓klirens fentanylu → ↑T ½ → większa wrażliwość na działanie substancji czynnej niż u młodszych pacjentów

Buprenorfina
- bezpieczniejsza w porównaniu z innymi opioidami w przewlekłej niewydolności nerek i u hemodializowanych pacjentów
- metabolizowana w wątrobie i wydalana w formie niezmienionej głównie przez przewód pokarmowy lub przez nerki w formie metabolitów
- przy umiarkowanym zmniejszeniu filtracji kłębkowej nie wymaga modyfikacji dawki
- nie stwierdza się różnic w stężeniu leku przed hemodializą i po niej → stabilna analgezja u chorych dializowanych [Filitz i wsp. 2006, Carlos 2011, Pergolizzi i wsp. 2010]

Metadon
- w przypadku anurii → prawie w całości wydalany drogą przewodu pokarmowego [Graczyk i wsp. 2006]
- może być stosowany w przebiegu przewlekłej choroby nerek; przy stężeniu kreatyniny >8 mg% → ↓dawkę o połowę
- dializa nie wpływa istotnie na stężenie metadonu we krwi → stabilna kontrola bólu bez potrzeby podawania dodatkowych dawek leku

Koanalgetyki

Karbamazepina
- 72% aktywnych metabolitów wydala się z moczem → ↓dawkę i wydłużyć odstępy między podaniami

Oksakarbazepina
- 95% czynnych metabolitów wydala się przez nerki → ↓dawkę

Lamotrygina
- 88% metabolitów wydala się przez nerki → ostrożność, modyfikacja dawki

Kwas walproinowy
- 70% podanej dawki leku wydala się przez nerki, w przypadku niewydolności nerek i wątroby → ↓ilość leku związana z białkami krwi → ↑ilość frakcji wolnej leku → ↓dawkę

Fenytoina
- nieczynny metabolit wydalany drogą nerkową → zmodyfikować dawkę

Gabapentyna
- 80% leku jest wydalane przez nerki → gdy klirens kreatyniny <80 ml/min → wydłużyć odstępy między dawkami i ↓dawkę

Pregabalina
- 98% leku jest wydalane przez nerki w niezmienionej postaci → może powodować zaburzenia czynności nerek przemijające po odstawieniu leku → zmodyfikować dawkowanie i odstępy między dawkami, opierając się na klirensie kreatyniny

Paroksetyna
- po zmetabolizowaniu w wątrobie wydala się z moczem w 64% → zmniejszyć dawkę w razie niewydolności nerek i wątroby

Fluoksetyna
- po zmetabolizowaniu w wątrobie wydala się z moczem w 60% – brak zaleceń modyfikacji dawek w przebiegu niewydolności nerek; u niektórych pacjentów stwierdzono hiponatremię (zmniejszone stężenie sodu w osoczu <110 mml/l), która ustępowała po zaprzestaniu przyjmowania fluoksetyny; przyczyną hiponatremii było prawdopodobnie nieprawidłowe wydzielanie hormonu antydiuretycznego; większość doniesień dotyczyła pacjentów w podeszłym wieku, otrzymujących leki moczopędne, lub osób odwodnionych

Wenlafaksyna
- metabolity wątrobowe wydalają się przez nerki w 87% → Cl Cr <30 ml/min → wydłużyć odstępy między dawkami i ↓dawki leku

Duloksetyna
- metabolity wątrobowe wydalają się przez nerki → w przypadku niewydolności wątroby i nerek → ↑okres półtrwania leku → ↑odstępy czasowe między dawkami i ewentualnie zredukować dawkę

Amitryptylina
- aktywne metabolity wątrobowe w 25–50% wydalają się przez nerki (nie ma szczegółowych zaleceń w kwestii redukcji dawek w przebiegu niewydolności nerek) [Zajączkowska i wsp. 2011]

Blokery receptora NMDA

Ketamina
- metabolity wątrobowe w 90% wydalają się przez nerki, 5% leku wydala się przez nerki w postaci niezmienionej (nie ma szczegółowych zaleceń modyfikacji leczenia w razie współistnienia niewydolności nerek)

Bisfosfoniany

- Z uwagi na zmniejszenie ryzyka wystąpienia nefropatii hiperkalciurycznej można je uznawać za nefroprotekcyjne, jednak stosowane u chorych na MM często powodują powikłania nerkowe (ostre uszkodzenie nerek, zespół nerczycowy i in.); za najbezpieczniejszy uważa się ibandronian, a za najniebezpieczniejszy – pamidronian [Stompór 2010]
- stosować po nawodnieniu

Pamifos

- nie powinien być podawany chorym z ciężkimi zaburzeniami czynności nerek (CRF <30 ml/min) poza przypadkami zagrażającej życiu hiperkalcemii nowotworowej, podobnie jak w przypadku dożylnych postaci innych bisfosfonianów zaleca się monitorowanie czynności nerek; przerywać leczenie do czasu powrotu czynności nerek do około 10% prawidłowej wartości; w badaniach klinicznych zaburzenie czynności nerek było definiowane jako:
  - ↑stężenia kreatyniny o 0,5 mg/dl u pacjentów z prawidłowym stężeniem kreatyniny
  - ↑stężenia kreatyniny o 1,0 mg/dl u pacjentów z nieprawidłowym stężeniem kreatyniny

Badania farmakokinetyczne prowadzone u chorych na nowotwory z prawidłową lub upośledzoną czynnością nerek wykazały, że dostosowywanie dawki leku nie jest konieczne w przypadku łagodnego (CRF 61–90 ml/min) do średniego (CRF 30–60 ml/min) zaburzenia czynności narządu. Szybkość infuzji nie powinna przekraczać 90 mg w ciągu 4 godzin (<22 mg/h).

W leczeniu przeciwbólowym u chorych na nowotwory należy uwzględnić także metody stosowane w leczeniu bólów przewlekłych innego pochodzenia – inwazyjne lub niefarmakologiczne. Są to: blokady, neurolizy, termolezje splotów nerwowych, sympatektomie, zewnątrzoponowe lub podpajęczynówkowe podanie środków znieczulenia miejscowego, opioidów (i innych), zewnątrzoponowe podanie kortykosteroidów, stymulacje, akupunktura [Jarosz 2009].

Najczęściej stosowanymi inwazyjnymi metodami uśmierzania bólu są takie zabiegi, jak: neuroliza splotu trzewnego (u chorych na nowotwory trzustki, wątroby i innych narządów nadbrzusza), neuroliza splotu podbrzusznego górnego (u chorych na nowotwory narządów miednicy mniejszej), neuroliza zwoju nieparzystego (Waltera) (w leczeniu bólów okolicy krocza i odbytu).

Trwają badania nad kolejnymi lekami zmniejszającymi ból kostny o potencjalnym wpływie opóźniającym występowanie przerzutów w szkielecie (osteoprotegeryna). Bóle incydentalne spowodowane przerzutami w kościach skłaniają do rozważenia radioterapii, stosowania radioizotopów, leczenia operacyjnego, zaopatrzenia ortopedycznego. W opiece nad chorymi umierającymi należy wdrażać schemat liverpoolski opieki zintegrowanej (Liverpool Care Pathway for Dying Patient), kładący nacisk na dokładną ocenę ich stanu pod kątem efektów opanowania objawów chorobowych, ale też właściwą komunikację z rodziną i prowadzenie odpowiedniej dokumentacji [Orońska 2011].

Niefarmakologiczne metody leczenia bólu obejmują między innymi przezskórną stymulację nerwów określaną akronimem TENS, mającą zastosowanie u chorych z niewydolnością serca, akupunkturę, termo-, krio- i laseroterapię, łagodną rehabilitację z naciskiem na rehabilitację funkcjonalną [Wójcik, Pyszora 2011]. Duże znaczenie ma opieka psychologiczna mająca na celu zmniejszenie cierpienia chorego.

PODSUMOWANIE

Leczenie chorego na MM w stanie terminalnym podlega ogólnym zasadom opieki paliatywnej i wymaga dostosowania do indywidualnych potrzeb chorego z uwzględnieniem specyfiki choroby (np. częsta niewydolność nerek, dysfunkcja szpiku, złamania patologiczne, starszy wiek pacjenta). Praktyczne monitorowanie jakości opieki paliatywnej można sprowadzić do kontrolowania objawów chorobowych mających wpływ na jakość życia. Za optymalne narzędzie – z uwagi na swoją prostotę – uważa się kwestionariusz ESAS (Edmonton Symptom Assessment System). Zaadaptowany i zmodyfikowany do warunków polskich obejmuje następujące objawy: ból, aktywność, nudności, wymioty, zaparcia, samopoczucie, duszność, przygnębienie, lęk, senność oraz objaw wybrany przez chorego [Miaskowski 2005]. Symptomy te mogą być przedstawione w postaci wykresów analogicznych do monitorowania temperatury w kartach gorączkowych. Opieką nad chorym zajmuje się zespół interdyscyplinarny (co najmniej lekarz medycyny paliatywnej, pielęgniarka, psycholog, rehabilitant i – w razie życzenia chorego lub rodziny – duchowny) w domu (domowa opieka paliatywna lub hospicyjna) lub w warunkach oddziału paliatywnego czy hospicjum.

Piśmiennictwo

Brennan F., Carr D.B., Cousins M. *Pain management: a fundamental human right*. Anesth Analg 2007; 105: 205–221.

Camps C., Casinello J., Virizuela A.J. *Transdermal buprenorphine for the treatment of cancer pain: results from a multicenter, observational, post-marketing study in Spain (RELIEF study)*. Pain Management 2011; 1: 513–522.

Ciałkowska-Rysz A. *Opieka paliatywna – definicja, zalecenia organizacyjne.* Terapia 2011; 10: 7–8.

Ciałkowska-Rysz A., Dzierżanowski T. *Stany nagłące w medycynie paliatywnej*. Terapia 2011; 10: 56–58.

Dean M. *Opioids in renal failure and dialysis patients.* J Pain Symptom Manage 2004; 28: 497–504.

Deandrea S., Montanari M., Moja L., Apolone G. *Prevalence of undertreatment in cancer pain. A review of published literature.* Ann Oncol 2008; 19: 1985–1991.

Dzierżanowski T., Ciałkowska-Rysz A. *Buprenorfina w leczeniu bólu przewlekłego – przegląd aktualnych doniesień.* Med Paliat 2011; 2: 62–75.

Eisenberg E., Marinangeli F., Birkhahn J. i wsp. *Time to modify the WHO analgesis ladder?* Pain Clin Upadates 2005; 13: 1–4.

Elkader A., Sproule B. *Buprenorphine: clinical pharmacocinetics in treatment of opioid dependence.* Clin Pharmacokinet 2005; 44: 661–680.

Ellershaw J., Wilkinson S. *Care of the dying. A pathway to excellence.* New York, Oxford University Press, 2011.

Fassbender K., Faisinger R.L., Garson M., Finegan B.A. *Cost trajectories at the end of life: the Canadian experience.* J Pain Symptom Manage 2009; 38: 75–80.

Filitz J., Griessinger N., Sittl R. i wsp. *Effects of intermittent hemodialysis on buprenorphine and norbuprenorphine plasma concentrations in chronic pain patients treated with transdermal buprenorphine.* Eur J Pain 2006; 10: 743–748.

George R., Regnard C. *Lethal opioids or dangerous prescribers.* Palliat Med 2007; 21: 77–80.

Graczyk M., Krajnik M., Stróżecki P., Manitius J. *Ocena skuteczności przeciwbólowej i działań niepożądanych metadonu u hemodializowanych pacjentów*. Pol Med Paliat 2006; 5: 167–172.

Grądalski T. *Opieka paliatywna i opieka u schyłku życia*. W: Krzemieniecki K. (red.) *Leczenie wspomagające w onkologii*. Poznań, Termedia 2008: 285.

Haanpää M., Attal N., Backonja M. i wsp. *Wytyczne NeuPSIG dotyczące oceny bólu neuropatycznego*. Ból 2011; 12: 41–60.

Israel J., Morrison R.S. *Geriatric palliative care*. W: Berger A. i wsp. (red.) *Principles and practices of palliative care and supportive oncology*. Lippincott Williams & Wilkins, wyd. 3, 2007: 825–831.

Jarosz J. *Leczenie bólów nowotworowych*. 2009; 29.

Jarosz J. *Opioidy w polskich standardach leczenia bólów nowotworowych i przewlekłych*. Ból 2008; t. 9; nr specj.: 13–17.

Jarosz J., Hilgier M., Kaczmarek Z., de Walden-Gałuszko K. *Leczenie bólów nowotworowych*. W: Krzakowski M. i wsp.(red.) *Zalecenia postępowania diagnostyczno-terapeutycznego w nowotworach złośliwych*. Gdańsk, Via Medica, 2009: 476.

Jarosz J., Hilgier M., Kaczmarek Z., de Walden-Gałuszko K. *Leczenie bólów nowotworowych*. Polska Unia Onkologii 2009.

Jost L., Roila F. *Management of cancer pain: ESMO clinical recommendations*. Ann Clin Oncol 2008; 19 (supl. 2): 119–121.

Kazalska D., Jarosz J., Góraj E., Hilgier M. *Czy Go boli – czy się boi? Lęk jako istotny czynnik psychologiczny kształtujący percepcję bólu.* Onkol Pol 2005; 8: 121–124.

King S., Forbes K., Hanks G.W. i wsp. *A systematic review of the use of opioid medication for those with moderate to severe cancer pain and renal impairment: a European Palliative Care Research Collaborative opioid guidelines project*. Palliat Med 2011; 25: 525–552.

Kotlińska-Lemieszek A. *Opioidy w leczeniu bólu u osób starszych*. W: Jarosz J. (red.) *Leczenie bólów nowotworowych*. 2009.

Kotlińska-Lemieszek A. *Postępowanie objawowe w medycynie paliatywnej u starszych chorych.* Terapia 2011; 10: 13–18.

Kress H. *Buprenorphine in patients with increased vulnerability to potential opioid adverse effects.* Stuttgart, Thieme Verlag, 2005.

Leppert W. *Postępowanie u chorych z objawami ze strony przewodu pokarmowego w medycynie paliatywnej.* Terapia 2011; 10: 59–65.

Malec-Milewska M., Wordliczek J. *Obwodowy ból neuropatyczny u chorego na nowotwór*. Terapia 2011; 10: 37–44.

Miaskowski C. *The next step to improving cancer pain management.* Pain Manag Nurs 2005; 6: 1–2.

Mc Nicol E. i wsp. *NSAIDS or paracetamol, alone or combined with opioids, for cancer pain.* Cochrane Database Syst Rev 2005; (1): CDOO5180.

NCCN Clinical Practice Guidelines in Oncology. Adult cancer pain. NCCN Clinical Practice Guidelines in Oncology. Ból nowotworowy u dorosłych. 2007–2008. http://www.nccn.org/professionals/physician_gls/PDF/pain.pdf

Orońska A. *Opieka nad umierającym.* Terapia 2011; 10: 7–12.

Paper on standards and norms for hospice and palliative care in Europe. Eur J Palliat Care 2010; 17: 22–33.

Paper on standards and norms for hospice and palliative care in Europe. Eur J Palliat Care 2009; 16: 278–289.

Pergolizzi J., Aloisi A.M., Dahan A. i wsp. *Current knowledge of buprenorphine and its unique pharmacological profile.* Pain Pract 2010; 10: 428–450.

Pergolizzi J., Böger R.H., Budd K. i wsp. *Opioids and the management of chronic severe pain in the elderly: consensus statement of an International Expert Panel with focus on the six clinically most often used World Health Organization Step III opioids (buprenorphine, fentanyl, hydromorphon, methadon, morphine, oxycodone).* Pain Pract 2008; 8: 287–313.

Ripamonti C.I., Bandieri E., Roila F. *Management of cancer pain: ESMO Clinical Practice.* Ann Oncol 2011; 22: 69–77.

Schutter U., Grunert S., Meyer C. i wsp. *Innovative pain therapy with a fixed combination of prolonged-release oxycodon/naloxon: a large observational study under conditio of daily practice.* Curr Med Res Opin 2010; 26: 1377–1387.

Simone C.B. II, Vapiwala N., Hampshire M.K., Metz J.M. *Internet-based survey evaluating use of pain medications and attitudes of radiation oncology patients toward pain intervention.* Int J Radiat Oncol Biol Phys 2008; 72: 127–133.

Solomon D.H., Rassen J.A., Glynn R.J. i wsp. *The comparative safety of opioids for non-malignant pain in older adults*. Arch Intern Med 2010; 170: 1979–1986.

Stachowiak A., Mrówczyńska E. *Sedacja w opiece paliatywnej – nadzieje i zagrożenia*. Med Paliat 2011; 3: 1–9.

Stompór P.T. *Nerkowe manifestacje szpiczaka mnogiego.* W: Jurczyszyn A., Skotnicki A.B. (red.) *Szpiczak mnogi, kompleksowa diagnostyka i terapia.* Wrocław, W.M. Górnicki 2010: 109–126.

Twycross R., Wilcock A. *Central nervous system*. W: Twycross R., Wilcock A. (red.) *Palliative care formulary*. Palliativedrugs.com. Ltd., 2007: 115–208.

Walden-Gałuszko de K. *Filozofia postępowania w opiece paliatywnej*. W: de Walden-Gałuszko K. (red.) *Podstawy opieki paliatywnej.* Warszawa, PZWL 2004: 16.

Woroń J., Filipczak-Bryniarska I., Wordliczek J. *Jak unikać niekorzystnych interakcji leków w medycynie paliatywnej.* Terapia 2011; 10: 67–73.

Woroń J., Filipczak-Bryniarska I., Wordliczek J. *Zastosowanie preparatów skojarzonych w farmakoterapii bólu.* Terapia 2011; 10: 74–76.

Wójcik A., Pyszora A. *Rehabilitacja funkcjonalna jako nowoczesna propozycja leczenia wspomagającego w opiece paliatywnej.* Terapia 2011; 10: 77–79.

Zajączkowska R., Krajnik M., Woroń J. i wsp. *Leczenie bólu u pacjentów z terminalną niewydolnością narządową*. Terapia 2011; 10: 19–30.

Zatoński W., Didkowska J. *Epidemiologia nowotworów złośliwych w Polsce – bilans otwarcia.* W: Zatoński W. (red.) *Europejski kodeks walki z rakiem.* Warszawa, Centrum Onkologii – Instytut 2007: 121–134.

Żylicz Z., Krajnik M. *Leczenie bólu opornego na opioidowe leki przeciwbólowe.* Terapia 2011; 10: 31–34.

Żylicz Z., Krajnik M. *Postępowanie w opornej na leczenie duszności w okresie terminalnym choroby nowotworowej*. Terapia 2011; 10: 46–51.

21

Jacek Czepiel, Tomasz Mach

Choroby zakaźne w hematologii

Infectious diseases in hematology

978-83-932189-1-2_szpiczak_mnogi_t3_srodek.indd 211 2012-08-04 12:40:29

Streszczenie

Choroby zakaźne pozostają w bardzo ścisłym związku z chorobami hematologicznymi. Jedną z konsekwencji tych ostatnich są zaburzenia odporności, a w następstwie – zwiększenie częstości i ciężkości infekcji towarzyszących. Dochodzi do tego w trzech podstawowych sytuacjach: nowotworach krwi i układu chłonnego, wrodzonych lub nabytych niedoborach odporności oraz stanie immunosupresji wywołanej terapią. W niniejszym rozdziale omówiono podstawowe mechanizmy, w których dochodzi do zaburzeń odporności, i charakterystykę najważniejszych infekcji w tych stanach. Przedstawiono także problematykę zapobiegania wystąpieniu chorób infekcyjnych w stanach osłabionej odporności poprzez zastosowanie szczepień. Stosowanie szczepień u osób z zaburzoną odpornością jest związane z dwoma podstawowymi problemami. Pierwszym z nich jest ryzyko rozwoju powikłań poszczepiennych wywołanych przez żywe szczepionki, drugim jest niewystarczająca odpowiedź lub nawet brak odpowiedzi na szczepienie, co wynika z osłabienia układu immunologicznego.

Słowa kluczowe: osłabienie odporności, nowotwory krwi i układu chłonnego, glikokortykosteroidoterapia, infekcja, szczepienie

Abstract

Infectious diseases are in close connection with hematologic diseases. One of the hematologic diseases' consequence is immunosuppression, which leads to increasing in number and severity of the infections. There are three main situations in which immunosuppression develops: hematologic malignancy, inherent or acquired immunosuppression, pharmacotherapy. In chapter we have presented basic mechanisms of immunosuppression and profile of the most important infections developing in immunosuppression conditions.

In the second part of chapter we have presented principles of vaccination of the immunosuppresed patients. There are two main problems regarding vaccination of the immunosuppresed patients: complications due to atenuated vaccines and insufficient reaction to the vaccine in this group of patients.

Key words: immunosuppression, blood and immune system malignancy, steroid therapy, infection, vaccination

978-83-932189-1-2_szpiczak_mnogi_t3_srodek.indd 212 2012-08-04 12:40:29

WPROWADZENIE

Choroby infekcyjne pozostają w bardzo ścisłym związku z chorobami hematologicznymi. Przedmiotem zainteresowania hematologii są narządy krwiotwórcze, dzięki którym krew powstaje, narządy limfopoetyczne, gdzie niektóre jej składowe są modyfikowane, oraz sama krew. Prawidłowe funkcjonowanie narządów krwiotwórczych, limfopoetycznych i krwi jest niezbędne do przeciwdziałania rozwojowi zakażeń u człowieka.

Wzrost częstości i ciężkości zakażeń w przebiegu chorób hematologicznych występuje w trzech podstawowych sytuacjach:

- nowotwory krwi i układu chłonnego;
- wrodzone lub nabyte niedobory odporności;
- stan immunosupresji wywołanej terapią

[Gołąb i wsp. 2008; Grochot-Przeczek i wsp. 2012; Mandell i wsp. 2009].

HIPOSPLENIZM

Śledziona jest największym narządem limfatycznym, głównym jej zadaniem jest udział w odpowiedzi immunologicznej, zwłaszcza przeciwbakteryjnej, pełni też funkcję krwiotwórczą. Pierwsze badanie potwierdzające rolę śledziony w zwalczaniu infekcji przeprowadzili Morris i Bullock w 1919 roku, wykazując znacząco większą śmiertelność z powodu posocznicy u szczurów poddanych splenektomii. Wiele lat później dwa zespoły badawcze (King, Schumacker i wsp. oraz Dameshek i wsp.) zapoczątkowały nowoczesne badania mające na celu poznanie czynności śledziony [Morris i wsp. 1919; Dameshek 1955; King, Schumacker 1952].

Przez całe życie człowieka dochodzi w śledzionie do wytwarzania limfocytów, ich aktywacji przez antygeny i różnicowania się w komórki efektorowe odpowiedzi immunologicznej, do fagocytozy i niszczenia zużytych erytrocytów, leukocytów, trombocytów. Śledziona pełni funkcję fagocytarnego filtra usuwającego uszkodzone komórki i patogeny (głównie bakterie), również wytwarzając przeciwciała. Krew – wpływając do śledziony – zmniejsza swoją prędkość, dzięki czemu czynność śledziony jest efektywniejsza. Niektóre bakterie są bezpośrednio rozpoznawane przez makrofagi śledziony, do identyfikacji innych dochodzi natomiast w procesie opsonizacji, w trakcie którego następuje opłaszczenie bakterii przez komplement lub inne molekuły, takie jak properdyna, tuftsin, dzięki czemu drobnoustroje ulegają łatwiejszemu przyleganiu do receptorów komórek fagocytujących. Opsonizowane bakterie są usuwane głównie przez śledzionę i wątrobę. Jednakże niektóre bakterie cechują się małą podatnością na proces opsonizacji; takim patogenem jest na przykład *Streptococcus pneumoniae*, którego polisacharydowa otoczka utrudnia przyłączanie komplementu do receptorów makrofagów i który może być usuwany tylko w śledzionie. Do usunięcia tych bakterii niezbędne jest wytworzenie

978-83-932189-1-2_szpiczak_mnogi_t3_srodek.indd 213 2012-08-04 12:40:29

naturalnych przeciwciał pentametrycznych IgM, które inicjują T-zależną reakcję immunologiczną, czego efektem jest fagocytoza patogenów. Są one produkowane przez unikalną populację limfocytów B występujących w strefie brzeżnej śledziony. W wyniku splenektomii dochodzi do znacznego zmniejszenia liczby tych IgM, czego konsekwencją są infekcje *S. pneumoniae*, a także *Neisseria meningitidis* i *Haemophilus influenzae* typu b [Gołąb i wsp. 2008; Mandell i wsp. 2009; Weller i wsp. 2004]. Hiposplenizm z reguły ma charakter nabyty, rzadziej jest to patologia wrodzona (np. zespół Ivemarka). W przypadku chorób hematologicznych najczęściej jest wynikiem procesu nowotworowego (białaczka szpikowa, chłoniaki nieziarnicze) albo chorób nienowotworowych (hemofilia czy niektóre hemoglobinopatie) [Mandell i wsp. 2009].

Streptococcus pneumoniae

Streptococcus pneumoniae należy do rodziny *Streptococceae*; obejmuje ona 21 gatunków ziarniniaków Gram-dodatnich, koagulazoujemnych. Próby klasyfikacji paciorkowców sięgają 1903 roku, kiedy to Schotmüller i Brown wyróżnili formy hemolizujące erytrocyty. Pojęcie alfa, beta, gamma hemolizy wprowadził Brown w 1919 roku, a w 1933 roku Lancefield wyodrębniła grupy paciorkowców, opierając się na obecności składnika wodorowęglanowego (tzw. antygenu C). *Streptococcus pneumoniae* nie ma w ścianie swoistych grupowo antygenów, cechuje się hemolizą alfa (czyli częściowo hemolizuje erytrocyty), najczęściej kolonizuje błony śluzowe górnego odcinka dróg oddechowych. W sytuacji czynnościowej lub anatomicznej asplenii może dojść do rozwoju inwazyjnej postaci zakażenia, manifestującego się posocznicą, neuroinfekcją, zapaleniem płuc, ucha środkowego lub zatok. Zwłaszcza pierwsze trzy postacie inwazyjnego zakażenia stanowią najważniejsze ryzyko zgonu dla pacjenta z upośledzoną czynnością śledziony. Celem potwierdzenia etiologii zakażenia wykorzystywany jest preparat bezpośredni barwiony metodą Grama, test lateksowy oraz posiewy. W prawidłowo pobranym materiale (krew, płyn mózgowo-rdzeniowy, wymazy z gardła czy przewodów nosowych) stosunkowo łatwo udaje się wykazać obecność *S. pneumoniae*. Test lateksowy jest szybkim badaniem przesiewowym, którego czułość wynosi około 70%, a wynik ujemny nie wyklucza infekcji. Warto pamiętać, że u pacjentów, u których przed pobraniem materiału na posiew była stosowana antybiotykoterapia, wynik testu lateksowego może być dodatni przy ujemnym wyniku posiewu. Wykrywa on bowiem antygeny rozpadłych bakterii *S. pneumoniae* (również *N. meningitidis*, *H. influenzae* typu b). W leczeniu postaci innych niż neuroinfekcja antybiotykiem pierwszego rzutu jest penicylina G, w neuroinfekcji – cefotaksym lub ceftriakson, a przy szczepach penicylinoopornych – wankomycyna lub meropenem [Cianciara, Juszczyk 2007; Mandell i wsp. 2009; Ortqvist i wsp. 2005].

Neisseria meningitidis

Neisseria meningitidis jest Gram-ujemną dwoinką należącą do rodziny *Neisseriaceae*. Na podstawie różnic w budowie otoczki wyodrębniono 13 grup serologicznych (A, B, C, D, X, Y, Z, W135, 29E, H, I, K, L). W większości przypadków szczepy *N. meningitidis* nie powodują choroby, a jedynie bezobjawowe nosicielstwo; dotyczy to około 10% populacji. Największy odsetek nosicieli występuje w 2 grupach wiekowych: do 5. roku życia i pomiędzy 15. a 24. rokiem życia. Wykazano, że u młodych dorosłych

przebywających w warunkach skoszarowania (typowo takie warunki występują podczas służby woskowej) odsetek nosicieli sięga 40–80%. W Polsce, tak samo jak w pozostałej części Europy, dominują serotypy B (częściej odpowiedzialny za sporadyczne zakażenia) i C (częściej odpowiedzialny za epidemiczne zakażenia), natomiast największe epidemie na świecie powoduje występujący głównie w pasie Afryki subsaharyjskiej serotyp A. Hisposplenizm jest niezależnym czynnikiem ryzyka inwazyjnej choroby meningokokowej. Zakażenie najczęściej przebiega jako posocznica i/lub neuroinfekcja. Okres wylęgania trwa przeciętnie 3–4 dni, z reguły choroba ma przebieg bardzo dynamiczny, do zgonu może dojść w tej samej dobie, w której pojawią się pierwsze objawy. Oprócz typowych objawów posocznicy czy też neuroinfekcji bardzo charakterystyczny symptom stanowi wysypka krwotoczna, początkowo w postaci pojedynczych, niewielkich (1–2 mm) zmian na dystalnych częściach kończyn, następnie coraz to większa na całym ciele. Cechą charakterystyczną tej wysypki jest jej niebledniecie po ucisku (test szklankowy). Diagnostyka potwierdzająca etiologię zakażenia nie odbiega od opisanej wcześniej diagnostyki w kierunku *S. pneumoniae.* Do badań bakteriologicznych możemy wykorzystać również wymazy ze zmian wysypkowych. Lekiem z wyboru jest penicylina krystaliczna, można też stosować cefalosporyny III generacji. *Neisseria meningitidis* jest patogenem podatnym na stosowaną antybiotykoterapię, o wiele większym problemem jest natomiast leczenie objawowe licznie występujących powikłań, takich jak wstrząs, zespół rozsianego wykrzepiania wewnątrznaczyniowego (*disseminated intravascular coagulation*) czy też niewydolność nerek, i to one są z reguły bezpośrednią przyczyną zgonu chorego [Brigham, Sandora 2009; Cianciara, Juszczyk 2007].

Haemophilus influenzae typu b

Haemophilus influenzae typu b to Gram-ujemna pałeczka należąca do rodziny *Pasteurellaceae*. Po raz pierwszy została opisana przez Roberta Kocha w 1883 roku. Podstawowy podział patogenu opiera się na obecności otoczki polisacharydowej (otoczkowe i nieotoczkowe). W zależności od obecności antygenu otoczkowego dalszy podział wyróżnia *H. influenzae* typu a, b, c, d, e i f. Rola *H. influenzae* w patologii człowieka jest bardzo zróżnicowana. Bakterie te występują tylko u ludzi, kolonizują górne drogi oddechowe. Największy odsetek nosicielstwa dotyczy typów nieotoczkowych (nawet 40–80%). Śledziona jest ważnym narządem w zwalczaniu infekcji *H. influenzae*, a pacjenci z hiposplenizmem są narażeni zarówno na zakażenia typami otoczkowymi, jak i z reguły na cięższe zakażenia inwazyjne powodowane przez *H. influenzae* typu b.

Do najczęstszych manifestacji zakażenia należą:

- neuroinfekcja,
- posocznica,
- zapalenie płuc,
- zapalenie nagłośni,
- zapalenie kości i szpiku kostnego,
- krwiopochodne zapalenie stawów,
- zapalenie ucha środkowego,
- zapalenie zatok.

Podstawą rozpoznania jest wykonanie posiewu z pobraniem materiału w zależności od lokalizacji zakażenia na podłoże wzbogacone, np. agarem czekoladowym. Również

w przypadku *H. influenzae* typu b zastosowanie znajdują preparat bezpośredni i test lateksowy. Ponadto wykorzystuje się też testy oparte na wykrywaniu antygenów bakterii za pomocą reakcji łańcuchowej polimerazy. Serotypowanie poszczególnych szczepów wykonuje się za pomocą reakcji łańcuchowej polimerazy lub testu puchnięcia otoczek bakteryjnych. W przypadku zakażeń inwazyjnych lekiem z wyboru jest cefotaksym lub ceftriakson, w nieinwazyjnych – amoksycylina lub też amoksycylina z dodatkiem kwasu klawulanowego, jeżeli w danym rejonie odnotowuje się duży odsetek szczepów produkujących β-laktamazy [Cianciara, Juszczyk 2007; Ulanova, Tsang 2009].

Śledziona jest głównym narządem odpowiedzialnym za usuwanie „zużytych" erytrocytów. Hiposplenizm powoduje znacznie cięższy przebieg zakażeń pasożytniczych, w których patogen wykorzystuje w swoim cyklu rozwojowym krwinki czerwone; takimi chorobami są malaria i babeszjoza.

ZABURZENIA ODPORNOŚCI HUMORALNEJ

W odpowiedzi typu humoralnego biorą udział przeciwciała obecne we krwi, chłonce, płynach tkankowych oraz przeciwciała cytofilne, obecne na powierzchni komórek dzięki związaniu z receptorami dla fragmentu Fc. Wprowadzenie do ustroju człowieka obcego antygenu doprowadza do aktywacji, proliferacji i różnicowania w plazmocyty limfocytów B, przy kooperacji z limfocytami T, czego efektem jest wzmożenie produkcji swoistych przeciwciał (docelowo jedna komórka może uwalniać nawet kilka tysięcy przeciwciał w ciągu jednej sekundy). Produkcja immunoglobulin jest upośledzona w przebiegu chorób limfoproliferacyjnych, takich jak przewlekła białaczka limfatyczna, szpiczak mnogi, natomiast z reguły odporność humoralna nie jest osłabiona w przypadku ostrych białaczek. Zarówno radio-, jak i chemioterapia prowadzą do hipogammaglobulinemii, co może skutkować ciężkimi zakażeniami. Najważniejszymi infekcjami u osób z zaburzoną odpowiedzią humoralną są opisane wcześniej zakażenia bakteryjne *S. pneumoniae* i *H. influenzae* [Mandell i wsp. 2009].

ZABURZENIA ODPORNOŚCI KOMÓRKOWEJ

W odpowiedzi komórkowej biorą udział głównie limfocyty, makrofagi i granulocyty. W odróżnieniu od odpowiedzi humoralnej, w której w fazie efektorowej zasadniczą rolę odgrywają przeciwciała wytworzone przez limfocyty B, w odpowiedzi typu komórkowego w fazie efektorowej uczestniczą przede wszystkim limfocyty T i ich produkty, a typowymi reakcjami są nadwrażliwość typu późnego i aktywność cytotoksycznych limfocytów. Pierwsza z wymienionych reakcji ma na celu zwalczanie patogenów namnażających się wewnątrzkomórkowo (np. *Mycobacterium tuberculosis*). Limfocyty T cytotoksyczne są zdolne do rozpoznawania obcych antygenów na powierzchni własnych komórek, tak jak to się dzieje przykładowo w zakażeniach wirusami [Mandell i wsp. 2009].

Do zaburzeń odporności komórkowej dochodzi w przebiegu chłoniaków, zwłaszcza w chorobie Hodgkina. Długotrwałe chemioterapia i radioterapia, przyjmowanie leków

immunosupresyjnych, takich jak kortykosteroidy, azatiopryna, cyklosporyna, takrolimus, syrolimus, ewerolimus, stosowanie przeciwciał monoklonalnych, takich jak alemtuzumab, rytuksimab, analogi puryn (np. fludarabina, kladrybina), a także allogeniczne przeszczepianie szpiku negatywnie wpływają na odpowiedź komórkową [Mandell i wsp. 2009].

INFEKCJE WIRUSOWE

Do najważniejszych infekcji wirusowych u osób z zaburzeniami odporności komórkowej należą zakażenia wirusami opryszczki zwykłej (HSV – *herpes simplex virus*) i cytomegalii (CMV – *cytomegalovirus*). Należą one do jednej z najbardziej rozpowszechnionych rodzin wirusów *Herpesviridae*. Spośród ponad 100 gatunków za objawowe zakażenia odpowiada osiem (HSV-1, HSV-2, VZV – *varicella zoster virus*, wirus Epsteina i Barr [EBV – *virus Epstein-Barr*], CMV, ludzki *herpesvirus* typu 6 [HHV-6 – *human herpesvirus 6*] oraz 7 i 8 [HHV-7, HHV-8]) [Mandell i wsp. 2009].

Wirus opryszczki zwykłej

W Polsce seroprewalencja, czyli odsetek osób dorosłych z obecnymi przeciwciałami dla HSV, świadczącymi o przebytym zakażeniu, wynosi dla HSV-1 90, a dla HSV-2 około 9. Ze względu na znaczną seroprewalencję w razie osłabienia odporności komórkowej prawdopodobieństwo rozwoju objawowej postaci zakażenia jest duże, a najczęściej manifestuje się klinicznie jako reaktywacja utajonego zakażenia HSV-1. Objawy kliniczne mogą być zróżnicowane, przy czym największe zagrożenie stanowi działanie wirusa w strukturach układu nerwowego, choć może również dojść do zmian w płucach, wątrobie, przełyku. Herpetyczne zapalenie mózgu jest jedną z najcięższych neuroinfekcji; w przebiegu tego zakażenia następuje bezpośrednie uszkodzenie neuronów przez wirus, ale również do uszkodzenia dochodzi w wyniku procesów demielinizacji i zmian okołonaczyniowych. Z reguły objawy pojawiają się nagle, oprócz gorączki występują znaczne zaburzenia świadomości, objawy ogniskowego uszkodzenia ośrodkowego układu nerwowego, drgawki, rzadziej – zapalenie rogówki czy siatkówki, zapalenie płuc, przełyku, wątroby. W procesie diagnostycznym wykorzystujemy obraz kliniczny wraz z identyfikacją materiału genetycznego wirusa; w przypadku neuroinfekcji wykonujemy ponadto neuroobrazowanie i ocenę płynu mózgowo-rdzeniowego. Lekiem z wyboru jest acyklowir, a w razie wystąpienia oporności na nas ten lek zalecany jest foskarnet [Cianciara, Juszczyk 2007; James i wsp. 2009].

Wirus cytomegalii

Seroprewalencja w wieku dorosłym dla CMV wynosi około 90%. Zakażenie tym wirusem u osób immunokompetentnych w 99% przypadków przebiega bez- lub skąpoobjawowo. Podstawowym problemem są zakażenia u osób z zaburzeniami odporności komórkowej; najczęstsze manifestacje u tych chorych obejmują zaburzenia i dolegliwości ze strony oczu, płuc i ośrodkowego układu nerwowego. Jedną z najczęstszych manifestacji zakażenia

CMV u pacjentów z zaburzoną odpowiedzią komórkową jest cytomegalowirusowe zapalenie siatkówki, którego objawy są zależne od umiejscowienia zmian zapalnych i obejmują szerokie spektrum: od przebiegu bezobjawowego poprzez ubytki pola widzenia aż do ślepoty. Nie odnotowuje się natomiast zaczerwienienia spojówek, światłowstrętu ani bóli oczu. Infekcja CMV w układzie nerwowym przejawia się postępującą poliradikulopatią z osłabieniem kończyn dolnych, odruchów głębokich, zaburzeniami czynności zwieraczy albo zapaleniem mózgu cechującym się nasilającą się demencją. Rzadziej CMV może wywołać zmiany w przewodzie pokarmowym lub też śródmiąższowe zapalenie płuc. Rozpoznanie opiera się na obrazie klinicznym i potwierdzeniu ciałek wtrętowych w materiale biopsyjnym oraz hodowli wirusa. Lekiem z wyboru jest gancyklowir, skuteczne są również foskarnet i cydofowir [Cianciara, Juszczyk 2007; James i wsp. 2009].

INFEKCJE BAKTERYJNE

Listeria monocytogenes

Listerioza jest chorobą wywołaną przez Gram-dodatnie pałeczki *Listeria monocytogenes*. Patogen jest szeroko rozpowszechniony w środowisku naturalnym, zapadalność w populacji ogólnej jest niewielka, wynosi około 0,7 na 100 tysięcy osób, natomiast gwałtownie się zwiększa u osób z osłabioną odpornością komórkową. Najczęstszą postacią kliniczną zakażenia *L. monocytogenes* u osób dorosłych jest posocznica, której przebieg jest podobny do innych postaci posocznicy. Ze względu na powinowactwo bakterii do tkanki nerwowej często dochodzi do rozwoju procesu chorobowego w obrębie układu nerwowego w postaci zapalenia opon mózgowo-rdzeniowych lub zapalenia opon mózgowo-rdzeniowych i mózgu. U pacjentów z zaburzoną odpornością komórkową *L. monocytogenes* jest najczęstszym czynnikiem etiologicznym bakteryjnej neuroinfekcji. Objawy kliniczne nie odbiegają od innych bakteryjnych neuroinfekcji. W diagnostyce podstawowe znaczenie mają badania mikrobiologiczne; wyniki posiewów krwi w toku posocznicy są pozytywne w około 60–75%, a neuroinfekcji – w prawie wszystkich przypadkach. *Listeria monocytogenes* jest oporna na wszystkie cefalosporyny, lekiem z wyboru pozostaje ampicylina, w cięższych stanach – w skojarzeniu z aminoglikozydem, skuteczne też są karbapenemy, penicylina G i kotrimoksazol. Rokowanie dla chorych z zajęciem systemu nerwowego jest bardzo niekorzystne, śmiertelność sięga 30%, w razie opóźnienia rozpoznania – 70% [Allerberger, Wagner 2010; Cianciara, Juszczyk 2007].

Mycobacterium tuberculosis

Gruźlica jest wywoływana przez należące do rodziny *Mycobacteriaceae* prątki kwasooporne *Mycobacterium tuberculosis complex*: *M. tuberculosis*, *M. bovis*, *M. africanum*. Jest jedną z najstarszych znanych chorób człowieka – cechy gruźlicy układu kostnego znajdowano w Europie w szczątkach ludzi z 8000 roku p.n.e. Głównym źródłem zakażenia są chorzy prątkujący. U około 90–95% zakażonych pacjentów nigdy nie rozwinie się jawna klinicznie manifestacja choroby. Do takiej manifestacji dojdzie u pozostałych 5–10% zakażonych osób. Niektórzy zachorują od razu po zakażeniu (jest to tzw. gruźlica

pierwotna), inni – w późniejszym okresie po zakażeniu (jest to tzw. gruźlica popierwotna). Według danych światowych około 80% przypadków gruźlicy dotyczy płuc, pozostałe 20% to gruźlica pozapłucna, najczęściej opłucnej, węzłów chłonnych lub kości. Ze względu na to, że mniej więcej 1/3 populacji ludzkiej jest zarażona *M. tuberculosis*, gruźlica stanowi istotny problem u osób z zaburzoną odpowiedzią komórkową. Rozpoznanie tej choroby opiera się na testach IGRA, badaniach bakteriologicznych i genetycznych. Natomiast nie znajduje zastosowania test RT23, który u osób z zaburzoną odpornością komórkową nie jest miarodajny, a jego wynik może być fałszywie ujemny. W leczeniu osób z zaburzoną odpornością komórkową stosuje się takie same schematy terapeutyczne jak w populacji ogólnej [Cianciara, Juszczyk. 2007; Knechel 2009].

Clostridium difficile

Clostridium difficile jest Gram-dodatnią, beztlenową laseczką, wytwarzającą spory. W ostatniej dekadzie bakteria stała się jednym z ważniejszych czynników patogennych związanych z kontaktem ze służbą zdrowia. Do zakażenia *C. difficile* dochodzi na drodze transmisji fekalno-oralnej, źródłem mogą być bezobjawowi nosiciele i osoby chore. Spory *C. difficile* powszechnie występują w środowisku otaczającym człowieka, patogen bytuje w przewodzie pokarmowym zwierząt (psów, kotów, świń, ptaków). Kolonizację jelita osób dorosłych szacuje się na 3–5%, a niemowląt – na 15–70%. Zespół objawów wynikających z obecności *C. difficile* i jej toksyn w jelicie grubym został nazwany CDAD (*Clostridium difficile associated disease*).

Ryzyko rozwoju CDAD wiąże się z następującymi czynnikami:

- zaburzającymi prawidłową florę jelitową: głównie antybiotyki o szerokim spektrum działania, chemioterapeutyki, inhibitory pompy protonowej;
- związanymi z gospodarzem: starszy wiek, transplantacje, choroby i operacje przewodu pokarmowego, stan immunosupresji;
- środowiskowymi: przedłużona hospitalizacja.

Czynnikami zjadliwości *C. difficile* są wytwarzane przez ten drobnoustrój enzymy, takie jak kolagenaza, hialuronidaza, chondroityno-sulfataza, oraz toksyny A i B, które niszczą cytoszkielet nabłonka jelita. Obraz kliniczny CDAD jest zróżnicowany: od bezobjawowego nosicielstwa poprzez biegunkę o różnym stopniu nasilenia aż po najcięższe, zagrażające życiu postacie. Biegunka jest z reguły wodnista, z towarzyszącymi bólami brzucha, gorączką, wymiotami. Obecność krwi utajonej w kale jest częsta, natomiast z reguły nie występuje jawne krwawienie. W najcięższej postaci, jaką jest rzekomobłoniaste zapalenie jelita grubego, typowo występują objawy jak w przebiegu zapalenia jelita grubego, ale są one bardziej nasilone, może dojść do znacznego odwodnienia, wstrząsu, obrzęków. Najcięższymi powikłaniami zakażenia *C. difficile* są: toksyczne rozdęcie okrężnicy, przedziurawienie jelita grubego, niedrożność porażenna, niewydolność nerek, posocznica. Największa śmiertelność występuje u osób starszych obciążonych licznymi chorobami wewnętrznymi, a może ona sięgać nawet 25%.

Powszechnie stosowane testy przesiewowe, oparte na wykrywaniu dehydrogenazy glutaminowej, cechują się dużą czułością i swoistością, jednakże nie pozwalają odróżnić nosicieli od osób chorych. Ujemny test pozwala na wykluczenie CDAD, dodatni wymaga kolejnego badania, z reguły jest to test ELISA wykrywający toksyny A/B. Test ten cechuje się niskim kosztem, krótkim czasem wykonania, jednakże możliwe jest uzyskanie wyniku

fałszywie ujemnego. „Złotym standardem" diagnostycznym jest test cytotoksyczności bakterii (CYTA – *cytotoxin assay test*) w hodowli, jednak jego dostępność i czas badania (48–72 h) ogranicza zastosowanie. W terapii przypadków o lekkim i średnim nasileniu lekiem pierwszego rzutu jest podawany doustnie metronidazol w dawce 250 mg co 6 godzin lub 500 mg co 8 godzin przez 10–14 dni, lek drugiego rzutu stanowi doustnie podawana wankomycyna w dawce 125 mg co 6 godzin przez 10–14 dni. W przypadku ciężkiego nasilenia choroby lekiem z wyboru jest wankomycyna podawana według schematu przedstawionego powyżej, jeżeli natomiast w toku ciężkiego CDAD doszło do wystąpienia powikłań, a zwłaszcza toksycznego rozdęcia okrężnicy, zaleca się stosowanie wankomycyny doustnie (schemat jw.) w połączeniu z dożylnie podawanym metronidazolem w dawce 500 mg co 8 godzin. Do nowych leków, które najpewniej w najbliższym czasie znajdą zastosowanie w leczeniu CDAD, należą: fidaksomycyna, makrocykliczny antybiotyk bakteriobójczy cechujący się dużą skutecznością przeciw *C. difficile*, natomiast bez istotnego wpływu na fizjologiczną florę bakteryjną jelita. Ponadto wykazano, że u bezobjawowych nosicieli *C. difficile* wykrywa się duże stężenie przeciwciał przeciw toksynom A i B. Na podstawie tych doniesień obecnie prowadzi się badania nad dożylnie podawanymi immunoglobulinami, które być może znajdą zastosowanie, zwłaszcza w zapobieganiu nawrotom CDAD [Rupnik i wsp. 2009; Simor 2010].

INFEKCJE PASOŻYTNICZE

Toxoplasma gondii

Toxoplasma gondii jest pierwotniakiem powodującym toksoplazmozę. U około połowy populacji europejskiej można wykryć swoiste przeciwciała we krwi przeciw *T. gondii*, odsetek ten jest różny dla poszczególnych krajów, waha się od 10 w Wielkiej Brytanii do około 50–80 we Francji, w Polsce wynosi około 50. Do zakażenia dochodzi na drodze spożywania niedogotowanego lub surowego mięsa (30–60%), niemytych, surowych warzyw skażonych odchodami kota (6–17%) lub przezłożyskowo. U osób z zaburzoną odpornością komórkową toksoplazmoza jest najczęściej wynikiem reaktywacji zarażenia i manifestuje się zajęciem centralnego układu nerwowego, płuc lub oczu. Przebieg kliniczny toksoplazmozy ośrodkowego układu nerwowego zależy od umiejscowienia zmian, najczęściej są to ośrodki podkorowe, pień mózgu, mogą też wystąpić zmiany rozsiane. Choroba zazwyczaj manifestuje się zaburzeniami psychicznymi, drgawkami, objawami móżdżkowymi. Toksoplazmoza płucna przybiera postać ciężkiego śródmiąższowego zapalenia płuc, ze śmiertelnością sięgającą 35%. Zakażenie oka przejawia się zapaleniem siatkówki bądź naczyniówki; najczęstszymi objawami są ból gałki ocznej i zaburzenia ostrości widzenia. Dużo rzadziej toksoplazmoza u osób z zaburzoną odpornością komórkową przebiega jako pierwotne zakażenie, wtedy ma charakter choroby gorączkowej z limfadenopatią i osłabieniem. Rozpoznanie ustala się na podstawie obrazu klinicznego, odczynów serologicznych i – w zależności od postaci toksoplazmozy – badań dodatkowych. Przy podejrzeniu neurotoksoplazmozy ważną rolę odgrywa neuroobrazowanie, postaci płucnej – RTG klatki piersiowej, a postaci ocznej – badanie oftalmoskopowe. Terapią z wyboru jest skojarzone leczenie pirymetaminą z sulfadiazyną lub alternatywnie z klindamycyną, w postaci ocznej również glikokortykosteroidem (GKS). Ponadto ze względu na stosowane w leczeniu

inhibitory kwasu foliowego należy podawać chorym kwas folinowy. Pacjenci nie powinni natomiast przyjmować kwasu foliowego, który zmniejsza skuteczność przeciwtoksoplazmozową pirymetaminy [Cianciara, Juszczyk 2007; Tamma 2007].

INFEKCJE GRZYBICZE

Pneumocystis jiroveci

Pneumocystis jiroveci to patogen do niedawna zaliczany do pasożytów, obecnie został sklasyfikowany w królestwie grzybów. Kliniczną manifestacją zakażenia *P. jiroveci* jest śródmiąższowe zapalenie płuc, które cechuje się ciężkim przebiegiem. Choroba rozwija się podstępnie przez kilka tygodni – stopniowo narasta zmęczenie, nieproduktywny kaszel, uczucie dyskomfortu w klatce piersiowej. Bardzo często chory zgłasza się z powodu wzmagającej się od 2–3 tygodni duszności, po czym jego stan gwałtownie się pogarsza. Rozpoznanie ustala się na podstawie obrazu radiologicznego i potwierdzenia *P. jiroveci* techniką immunofluorescencji pośredniej w plwocinie, popłuczynach oskrzelikowo-pęcherzykowych lub w bioptacie tkanki płucnej. Typowe dla infekcji *P. jiroveci* są obecność β-D glukanu w osoczu oraz zwiększenie w nim stężenia dehydrogenazy mleczanowej (LDH – *lactate dehydrogenase*), ponad 500 mg/dl. Lekiem z wyboru jest stosowany dożylnie kotrimoksazol. Chorzy z ciśnieniem parcjalnym tlenu niższym niż 70 mm Hg powinni być leczeni GKS w dawce 0,5 mg/kg/dobę, aby zapobiec reakcji nadwrażliwości na rozpadające się drobnoustroje. Z powodu nadwrażliwości po wprowadzeniu leczenia typowo może dojść do znacznego pogorszenia stanu klinicznego, a stosowanie steroidoterapii niweluje ten niekorzystny efekt [Calderón i wsp. 2010; Mandell i wsp. 2009].

GRANULOCYTOPENIA

Granulocyty są zasadniczym elementem walki ustroju z zakażeniem. W normalnych warunkach szpik w ciągu jednej doby wytwarza ich około 2 x 10^9 na kilogram masy ciała. W trakcie infekcji dochodzi do nawet ponad 10-krotnego zwiększenia produkcji tych komórek. W toku reakcji zapalnej wywołanej wtargnięciem drobnoustroju do organizmu to właśnie granulocyty (głównie neutrofile, w mniejszym stopniu eozynofile) oraz również makrofagi docierają do miejsc infekcji jako pierwsze. Spośród różnych czynników chemotaktycznych do najistotniejszych należą formylowane peptydy oraz chemokiny uwalniane przez bakterie w trakcie aktywacji dopełniacza fragmenty C5a, C3a. Aktywowane granulocyty nabywają wzmożonych właściwości cytotoksycznych, skutecznie walcząc z większością patogenów [Mandell i wsp. 2009].

Do najczęstszych przyczyn rozwoju granulocytopenii zaliczamy:

- nadmierne niszczenie granulocytów:
  - hipersplenizm,
  - neutropenia autoimmunologiczna,
  - chemioterapia,

- zmniejszone wytwarzanie:
  - aplazja szpiku,
  - nowotwory szpiku,
  - toksyczne:
    - chemioterapia,
    - radioterapia,
  - zespoły mielodysplastyczne,
  - niedobór witaminy B12 i folianów.

Spośród wyżej wymienionych przyczyn granulocytopenii zwłaszcza neutropenia polekowa jest najistotniejszym czynnikiem prowadzącym do ciężkich infekcji, choć zasadniczo każdy lek cytotoksyczny może wywołać taki efekt. Do neutropenii polekowej dochodzi po upływie 7–10 dni od przyjęcia cyklu chemioterapii i utrzymuje się do 3–4 tygodni, rzadziej dłużej. Następstwem neutropenii może być gorączka neutropeniczna, czego dalszym efektem jest konieczność hospitalizacji i leczenia szerokospektralną antybiotykoterapią. Wystąpienie neutropenii znacząco zwiększa ryzyko infekcji oraz śmiertelność chorych na nowotwory krwi i układu chłonnego.

Ograniczenie niekorzystnych następstw neutropenii może się odbywać na drodze trzech mechanizmów: 1) zmniejszenia dawki chemioterapeutyków, 2) stosowania czynników wzrostu granulocytów oraz 3) podania antybiotyków.

Dawka stosowanej chemioterapii bezpośrednio koreluje z ryzykiem wystąpienia neutropenii, a także ze stopniem jej nasilenia, stąd redukcja dawki chemioterapeutyku jest jednym z działań profilaktycznych, jednak wiąże się jednocześnie ze zmniejszeniem skuteczności leczniczej terapii przeciwnowotworowej.

Ludzki czynnik wzrostu kolonii granulocytów (filgrastim, lenograstim) znacząco redukuje częstość występowania gorączki neutropenicznej nawet do 50%, jednakże nie wpływa na zmniejszenie wskaźnika śmiertelności. Pierwotna profilaktyka czynnikami wzrostu jest zalecana w przypadkach, gdy: prawdopodobieństwo gorączki neutropenicznej szacuje się na większe niż 40%, rozpoznano zajęcie szpiku kostnego przez proces chorobowy i/lub zdiagnozowano zakażenie ludzkim wirusem niedoboru odporności (HIV – *human immunodeficiency virus*). Profilaktyka wtórna jest natomiast zalecana w sytuacji, gdy redukcja dawki chemioterapii wiąże się ze znacznym zmniejszeniem skuteczności terapii przeciwnowotworowej lub jeżeli wystąpił już jeden epizod gorączki neutropenicznej.

Profilaktyczne podawanie antybiotyków u osób poddanych chemioterapii cechuje się dużymi korzyściami, jakkolwiek zwraca się uwagę również na negatywne aspekty takiego postępowania, przede wszystkim selekcję szczepów opornych na przyjmowane przez chorego antybiotyki. Antybiotykoterapia jako profilaktyka pierwotna jest wskazana zwłaszcza w kontekście dużych dawek chemioterapii, a antybiotykami z wyboru są chinolony.

Profilaktykę wtórną należy rozważyć, jeżeli doszło już do jednego epizodu gorączki neutropenicznej; antybiotykami z wyboru są również chinolony. W razie wystąpienia gorączki neutropenicznej pacjenci są z reguły hospitalizowani i leczeni antybiotykami o szerokim zakresie działania, podawanymi dożylnie. Liczne badania wskazują na równie dużą skuteczność leków doustnych w grupie pacjentów w dobrym stanie ogólnym. Doustnymi lekami z wyboru są przede wszystkim chinolony, często w skojarzeniu z amoksycyliną i kwasem klawulanowym [Feld i wsp. 2008; Guven i wsp. 2006; Lyman i wsp. 2005; Schouten i wsp. 2006].

SZCZEPIENIA W STANACH ZABURZONEJ ODPORNOŚCI

Stosowanie szczepień u osób z zaburzoną odpornością wiąże się z dwoma podstawowymi problemami. Pierwszym z nich jest możliwość rozwoju powikłań poszczepiennych wywołanych przez żywe szczepionki. Drugi problem stanowi niewystarczająca odpowiedź na szczepienie lub nawet jej brak, co wynika z osłabienia układu odpornościowego.

Bezpieczeństwo szczepień

Należy podkreślić, że dane na temat szczepień osób z osłabioną odpornością są ograniczone. U chorych z ciężkimi niedoborami odporności nie wolno stosować szczepionek żywych, w grupie tej występuje szczególnie duże ryzyko wywołania zakażenia, nawet jeżeli patogen jest atenuowany. W przypadku rekonstrukcji układu immunologicznego szczepienia mogą być wznawiane. Szczepionki zabite są bezpieczne dla osób z osłabioną odpornością w takim samym stopniu jak dla osób immunokompetentych, natomiast ich efektywność będzie zależała od stopnia upośledzenia odporności. W trakcie stanu immunosupresji zaleca się dodatkowe szczepienie trzy miesiące po rekonstrukcji układu odpornościowego.

Niezmiernie istotne dla bezpieczeństwa pacjentów z deficytem odporności są szczepienia również tych osób, z którymi pozostają oni w kontakcie. Zalecane szczepienia osób pozostających w bezpośrednim kontakcie z chorymi z osłabioną odpornością zestawiono w tabeli 21.1. Przy szczepieniu żywą szczepionką przeciwko polio należy unikać kontaktu z osobą z osłabioną odpornością do 4–6 tygodni po szczepieniu, ze względu na możliwość rozwoju ostrego porażenia wiotkiego (*vaccine-associated paralytic poliomielitis*). Dlatego zaleca się, aby szczepienia przeciw polio były wykonywane szczepionką zabitą (IPV – *inactivated polio vaccine*) nie tylko u osób z upośledzoną odpornością, ale także u osób pozostających z nimi w kontakcie [Bernatowska 2004; Kroger i wsp. 2011].

- odra
- świnka
- różyczka
- ospa wietrzna
- grypa

Tab. 21.1. Zalecane szczepienia u osób pozostających w bezpośrednim kontakcie z osobami z osłabioną odpornością

Szczepienia osób leczonych glikokortykosteroidami

Skuteczność i bezpieczeństwo szczepień w grupie osób leczonych GKS zależą od rodzaju i dawki GKS, czasu i częstości jego przyjmowania oraz od tego, czy terapia ta stosowana jest u osoby z wyjściowo prawidłowym układem immunologicznym. Jeżeli immunosupresja wynika jedynie z podawania steroidów, przyjmuje się, że po około miesiącu dochodzi

do rekonstrukcji układu odpornościowego i immunizacja szczepionkami żywymi jest dozwolona. Szczegółowe zalecenia dotyczące szczepień żywymi szczepionkami u osób leczonych GKS przedstawiono w tabeli 21.2 [Bernatowska 2004; Kroger i wsp. 2011].

Rodzaj glikokortykosteroidoterapii	**Czas od zaprzestania glikokortykosteroidoterapii do szczepień**
Leczenie >14 dni (codziennie lub co drugi dzień): ■ prednizon >2 mg/kg/dobę ■ prednizon >20 mg/dobę, przy masie ciała >10 kg	■ ≥1 miesiąc
Leczenie <14 dni (codziennie lub co drugi dzień): ■ prednizon >2 mg/kg/dobę ■ prednizon >20 mg/dobę, przy masie ciała >10 kg	■ ≥14 dni
Leczenie >14 dni (codziennie lub co drugi dzień): ■ prednizon <2 mg/kg/dobę ■ prednizon <20 mg/dobę, przy masie ciała >10 kg + inny lek immunosupresyjny (np.: cytostatyk, globulina antytymocytarna)	■ szczepienia żywymi szczepionkami przeciwwskazane
Leczenie >14 dni (codziennie lub co drugi dzień): ■ prednizon <2 mg/kg/dobę ■ prednizon <20 mg/dobę, przy masie ciała >10 kg	■ można szczepić jednoczasowo, jeżeli nie ma innych przyczyn osłabienia odporności lub chory nie przyjmuje innych leków immunosupresyjnych
Długotrwałe zewnętrzne leczenie: na skórę, do oka, wziewne, iniekcje dostawowe, do jam ciała	■ można szczepić jednoczasowo, jeżeli nie ma innych przyczyn osłabienia odporności lub chory nie przyjmuje innych leków immunosupresyjnych

Tab. 21.2. Szczepienia żywymi szczepionkami u osób leczonych glikokortykosteroidami

Szczepienia u osób po chemio- lub radioterapii

Jeżeli wyjściowo układ immunologiczny jest wydolny, stosowanie szczepionek żywych jest bezpieczne i efektywne po trzech miesiącach od zakończenia chemio- lub radioterapii [Bernatowska 2004].

Szczepienia chorych na nowotwory

Nie należy stosować żywych szczepionek u chorych na nowotwory, zwłaszcza wywodzące się z układu chłonnego, aż do momentu ich wyleczenia. Chorzy na chłoniaka Hodgkina powinni być zaszczepieni przeciw zakażeniom wywołanym przez bakterie otoczkowe *S. pneumoniae*, *H. influenzae* typu b co najmniej 2 tygodnie przed wdrożeniem chemioterapii, o ile jest to możliwe bez istotnego odraczania leczenia choroby podstawowej [Bernatowska 2004].

Szczepienia u osób z brakiem lub dysfunkcją śledziony

Profilaktyka w tej grupie pacjentów po splenektomii lub z upośledzoną czynnością śledziony obejmuje przede wszystkim szczepienia przeciw bakteriom otoczkowym [Bernatowska 2004].

Szczepienia po przeszczepieniu szpiku i obwodowych komórek macierzystych szpiku

Większość pacjentów po allogenicznym przeszczepieniu szpiku kostnego oraz duży odsetek pacjentów po przeszczepieniu autologicznym traci po wykonanej transplantacji odporność nabytą przed zabiegiem, a uzyskaną dzięki szczepieniom. Szczególnie często dzieje się tak u osób z przewlekłą chorobą przeszczep przeciw gospodarzowi (GvHD – *gravt versus host disease*), w przypadku powikłań płucnych po przeszczepieniu oraz po splenektomii. Słaba odpowiedź na szczepienie przeciw pneumokokom utrzymuje się do 2 lat od transplantacji, jednakże ze względu na duże ryzyko zakażenia zaleca się wykonanie szczepień po upływie 6–12 miesięcy od przeszczepienia. Ponadto zaleca się szczepienia przeciw błonicy, tężcowi, krztuścowi, polio (szczepionką inaktywowaną), wirusowemu zapaleniu wątroby typu B, *H. influenzae* typu b, grypie (od 6–12 miesięcy po transplantacji). Immunizacja szczepionkami zabitymi przeciw wirusowemu zapaleniu wątroby typu A i meningokokom nie jest rutynowo zalecana, jednakże w przypadku narażenia na te patogeny należy szczepienia wykonać. Szczepienia żywymi szczepionkami przeciw odrze, śwince, różyczce mogą być wykonane po minimum 2 latach od transplantacji, jeżeli nie stwierdza się cech immunosupresji, a liczba limfocytów CD4 jest większa niż 500–700 komórek w 1 mm^3, a także nie występują cechy przewlekłej GvHD. Szczepienie przeciw VZV jest przeciwwskazane. Immunizacja BCG przeciw gruźlicy jest również przeciwwskazana, w wyjątkowych sytuacjach, przy bardzo dużym narażeniu na zakażenie można ją wykonać po minimum 2 latach od przeszczepienia szpiku [Bernatowska 2004].

Piśmiennictwo

Allerberger F., Wagner M. *Listeriosis: a resurgent foodborne infection*. Clin Microbiol Infect 2010; 16: 16–23.

Bernatowska E. (red.): *Profilaktyka zakażeń w stanach zaburzonej odporności.* Centrum Doskonałości w Pediatrii przy IPCZD. Warszawa 2004.

Brigham K.S., Sandora T.J. *Neisseria meningitidis: epidemiology, treatment and prevention in adolescents*. Curr Opin Pediatr 2009; 21: 437–443.

Calderón E.J., Gutiérrez-Rivero S., Durand-Joly I. i wsp. *Pneumocystis infection in humans: diagnosis and treatment*. Expert Rev Anti Infect Ther 2010; 8: 683–701.

Cianciara J., Juszczyk J. (red.) *Choroby zakaźne i pasożytnicze*. Wydawnictwo Czelej, Lublin 2007.

Dameshek W. *Hyposplenism*. JAMA 1955; 157: 613.

Di Sabatino A., Carsetti R., Corazza G.R. *Post-splenectomy and hyposplenic states*. Lancet 2011; 378: 86–97.

Feld R. *Bloodstream infections in cancer patients with febrile neutropenia*. Int J Antimicrob Agents 2008; 32 (supl. 1): 30–33.

Gołąb J., Jakóbisiak M., Lasek W., Stokłosa T. (red.): *Immunologia*. Wydawnictwo Naukowe PWN, Warszawa 2008.

Grochot-Przeczek A., Dulak J., Jozkowicz A. *Haem oxygenase-1: non-canonical roles in physiology and pathology*. Clin Sci (Lond) 2012; 122: 93–103.

Guven G.S., Uzun O., Cakir B. i wsp.: *Infectious complications in patients with hematological malignancies consulted by the Infectious Diseases team: a retrospective cohort study (1997–2001)*. Support Care Cancer 2006; 14: 52–55.

James S.H., Kimberlin D.W., Whitley R.J. *Antiviral therapy for herpesvirus central nervous system infections: neonatal herpes simplex virus infection, herpes simplex encephalitis, and congenital cytomegalovirus infection*. Antiviral Res 2009; 83: 207–213.

King H., Schumacker H.B. *Splenic studies. I. Susceptibility to infection after splenectomy performed in infancy.* Ann Surg 1952; 136: 239–242.

Knechel N.A. *Tuberculosis: pathophysiology, clinical features, and diagnosis.* Crit Care 2009; 29: 34–43.

Kroger A.T., Sumaya C.V., Pickering L.K. i wsp. *General recommendations on immunization recommendations of the Advisory Committee on Immunization Practices (ACIP)*. MMWR 2011; 60 (RR02): 1–60.

Lyman G.H., Lyman C.H., Agboola O., for the ANC Study Group. *Risk models for predicting chemotherapy-induced neutropenia.* Oncology 2005; 10: 427–437.

Mandell G.L., Bennett J.E., Dolin R.: *Principles and Practice of Infectious Diseases*. 7th ed. Elsevier, Churchill, Livingstone New York 2009.

Morris D.H., Bullock F.D. *The importance of the spleen in resistance to infection.* Ann Surg 1919; 70: 513–521.

Ortqvist A., Hedlund J., Kalin M. *Streptococcus pneumoniae: epidemiology, risk factors, and clinical features*. Semin Respir Crit Care Med 2005; 26: 563–574.

Rupnik M., Wilcox M.H., Gording D.N. *Clostridium difficile infection: new developments in epidemiology and pathogenesis*. Nat Rev Microbiol 2009; 7: 526–536.

Schouten H.C. *Neutropenia management.* Ann Oncol 2006; 17 (supl. 10): x85–x89.

Simor A.E. *Diagnosis, management, and prevention of Clostridium difficile infection in long-term care facilities: a review*. J Am Geriatr Soc 2010; 58: 1556–1564.

Tamma P. *Toxoplasmosis*. Pediatr Rev 2007; 28: 470–471.

Ulanova M., Tsang R.S. *Invasive Haemophilus influenzae disease: changing epidemiology and host-parasite interactions in the 21st century*. Infect Genet Evol 2009; 9: 594–605.

Weller S., Braun M.C., Tan B.K. *Human blood IgM "memory" B cells are circulating splenic marginal zone B cells harboring a prediversified immunoglobulin repertoire.* Blood 2004; 104: 3647–3654.

22

Maciej Rafał Czerniuk

Poradnik dla chorych – zarys możliwych problemów stomatologicznych w przebiegu szpiczaka mnogiego

Guidance for patients – an outline of possible dental problems at the course of multiple myeloma

978-83-932189-1-2_szpiczak_mnogi_t3_srodek.indd 227 2012-08-04 12:40:30

Streszczenie

W przebiegu szpiczaka mnogiego bardzo często dochodzi do patologicznego procesu niszczenia tkanek przyzębia i struktur błony śluzowej jamy ustnej. Oprócz progresji choroby przyzębia (periodontitis) prowadzącej w konsekwencji do występowania krwawienia z dziąseł, patologicznej ruchomości zębów, zaniku podparcia kostnego i otaczających struktur przyzębia w końcowej fazie choroby może nastąpić ich utrata. Patologiczne objawy dotyczą również warg, błony śluzowej policzków, podniebienia, dna jamy ustnej, zwłaszcza języka. Poprzez zwiększenie efektywności domowej higieny jamy ustnej i codziennej, ukierunkowanej obserwacji ewentualnych zmian na jej powierzchni pacjenci mogą poprawić jakość swojego życia. Umożliwia to prewencję, wstępną ocenę i odpowiednio wczesne zgłoszenie się do lekarza periodontologa oraz wdrożenie zespołowego, specjalistycznego leczenia.

Słowa kluczowe: szpiczak mnogi, choroba przyzębia, choroby błony śluzowej jamy ustnej, prewencja

Abstract

At the course of multiple myeloma, very often leads to pathological destruction of periodontal tissues and structures of the oral mucosa. In addition to the progression of periodontal disease (periodontitis), consequently leading to bleeding from the gingiva, pathological mobility of teeth, loss of supporting bone and surrounding periodontal structures at the final phase of the disease could often reach for their loss. Pathological symptoms also apply to the lips, buccal mucosa, palate, floor of mouth and especially the tongue diseases. Improving the efficiency of home oral hygiene and daily, targeted observation of possible changes at the surface of oral mucosa, patients are able to improve the comfort and quality of their life. This enables prevention, initial assessment, timely reporting to the specialist of periodontology and improving implementation procedures of team, specialized focused treatment.

Key words: multiple myeloma, periodontal disease, oral mucosa diseases, prevention

WPROWADZENIE

Do tkanek jamy ustnej, które mogą ulegać zmianom chorobowym lub patologicznym procesom niszczenia w przebiegu szpiczaka mnogiego (MM – *multiple myeloma*), a także wskutek wdrożonego leczenia nowotworu, należą: wargi, błona śluzowa policzków, język oraz tkanki występujące – od końca XIX wieku – pod wspólną nazwą przyzębia brzeżnego. W skład tej struktury anatomicznej wchodzą: dziąsło, ozębna, cement korzeniowy, kości wyrostków zębodołowych szczęki i żuchwy wraz z pokrywającą je błoną śluzową. W niniejszym rozdziale, oprócz problemów związanych z patologią jamy ustnej, omówiono zarys jej fizjologii z zamysłem wstępnego ułatwienia różnicowania potencjalnie występujących zmian chorobowych [Górska 2011; Knychalska-Karwan 2009; Górska 2007; Wierzbicka 1992].

Jama ustna jest jednym z ogniw bardzo złożonej struktury anatomicznej i czynnościowej, jaką jest narząd żucia, wchodzący w skład początkowego odcinka przewodu pokarmowego. Pełni ona istotne funkcje w oddychaniu, pobieraniu i początkowym trawieniu pokarmów, odczuwaniu smaku i artykulacji dźwięków. Dzielimy ją na: przedsionek i jamę ustną właściwą. Struktury te są oddzielone od siebie wyrostkami zębodołowymi szczęki i żuchwy wraz z zębami tworzącymi łuki zębowe, a w razie braków zębowych częściowych lub bezzębia jednej bądź obu szczęk przez powierzchnie stosownie wyrostka czy wyrostków szczęki lub żuchwy [Górska 2011; Knychalska-Karwan 2009; Górska 2007; Wierzbicka 1992].

Do jednej z patognomonicznych cech występujących u chorych z MM zalicza się niszczenie i destrukcję tkanki kostnej szkieletu. Proces ten dotyczy również kości tworzących część twarzową czaszki i jest spowodowany zachwianiem równowagi pomiędzy funkcją komórek kościotwórczych (osteoblastów) a kościogubnych (osteoklastów) z przesunięciem w kierunku tych ostatnich.

Błona śluzowa wyścielająca jamę ustną charakteryzuje się dużą swoistością w zależności od struktury, którą pokrywa; u zdrowych osób jest ona bladoróżowa, wilgotna, gładka i lśniąca, o nieprzerwanej strukturze, co umożliwia spełnianie wielu istotnych jej funkcji (niektóre wymieniono poniżej).

- Funkcja osłaniająca, możliwa do zachowania przy nieprzerwanej ciągłości nabłonków. Jama ustna pokryta nieuszkodzonym nabłonkiem wielowarstwowym płaskim stanowi barierę dla drobnoustrojów bakteryjnych, z wyjątkiem grupy zarazków przesączalnych. Nabłonek ten ulega stałej odnowie, istnieje równowaga pomiędzy złuszczonym a powstającym nowym nabłonkiem. Wraz z usuwaną częścią złuszczonego nabłonka wydalane są również zasiedlające go bakterie. Ciągłość błony śluzowej zapewnia ochronę przed urazami mechanicznymi, prowadzącymi niejednokrotnie do powstawania trudno gojących się ran wraz z patologicznymi obnażeniami struktur kostnych szczęk i wydzielaniem martwaków kostnych (fenestracje) tak często występujących u chorych na MM.
- Funkcja obronna i smakowa jest utożsamiana, poza ciągłością błony śluzowej, z prawidłową sekrecją śliny. Jej występowanie zapewnia spłukiwanie drobnoustrojów

z powierzchni nabłonka, a także aktywność bakteriobójczą i bakteriostatyczną, buforową i immunomodulującą. Dzięki niej możliwy jest prawidłowy odbiór smaku.
- Funkcja wchłaniania: poprzez błonę śluzową jamy ustnej wchłaniane są niektóre związki rozpuszczalne w tłuszczach, a także nikotyna, alkohol, cyjanek potasu, nitrogliceryna i inne. Dolna powierzchnia języka oraz dno jamy ustnej mają największą zdolność wchłaniania. Cecha ta jest wykorzystywana w terapii niewydolności mięśnia sercowego, a pacjenci sami powinni zwrócić uwagę na wykluczenie stosowania używek wchłanianych również w tej okolicy, mogących utrudniać czy komplikować wdrożoną terapię.
- Funkcja czuciowa: jest realizowana poprzez bogato rozbudowany aparat receptorowy. Możliwe jest odczuwanie dotyku, bólu, ciepłoty i lokalizacji. Jako nieprzyjemna odczuwana jest temperatura poniżej 0°C i powyżej 70°C.
- Funkcja wydzielnicza: sekrecja śliny zabezpiecza błonę śluzową przed wysychaniem i urazami możliwymi nawet podczas przyjmowania posiłków. Ilość powstającej i wydzielanej śliny jest zmienna w cyklu dobowym, a także u poszczególnych osób i średnio u dorosłego, zdrowego człowieka wynosi 1–1,5 litra na dobę, co odpowiada 0,2–0,3 ml na minutę [Górska 2011; Knychalska-Karwan 2009; Górska 2007; Wierzbicka 1992].

Fizjologicznie u zdrowego człowieka błona śluzowa jamy ustnej jest zasiedlana przez wiele saprofitujących kolonii bakteryjnych w większości Gram-dodatnich, które dopiero w warunkach zachwiania homeostazy stają się mniejszością wobec dominujących szczepów Gram-ujemnych beztlenowców: *Porphyromonas gingivalis*, *Prevotella intermedia*, *Aggregatibacter actinomycetemcomitans*, *Tannerella forsythia* i *Treponema denticola*, będących źródłem patogennych czynników bakteryjnych: chemotaksyn, enzymów, endotoksyn, swoistych antygenów aktywujących obronę przeciwzapalną, jak i immunologiczną reakcję gospodarza [Górska 2011; Estrela i wsp. 2010; Knychalska-Karwan 2009; Tonetti 2009; Górska 2007; Banach i wsp. 2004; Górska i wsp. 2003; Konopka 2001; Wierzbicka 1992].

Mamy nadzieję, że przedstawiony zarys warunków zdrowia jamy ustnej pomoże lepiej zrozumieć możliwe odstępstwa, zwłaszcza w odniesieniu do chorych na MM.

W niniejszym opracowaniu główny nurt rozważań stanowią problemy postępowania profilaktycznego i sugerowana terapia zmian na błonie śluzowej jamy ustnej oraz tkanek przyzębia, co nie powinno jednak powodować wzbraniania się chorych przed wizytą u lekarza periodontologa.

ZMIANY NA BŁONIE ŚLUZOWEJ JAMY USTNEJ W PRZEBIEGU SZPICZAKA MNOGIEGO

W badaniu błony śluzowej jamy ustnej u chorego leczonego z powodu MM, w obserwacji własnej (por. Czerniuk; Gieorgijewska), stwierdzono wyczuwalne palpacyjnie zmiany o charakterze przerostu włóknistego w obrębie błony śluzowej wargi górnej i dolnej, sklepienia i dna przedsionka jamy ustnej oraz symetrycznie w okolicy kątów ust i języka [Czerniuk i wsp. 2010].

Wspomniane zmiany były niebolesne, niekrwawiące, o jednolitej strukturze, nieregularnym kształcie i niejednakowym rozmiarze. Dodatkowo zaznaczyła się nieznaczna

twardość (sklerodermia) błony śluzowej w obszarach objętych zmianami. W badaniu mikroskopowym wycinka z mięśnia sercowego stwierdzono włókna o prawidłowej średnicy, nieregularnie przemieszane, wykazujące cechy zanikowe. Nie odnaleziono włókien zawierających centralne położenie jądra, wykazano obecność kilku skupisk jąder typu *nuclear clumps* wraz z układem pęczkowym włókien. Zastosowanie barwienia enzymatycznego zachowało różnicowanie włókien na trzy typy metaboliczne, z przewagą włókien typu 1. oraz zanik włókien typu 2. mających wyraźnie mniejszą średnicę. Pozwoliło to na stwierdzenie zmian niecharakterystycznych wskazujących na dystrofię mitotyczną typu 2. Często dochodzi również do znacznego powiększenia języka – jako struktury jamy ustnej morfologicznie najbardziej jednorodnej, będącego przyczyną trudności w przyjmowaniu pokarmów i mówieniu. Niestety nie są to jedyne powikłania ze strony układu stomatognatycznego części twarzowej czaszki [Dhanrajani, Abdulkarim 1997]. Zaburzenia te wynikają ze stopnia zaawansowania choroby w momencie jej zdiagnozowania, wieku pacjenta, a także innych chorób towarzyszących, w tym spowodowanych złym stanem higieny jamy ustnej, wpływającym na postęp destrukcji tkanek otaczających zęby i mocujących je w zębodołach.

ZMIANY W TKANKACH PRZYZĘBIA W PRZEBIEGU SZPICZAKA MNOGIEGO

Etiologia choroby przyzębia (ChPZ) jest złożonym procesem patologicznym, jednakże u około 90% populacji ludzi dorosłych między 35. a 44. rokiem życia wykazano obecność biofilmu bakteryjnego (płytka i kamień nazębny) zlokalizowanego patognomonicznie na granicy korona zęba – dziąsło, w większości przypadków w żuchwie od strony jamy ustnej właściwej, stosunkowo łatwo zaobserwować go od strony językowej przy dolnych siekaczach [Del Peloso Ribeiro i wsp.2008]. Bardzo często proces dotyczy całego posiadanego uzębienia, a także pozostawionych zgorzelinowych korzeni – dodatkowego źródła potencjalnej, odogniskowej infekcji bakteryjnej. Potwierdziło to wiele badań w ciągu ostatniego ćwierćwiecza [Czerniuk i wsp. 1999; Czerniuk i wsp. 2002; Lang i wsp. 2008; Zaremba, Górska 2008].

Dane odnoszące się do ChPZ zostały zebrane przez Światową Organizację Zdrowia (World Health Organization) w 35 krajach. Wykazały one, że nawet u osób młodych w wieku 35–44 lat ChPZ związane z destrukcją ich tkanek występowały w ponad 75% przypadków (7 krajów), w 40–75% przypadków (13 krajów) i do 40% osób badanych (15 krajów) [Wierzbicka 1992, Offenbacher 2005]. Szczepy bakteryjne Gram-ujemnych beztlenowców wykryto w kieszonce przyzębnej, czyli przestrzeni zawartej między zębem a dziąsłem. Ostatnie badania 13 000 przypadków przeprowadzone przez Socransky'ego, w których poddał on analizie materiał bakteryjny płytki poddziąsłowej metodą hybrydyzacji DNA, wykazały, że najczęściej izolowanymi bakteriami w miejscach ChPZ są: *P. gingivalis*, *T. forsythu*, *T. denticola*, zakwalifikowane wspólnie do tak zwanego czerwonego kompleksu, wykrywanego częściej w miejscach z objawowym krwawieniem podczas badania periodontologicznego [Sockransky i wsp. 2004]. W przypadku MM zmiany te często występują synergistycznie, co utrudnia wdrożoną terapię i pogarsza rokowanie [Czerniuk, Gieorgijewska 2010].

Przedstawione dane statystyczne nie odnosiły się jednak do częstości występowania MM czy innych nowotworów krwi w badanej populacji, nie określiły też częstości

ChPZ w populacji osób starszych, a więc takich, u których odnotowujemy zwiększoną zachorowalność na MM. Stwierdzono zaś, że ChPZ dotyczy częściej mężczyzn, a jej intensywność kliniczna wzrasta z wiekiem we wszystkich badanych populacjach, zależy od stanu higieny jamy ustnej, statusu społeczno-ekonomicznego, palenia tytoniu i uwarunkowań ogólnoustrojowych [Genco 1996; Konopka 2001]. W ostatnich latach wyniki badań dowiodły związku częstości występowania ChPZ ze swoistym genotypem. Dotyczy to m.in. polimorfizmu genów dla cytokin zapalnych: interleukiny 1 alfa i beta (IL-1α i IL-1β) [Czerniuk i wsp. 2004; Czerniuk i wsp. 2006].

Chory na MM jest pacjentem o typowym profilu internistycznym, charakterystycznym dla swojego wieku [Kyle, Rajkumar 2004]. Stąd też, rozpatrując uwarunkowania ogólnoustrojowe ChPZ, wskazuje się na cukrzycę i osteoporozę jako czynniki współistniejące. Pierwszy z wymienionych zaliczany jest do właściwych czynników ryzyka ChPZ – występują w nim takie zjawiska, jak zmniejszenie efektywności mechanizmów immunologicznych, infekcje, mikroangiopatie, zwiększona aktywność kolagenazy, wolniejszy przebieg leczenia ChPZ. Osteoporoza zaś dotyczy w większości przypadków kobiet po menopauzie z zaznaczoną koincydencją w stosunku do destrukcji tkanek kostnych przyzębia, często dodatkowo nasiloną przez palenie tytoniu. To ostatnie wzmaga powstawanie złogów nazębnych, nasila ChPZ, utrudnia i komplikuje jej leczenie. Wykazano związek pomiędzy liczbą wypalanych papierosów a intensywnością choroby. W badaniach z ostatnich lat wskazuje się na rolę mediatorów zapalnych prostaglandyny E2 i IL-1, zwiększenia aktywności enzymów proteolitycznych (kolagenaza, proteza), zaburzeń immunologicznych – upośledzona fagocytoza, chemotaksja, zmniejszony odsetek komórek immunokompetentnych typu CD4 (limfocyty T pomocnicze) u ludzi palących nałogowo tytoń [Górska i wsp. 2003; Banach i wsp. 2004].

Badania wykazały, że status społeczno-ekonomiczny wpływa na potencjalne występowanie ChPZ – dowiedziono, że pacjenci o niższym statusie finansowym częściej zaniedbują higienę jamy ustnej, gorzej się odżywiają, są bardziej podatni na nałogi [Banach i wsp. 2004].

Ze względu na występowanie czynnika zapalnego obecnie coraz częściej wskazuje się również na związek osteoporozy i komplikacji stomatologicznych w obrębie szczęk u chorych na MM leczonych preparatami III generacji bisfosfonianów, między innymi kwasem zoledronowym [Migliorati i wsp. 2006]. Wcześniej zwracano uwagę na tworzenie się bardzo bolesnych ran w obrębie tkanek miękkich jamy ustnej (dziąsło i błona śluzowa) pokrywających kości szczęki lub żuchwy z następczym przerwaniem ich ciągłości i odsłonięciem struktur tkanek twardych. Procesowi temu towarzyszą trudności w gojeniu u chorych podczas terapii hiperkalcemii związanej z nowotworem (MM) oraz guzów litych z następczą sekwestracją martwaków kostnych. Dochodzi do tego często w następstwie stosowania preparatów z grupy bisfosfonianów – pamidronianu i zoledronianu, podawanych dożylnie, a w niektórych przypadkach doustnie (*per os*) [Junquera i wsp. 2009; Migliorati i wsp. 2006, Dhanrajn, Abdulkarim 1997]. Wydaje się, że istotnym czynnikiem ryzyka wystąpienia tego powikłania jest wcześniejszy uraz podczas zabiegów chirurgicznych przeprowadzanych w jamie ustnej (rany poekstrakcyjne), ale zdarzały się również przypadki, w trakcie leczenia tymi preparatami, wystąpienia samoistnego, niezwiązanego z urazami śród- i pooperacyjnymi. Oprócz wymienionych objawów dołącza się często, w obrębie szczęki i żuchwy, występowanie czynnych przetok ropnych, zapalnej tkanki ziarninowej i miejscowych nadkażeń, które wymuszają wdrożenie długoterminowej antybiotykoterapii, którą powinien zlecić lekarz [Junquera i wsp. 2009].

ZMIANY W TKANKACH PRZYZĘBIA I BŁONY ŚLUZOWEJ JAMY USTNEJ W TERAPII Z ZASTOSOWANIEM BISFOSFONIANÓW

Istotnym zagadnieniem wymagającym obszerniejszego omówienia są zmiany dotyczące tkanek w obrębie jamy ustnej w przebiegu wdrożonego leczenia farmakologicznego z użyciem bisfosfonianów. Preparaty te w istotny sposób poprawiają jakość życia chorych na MM poprzez zmniejszenie bólów i złamań kostnych, hiperkalcemii, stanowiąc część systemowego podejścia w terapii przeciwbólowej skorelowanej z leczeniem ortopedycznym i radiologicznym [Ise, Talagi 2007].

Bisfosfoniany charakteryzowane są jako syntetyczne analogi pirofosforanu, hamującego resorpcję kości, stosowane w leczeniu takich jednostek chorobowych, jak: MM, przerzuty do kości raka piersi i prostaty, choroba Pageta. Podaje się je również w profilaktyce osteoporozy w okresie menopauzy [Kraj i wsp. 2006]. Ich zwiększone gromadzenie się występuje w miejscach aktywnej osteosyntezy, są przyswajane przez osteoklasty – komórki kościogubne, równocześnie zmniejszając okres ich półtrwania i modulacji osteoblastów – komórek kościotwórczych. Preparaty te zostały klinicznie zaakceptowane w leczeniu hiperkalcemii występującej w przebiegu MM, podnoszą bowiem znacząco jakość życia chorych, łagodząc bolesność oraz ograniczając powikłania szkieletowe. W retrospektywnych ocenach klinicznych dostępnych w literaturze pacjenci z MM otrzymywali klodronian lub pamidronian dożylnie w dawce 90 mg lub 60 mg raz w miesiącu przez dwa lata od rozpoznania choroby. Obecnie standardowo w celu prewencji postuluje się stosowanie kwasu pamidronowego w dawce 30 mg na miesiąc. Podczas przyjmowania tej dawki preparatu w stosunku do wartości poprzednich (60 mg lub w niektórych określonych sytuacjach klinicznych – 90 mg na miesiąc) nie zanotowano występowania incydentów martwicy kości szczęk i wydzielania martwaków kostnych [Gimsing i wsp. 2010]. Niektórzy chorzy na MM otrzymywali kwas zoledronowy: 4 mg lub 8 mg dożylnie okresie od 3–4 tygodni do 13 miesięcy. W 2003 roku został opisany pierwszy z przypadków rozwoju martwicy kości szczęk u pacjenta po zastosowaniu terapii z użyciem bisfosfonianów (BRON – *bisphosphonate-related to osteonecrosis*). Amerykańskie Stowarzyszenie Chirurgów Stomatologicznych i Szczękowo-Twarzowych określiło 3 charakterystyczne cechy patognomoniczne, które muszą być spełnione jednocześnie, aby rozważać występowanie BRON:

- wcześniejsze lub aktualne leczenie bisfosfonianami,
- występowanie odsłoniętej, martwej tkanki kostnej w obrębie twarzoczaszki w okresie dłuższym niż 8 tygodni,
- niestosowanie radioterapii w dotychczasowej historii leczenia szczęk.

Większość klinicznych przypadków BRON była związana z dożylną drogą podawania bisfosfonianów. Zanotowano również doniesienia o rozpoznaniu BRON po suplementacji doustnej. Wydaje się, że istotnym czynnikiem ryzyka rozwoju tego powikłania jest wcześniejszy uraz podczas zabiegów chirurgicznych w jamie ustnej (rany poekstrakcyjne). Zdarzały się jednak przypadki wystąpienia samoistnej BRON, niezwiązanej z urazami śród- i pooperacyjnymi w trakcie leczenia tymi preparatami. Oprócz objawów BRON dołącza się często w obrębie szczęki i żuchwy występowanie czynnych przetok ropnych,

zapalnej tkanki ziarninowej i miejscowych nadkażeń, które wymuszają wdrożenie długoterminowej antybiotykoterapii.

W badaniu eksperymentalnym w grupie 61 chorych leczonych klodronianem lub pamidronianem podawanymi drogą dożylną bądź doustną nie odnotowano żadnego przypadku martwicy kości szczęk (ONJ – *osteonecrosis of the jaw*), zaś w grupie 6 pacjentów przyjmujących dożylnie kwas zoledronowy u 2 wystąpiła martwica kości żuchwy, niepoddająca się terapii i oporna na jakiekolwiek – możliwe na tym etapie terapii MM – leczenie chirurgiczno-periodontologiczne wraz ze wspomagającą terapią antybiotykową [Kraj, i wsp. 2004]. Czas trwania suplementacji kwasu zoledronowego wyniósł u nich 18 miesięcy, a skumulowana dawka leku w jednym przypadku – 72 mg, a w drugim – 144 mg. Zgodnie z amerykańskimi zaleceniami sformułowanymi w Mayo Clinic w trakcie terapii bisfosfonianami powinno się zaniechać rozległych zabiegów chirurgicznych, implantacyjnych, a wszelkie inne interwencje stomatologiczne wykonywać z należytą ostrożnością, opierając się na konsultacjach wielospecjalistycznych. Po zakończeniu przyjmowania preparatu, ze względu na dużą częstość próchnicy i jej konsekwencje w postaci bolesności, a także zwiększającą się ruchomość zębów związaną z utratą podparcia kostnego w wyniku zmian osteolitycznych potwierdzonych przeglądowymi zdjęciami RTG pantomograficznymi – stopniowy zanik kości w obrębie szczęki i żuchwy, wdrażano często leczenie z zakresu chirurgii stomatologicznej a następnie protetyki celem uzupełnienia braków zębowych. Polegało ono na ekstrakcji zębów i zgorzelinowych korzeni, w osłonie antybiotykowej. Mimo to gojenie nie przebiegało prawidłowo. Dochodziło do wydzielania się martwaków kostnych (osteonekroza), powstawania ropnych przetok, a czas leczenia ulegał znacznemu wydłużeniu [Szyszkowska i wsp. 2008]. Zastosowane uzupełnienia protetyczne poprzez kontakt i tarcie (mikrourazy) wywoływały nierzadko trudno gojące się rany błony śluzowej jamy ustnej. Badanie histopatologiczne pobranych bioptatów zniszczonych struktur kostnych nie wykazało cech metaplazji nowotworowej. W badaniu mikrobiologicznym materiału z różnych okresów terapii wyizolowano mnogość różnych kultur bakteryjnych, takich jak: *Escherichia coli*, *Prevotella intermedia*, *Prevotella Oris buccae*, *Staphylococcus epidermidis*, *Streptococcus salivarius* ssp. *salivarius*, *Morgani Morganella*, bakterie beztlenowe Gram-ujemne, a także grzybów z rodzaju *Candida albicans*.

Opisywano, że mimo zakończenia terapii kwasem zolendronowym u wielu osób zmiany patologiczne przyzębia i błony śluzowej jamy ustnej utrzymywały się przez lata, a często aż do zgonu [Kraj i wsp. 2006].

OPTYMALIZACJA POSTĘPOWANIA PERIODONTOLOGICZNEGO W KONTEKŚCIE LECZENIA SZPICZAKA MNOGIEGO

Chorzy leczeni z powodu MM powinni zdawać sobie sprawę z konieczności poddania się kompleksowej i interdyscyplinarnej terapii. Wielospecjalistyczne działania hematologa, nefrologa, radiologa, ortopedy, onkologa, neurologa, psychologa, stomatologa i chirurga szczękowo-twarzowego stanowią potencjalną szansę na osiągnięcie optymalnego wyniku leczenia przekładającego się na wydłużenie i polepszenie jakości życia [Cohen i wsp. 1998].

Mając na względzie procedurę Mayo Clinic i amerykańskie standardy postępowania stomatologicznego, przyjmuje się, że wszelkie zabiegi chirurgiczne w obrębie części twarzowej czaszki należy wykonywać przed rozpoczęciem terapii bisfosfonianami lub kilka tygodni od rozpoczęcia ich podawania. Leczenie to powinno prowadzić do uzyskania optymalnego, niepowikłanego stanu zdrowia jamy ustnej, zapewniającego prawidłowy przebieg terapii hematologicznej. Postępowanie stomatologiczne składa się z fazy wstępnej obejmującej badanie podmiotowe i przedmiotowe, zdjęcia złogów kamienia nazębnego i biofilmu bakteryjnego z polerowaniem powierzchni korzeni (*root planning / polishing*) oraz instruktażu higieny z doborem odpowiedniej, atraumatycznej metody mycia zębów. Stosowane szczoteczki powinny być miękkie (*soft*). Obecnie pojawiły się na rynku szczoteczki do utrzymania higieny pooperacyjnej w jamie ustnej. Charakteryzują się one bardzo delikatnym włosiem o średnicy 0,18 mm, umożliwiając tym samym minimalizowanie urazów jatrogennych przez samego pacjenta. Następne etapy obejmują ewentualną fazę korekcyjną (chirurgiczną) w zależności od indywidualnych potrzeb leczniczych – niezbędną przy eliminacji stanów ropnych, obejmującą ekstrakcję zgorzelinowych zębów i ich korzeni [Banach i wsp. 2004]. Poleca się wdrożenie leczenia z zakresu stomatologii zachowawczej i zamianę wszystkich występujących do tej pory w zębach „starych" wypełnień amalgamatowych, zwłaszcza na bocznych powierzchniach zębów kontaktujących się bezpośrednio z błoną śluzową policzków lub języka, na nowe kompozytowe/kompomerowe [Górska 2011; Górska 2007]. Postępowanie takie ma wykluczyć możliwy komponent nadwrażliwości kontaktowej typu późnego (typ IV), charakterystyczny dla reakcji alergicznych, wywołanej przez zawartość jednego z elementów składowych – rtęć [Ganowicz i wsp. 2008]. Do innych związków chemicznych mogących wywoływać podobne objawy należą: arsen, złoto, lit, a jeśli chodzi o preparaty farmakologiczne: inhibitory acetylocholinesterazy, β-blokery (szczególnie: werapamil, nifedypina, diltiazem), ibuprofen, furosemid i wiele innych [Górska 2007]. Zakończenie tego etapu leczenia implikuje przejście do fazy podtrzymującej osiągnięte wyniki terapii stomatologicznej [Zaremba i wsp. 2006]. Wskazane jest wzbogacenie i rozszerzenie diagnostyki o przeglądowy radiogram jamy ustnej (pantomogram), na którym będzie widoczny aktualny stan utkania kostnego szczęk, zatok obocznych nosa, stawów skroniowo-żuchwowych [O'Ryan i wsp. 2009]. Zabiegi wymagają wspólnej wielospecjalistycznej konsultacji odnoszącej się do osłony antybiotykowej i przedzabiegowego przygotowania pacjenta, zakresu i rodzaju działania stomatologicznego, a także przewidywanych, ewentualnych powikłań pooperacyjnych przede wszystkim o charakterze trudności i zaburzeń w procesie gojenia ran. Ich mechanizm nie jest jednoznacznie wyjaśniony i zdefiniowany, a wiele kwestii pozostaje w fazie spekulacji. Bisfosfoniany I generacji są metabolizowane i włączane do generowania toksycznych analogów adenozynotrifosforanu powodującego apoptozę osteoklastów. Bisfosfoniany zawierające azot nie ulegają temu metabolizmowi (pamidronian, alendronian, rizedronian incadronate, zoledronian), w 50% są wydzielane z moczem w niezmienionej formie, a reszta wbudowywana jest w strukturę beleczkowatą kości, w tym szczęk, skąd uwalniana jest powoli do krwiobiegu [Kraj i wsp. 2002; Kraj i wsp. 2006; Woo i wsp. 2006]. Okres ten może trwać nawet około dekady. Związki te zaburzają homeostazę kośćca, co manifestuje się upośledzeniem gojenia, zwłaszcza kości stale narażonych na urazy mechaniczne, spowodowane aktem żucia, połykaniem, a także użytkowaniem, często przez pacjentów po 50. roku życia, ruchomych uzupełnień protetycznych (protez). Czynniki te prowadzą do przerwania ciągłości błony śluzowej jamy ustnej, owrzodzeń, ONJ z wydzielaniem się martwaków kostnych (ostomyelitis) [Badros i wsp. 2006]. Poprzez hamowanie proliferacji komórek

śródbłonka naczyniowego bisfosfoniany zaburzają śródkostny obieg i przepływ krwi, przyczyniając się do rozwoju ONJ [Vescovi, Nammour 2010]. Pozostaje niejasne, którzy pacjenci są najbardziej narażeni na rozwój ONJ. Dane zawarte w kilku raportach klinicznych wskazują na grupę chorych leczonych bisfosfonianami podawanymi drogą dożylną, inne na pacjentów przyjmujących te preparaty *per os*, ale ze zdiagnozowaną i współistniejącą osteoporozą [Durie 2010; Dimopoulos i wsp. 2007]. Udokumentowano również ryzyko wystąpienia ONJ u pacjentów poddanych terapii nowymi metodami i lekami: talidomidem i bortezomibem [San Miguel i wsp. 2008; Fisher i wsp. 2010]. Innym istotnym czynnikiem jest leczenie o charakterze inwazyjnym. Uraz błony śluzowej z dalszym narażeniem kości szczęk na ekspozycję otwiera potencjalne wrota nadkażenia bakteryjnego, grzybiczego i wirusowego, obniżenia pH, które często w okresie pancytopenii intensyfikują stan zapalny tkanek przyzębia, błony śluzowej i języka. Bolesność, która temu towarzyszy, jest często tak silna, że wymaga okresowego podawania leków przeciwbólowych, w tym opioidowych, i żywienia parenteralnego, osłonowej antybiotykoterapii (penicyliny beta[β]-laktamowe; tetracykliny; linkosamidy). Niezależnie od aktualnego stanu klinicznego MM zalecana jest profilaktyka polegająca na używaniu w codziennej higienie jamy ustnej środków aseptycznych i antyseptycznych (0,12-procentowy roztwór glukonianu chlorheksydyny), a także preparatów o działaniu łagodzącym i osłonowym (letnie napary ziołowe z kwiatu malwy, rumianku, siemienia lnianego) [Górska 2011; Czerniuk, Gieorgijewska 2010; Górska 2007]. W terapii polecane jest leczenie preparatami witaminowymi nanoszonymi bezpośrednio przez pacjenta na błonę śluzową policzków, podniebienia, dna jamy ustnej i języka (wodny roztwór witaminy A; olejowy roztwór witaminy E – podawane są one na grzbietową powierzchnię języka w ilości 5–7 kropli do rozprowadzenia po powierzchni błony śluzowej jamy ustnej), jak również doustna suplementacja witaminowa preparatami: B1, B2, B6 i PP. Za zasadne uważa się wykluczenie z jadłospisu potraw ostrych i piekących [Górska 2007; Lang i wsp. 2008; Górska 2011]. Eliminacja potencjalnego źródła odczynu zapalnego błony śluzowej jamy ustnej i infekcji pochodzącej z tkanek przyzębia może odgrywać pomocniczą rolę w terapii schorzenia podstawowego oraz poprawić jakość życia chorego na MM.

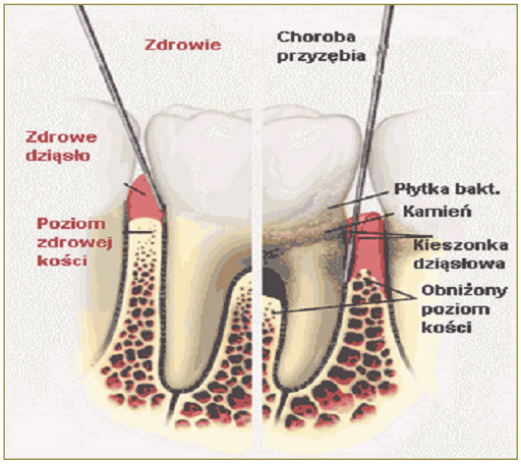

Ryc. 22.1. Zdrowe i chore tkanki przyzębia (rycina zaczerpnięta ze strony internetowej www.dentonet.pl)

Ryc. 22.2. Zmiany o charakterze przerostu egzofitycznego z cechami sklerodermii na grzbietowej powierzchni języka (ze zbiorów Zakładu Chorób Błony Śluzowej i Przyzębia Instytutu Stomatologii WUM; fot. M.R. Czerniuk / A. Gieorgijewska)

Ryc. 22.3. Zmiany o charakterze sklerodermii i egzofitycznych przerostów na błonie śluzowej dna przedsionka jamy ustnej (ze zbiorów Zakładu Chorób Błony Śluzowej i Przyzębia Instytutu Stomatologii WUM; fot. M.R. Czerniuk / A. Gieorgijewska)

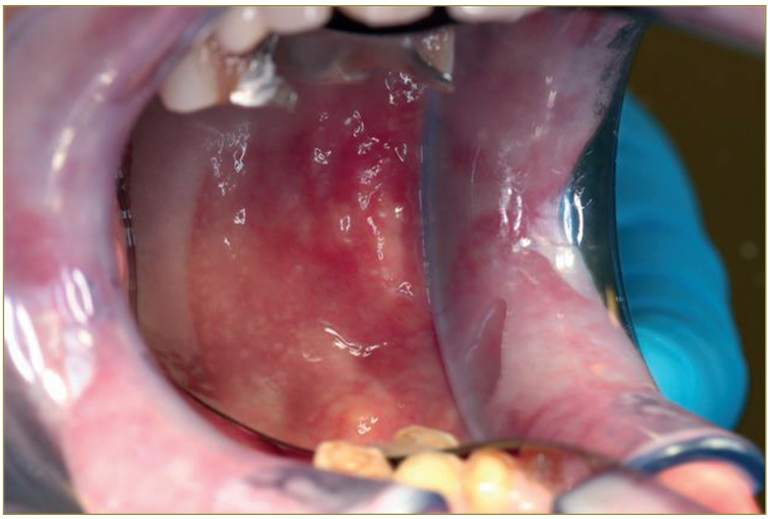

Ryc. 22.4. Zmiany o charakterze sklerodermii na powierzchni błony śluzowej policzka (ze zbiorów Zakładu Chorób Błony Śluzowej i Przyzębia Instytutu Stomatologii WUM; fot. M.R. Czerniuk / A. Gieorgijewska)

Ryc. 22.5. Złogi kamienia nazębnego od strony dna jamy ustnej właściwej. Po lewej stronie widoczny zgorzelinowy korzeń drugiego przedtrzonowca (ze zbiorów Zakładu Chorób Błony Śluzowej i Przyzębia Instytutu Stomatologii WUM; fot. M.R. Czerniuk)

Piśmiennictwo

Badros A., Weikel D., Salama A. i wsp. *Osteonecrosis of the jaw in multiple myeloma patients: clinical features and risk factors*. J Clin Oncol 2006; 24: 945–952.

Banach J., Dembowska E., Górska R. i wsp. *Praktyczna periodontologia kliniczna*. Wydawnictwo Kwintesencja, Warszawa 2004.

Cohen H.J., Crawford J., Rao M.K. i wsp. *Racial differences in the prevalence of monoclonal gammopathy in a community-based sample of the elderly*. Am J Med 1998; 104: 439–444. Erratum in: Am J Med 1998; 105: 362.

Czerniuk M.R., Filipiak K.J., Górska R., Opolski G. *Wpływ choroby przyzębia na intensywność i dynamikę odczynu zapalnego u chorych z ostrymi niewydolnościami wieńcowymi*. Dent Med Probl 2002; 39: 31–37.

Czerniuk M.R., Filipiak K.J., Górska R., Opolski G. *Stan przyzębia a choroby układu sercowo-naczyniowego*. Pol Arch Med Wewn 1999; 5: 433–436.

Czerniuk M.R., Gieorgijewska A. *Zmiany na błonie śluzowej jamy ustnej w przebiegu szpiczaka mnogiego – opis przypadku*. Stom Współcz 2010; 17 (3).

Czerniuk M.R., Górska R., Filipiak K.J., Opolski G. *Inflammatory response to acute coronary syndrome in patients with coexistent periodontal disesase.* J Periodontol 2004; 75: 1020–1026.

Czerniuk M.R., Górska R., Filipiak K.J., Opolski G. *C-reactive protein in patients with coexistent periodontal disease and acute coronary syndromes.* J Clin Periodontol 2006; 33: 415–420.

Del Peloso Ribeiro E., Bittencourt S., Sallum E.A. i wsp. *Periodontal debridement as a therapeutic approach for severe chronic periodontitis: a clinical, microbiological and immunological study.* J Clin Periodontol 2008; 35: 789–798.

Dhanrajani P.J., Abdulkarim S.A. *Multiple myeloma presenting as a periapical lesion in the mandible*. Indian J Dent Res 1997; 8: 58–61.

Dimopoulos M., Spencer A., Attal M. i wsp. *Lenalidomide plus dexamethasone for relapsed or refractory multiple myeloma.* Multiple Myeloma (010) Study Investigators. N Engl J Med 2007; 357: 2123–2132. Erratum in: N Engl J Med 2009; 361: 544.

Durie B.G. *Role of new treatment approaches in defining treatment goals in multiple myeloma – the ultimate goal is extended survival.* Cancer Treat Rev 2010; 36 (supl. 2): S18–S23. Review.

Estrela C.R., Pimenta F.C., Alencar A.H. i wsp. *Detection of selected bacterial species in intraoral sites of patients with chronic periodontitis using multiplex polymerase chain reaction.* J Appl Oral Sci 2010; 18: 426–431.

Fisher A., Martin J., Srikusalanukul W., Davis M. *Bisphosphonate use and hip fracture epidemiology: ecologic proof from the contrary.* Clin Interv Aging 2010; 5: 355–362.

Ganowicz E., Kozak I., Ziarkiewicz-Wróblewska B. i wsp. *Obraz histopatologiczny i immunohistochemiczny w liszaju płaskim in situ w zależności od przebiegu choroby*. Dent Med Probl 2008; 45: 248–254.

Genco R.J. *Current view of risk factors for periodontal diseases*. J Periodontol 1996; 67 (supl.): 1041–1049.

Gimsing P., Carlson K., Turesson I. i wsp. *Effect of pamidronate 30 mg versus 90 mg on physical function in patients with newly diagnosed multiple myeloma (Nordic Myeloma Study Group): a double-blind, randomised controlled trial.* Lancet Oncol 2010; 11: 973–982.

Górska R., Gregorek H., Kowalski J. i wsp. *Relationship between clinical parameters and cytokine profiles in inflamed gingival tissue and serum samples from patients with chronic periodontitis.* J Clin Periodontol 2003; 30: 1046–1052.

Górska R. *Choroby błony śluzowej jamy ustnej.* Med Tour Press International, Otwock 2007.

Górska R. *Diagnostyka i leczenie chorób błony śluzowej jamy ustnej*. Med Tour Press International, Otwock 2011.

Ise M., Talagi T. *Bone lesion in multiple myeloma*. Nippon Rinsho 2007; 65: 2224–2228.

Junquera L., Gallego L., Cuesta P. i wsp. *Clinical experiences with bisphosphonate-associated osteonecrosis of the jaws: analysis of 21 cases.* Am J Otolaryngol 2009; 30: 390–395.

Knychalska-Karwan Z. *Fizjologia i patologia błony śluzowej jamy ustnej*. Wydawnictwo Czelej, Lublin 2009.

Konopka T.: *Zapalenia przyzębia a choroby ogólnoustrojowe – przegląd piśmiennictwa.* Stom Współcz 2001; 8: 12–19.

Kraj M., Pogłód R., Maj S., Owczarska K. *The incidence of jaw osteonecrosis in multiple myeloma patients treated with bisphosphonates.* Acta Pol Pharm 2006; 63: 450–452.

Kraj M., Pogłód R., Maj S. i wsp. *Comparative evaluation of safety and efficacy of pamidronate and zoledronic acid in multiple myeloma patients (single center experience).* Acta Pol Pharm 2002; 59: 478–482.

Kyle R.A., Rajkumar S.V. *Multiple myeloma.* N Engl J Med 2004; 351: 1860–1873.

Lang N.P., Tan W.C., Krähenmann M.A. Zwahlen M. *A systematic review of the effects of full-mouth debridement with and without antiseptics in patients with chronic periodontitis*. J Clin Periodontol 2008; 35(8 supl.): 8–21. Review.

Migliorati C.A., Siegel M.A., Elting L.S. *Bisphosphonate-associated osteonecrosis: a long-term complication of bisphosphonate treatment.* Lancet Oncol 2006; 7: 508–514. Review. Erratum in: Lancet Oncol 2006; 7: 533.

Offenbacher S. *Commentary: clinical implications of periodontal disease assessments using probing depth and bleeding on probing to measure the status of the periodontal-biofilm interface*. J Int Acad Periodontol 2005; 7 (4 supl.): 157–161.

O'Ryan F.S., Khoury S., Liao W. i wsp. *Familial multiple myeloma associated with disorders of chronic inflammation: first report from Turkey.* Clin Lymphoma Myeloma 2008; 8: 246–248.

O'Ryan F.S., Khoury S., Liao W. i wsp. *Intravenous bisphosphonate-related osteonecrosis of the jaw: bone scintigraphy as an early indicator.* J Oral Maxillofac Surg 2009; 67: 1363–1372.

San Miguel J.F., Schlag R., Khuageva N.K. i wsp. *Bortezomib plus melphalan and prednisone for initial treatment of multiple myeloma. VISTA Trial Investigators.* N Engl J Med 2008; 359: 906–917.

Socransky S.S., Haffajee A.D., Smith C. i wsp. *Use of checkerboard DNA-DNA hybridization to study complex microbial ecosystems*. Oral Microbiol Immunol 2004; 19: 352–362.

Szyszkowska A., Puławska M., Kaczmarek-Borowska B. *Bifosfoniany a ryzyko martwicy kości szczęk*. Współcz Onkol 2008; 12: 72–76.

Tonetti M.S. *Periodontitis and risk for atherosclerosis: an update on intervention trials*. J Clin Periodontol 2009; 36 (supl. 10): 15–19.

Vescovi P., Nammour S. *Bisphosphonate-related osteonecrosis of the jaw (BRONJ) therapy. A critical review.* Minerva Stomatol 2010; 59: 181–203, 204–213. Review. English, Italian.

Wierzbicka M. *Periodontologia kliniczna.* Część I i II. Sanmedia; Med Tour Press International, Warszawa 1992.

Woo S.B., Hellstein J.W., Kalmar J.R. *Narrative [corrected] review: bisphosphonates and osteonecrosis of the jaws.* Ann Intern Med 2006; 144: 753–761. Review. Erratum in: Ann Intern Med 2006; 145: 235.

Zaremba M., Górska R., Suwalski P. i wsp. *Periodontitis as a risk factor of coronary heart diseases?* Adv Med Sci 2006; 51 (supl. 1): 34–39.

Zaremba M., Górska R. *Choroba przyzębia jako potencjalny czynnik ryzyka chorób sercowo-naczyniowych*. Kardiol Pol 2008; 66: 1102–1106.

23

Ada Witenberg

Moje życie ze szpiczakiem. Historie pacjentów i ich rodzin – część II

My life with multiple myeloma. The stories of the patients and their families – 2nd part

Streszczenie

Zgromadzony materiał stanowi kontynuację rozmów z pacjentami chorymi na szpiczaka mnogiego oraz członkami ich rodzin opublikowanych w 2011 roku w książce pod redakcją Artura Jurczyszyna i Aleksandra B. Skotnickiego pod tytułem *Szpiczak mnogi – wybrane zagadnienia*. Wypowiedzi pacjentów dotyczą przede wszystkim okoliczności towarzyszących postawieniu diagnozy i przebiegu leczenia. Szczególnie cenne są jednakże stwierdzenia odnoszące się do przeżywania swojej choroby i sposobów radzenia sobie z nią.

Słowa kluczowe: szpiczak mnogi, wywiad, doświadczenie osobowe, sposoby radzenia sobie

Abstract

This paper is a continuation of interviews with patients suffering from multiple myeloma published in 2011 in the book *Szpiczak mnogi – wybrane zagadnienia* by Artur Jurczyszyn and Aleksander B. Skotnicki (editors). First of all, their utterances concern concomitant circumstances of the illness and its treatment. However, the patient's statements relating to personal experience and means of coping with the illness are especially worth of paying attention.

Key words: multiple myeloma, interview, personal experience, coping

978-83-932189-1-2_szpiczak_mnogi_t3_srodek.indd 242 2012-08-04 12:40:31

Poniższa kontynuacja rozmów z pacjentami zapoczątkowanych publikacją w książce *Szpiczak mnogi – wybrane zagadnienia* jest odpowiedzią na ogromne zainteresowanie sposobami przeżywania i radzenia sobie z chorobą, które wykazywali pacjenci, ich rodziny, ale też osoby pośrednio związane z omawianym nowotworem. Podobnie jak w pierwszej części rozmowy koncentrują się wokół okoliczności związanych z ustaleniem rozpoznania, procesem leczenia i konsekwencjami, jakie niesie ze sobą choroba dla trybu życia pacjenta. Wypowiedzi nie ograniczają się jednak tylko do „zdania sprawy" z faktów dotyczących procesu chorowania, ale często zawierają refleksje o charakterze ogólnym na temat relacji międzyludzkich czy sposobu życia. Uniwersalny charakter tych przemyśleń sprawia, że mogą być interesujące również dla osób w żaden sposób niedotkniętych chorobą, którą jest szpiczak mnogi.



Ks. Jerzy Gniatczyk, 61 lat, leczy się od 10 lat. Jest proboszczem w parafii pod wezwaniem św. Judy Tadeusza w Jeleniej Górze.

AW: Jak zaczęła się Księdza choroba?
JG: Chorobę zdiagnozowano u mnie pod koniec grudnia 2002 roku. Najpierw zaobserwowałem, że na kości mostka pojawił się guz. To stanowiło bezpośrednią przyczynę zwrócenia się do lekarza oraz wykonania badań, w tym biopsji. Tuż przed Bożym Narodzeniem zostałem poproszony do przychodni, gdyż dotarły wyniki badań. Pielęgniarka, gdy usłyszała nazwisko, szybko się ulotniła. Jednak lekarz w sposób taktowny i subtelny, ale niepozostawiający złudzeń, wprowadził mnie w temat i poinformował o mojej chorobie.
AW: Czy Ksiądz wiedział wcześniej, co to za choroba?
JG: Nie. Lekarz poinformował mnie, że to nowotwór. Uświadamiałem więc sobie powagę sytuacji.
AW: Jaka była Księdza reakcja na tę wiadomość?
JG: Wiem, że po wyjściu z gabinetu lekarskiego udałem się do przyjaciela, aby porozmawiać. I muszę przyznać, że paru kilometrów drogi, którą pokonałem, jadąc samochodem, nie pamiętam. Ale tak się składa, że w swoim życiu znajdowałem się już w kilku sytuacjach granicznych, gdy moje dalsze istnienie stało pod znakiem zapytania. W związku z tym powtórzyły się pewnego rodzaju wątki myślowe, włącznie z zawierzeniem się Bogu. Oczywiście nie była to kalka myślowa, bo człowiek zmienia się przecież z upływem lat.

Zmienia się i niejako wzrasta zarówno sposób, jak i jakość doświadczania, a co za tym idzie – także treść związanych z nim przemyśleń i konkluzji. Zatem towarzyszyła mi świadomość, że to nie pierwszy raz znalazłem się w sytuacji zagrożenia życia i że Pan Bóg nie zostawia człowieka samemu sobie. Mówiąc krótko, to, że jestem człowiekiem wierzącym, jest tu fundamentalną sprawą i w sposób naturalny wiąże się z przekonaniem, że Panu Bogu nic się spod kontroli nie wymyka.

AW: Czy nie było ani śladu buntu?

JG: To nie tak. Każdy człowiek ma jakieś plany czy wyobrażenia dotyczące przyszłości. W moim przypadku był to czas finalizowania budowy kościoła, którego bryłę zresztą sam wymyśliłem. Rozpoznanie choroby uświadomiło mi, że plany Pana Boga mogą być inne. A zgodzić się na zmiany – niezależnie od tego, czy to będzie awans, czy też na przykład pogorszenie stanu zdrowia – zawsze jest trudno. W takim kontekście właśnie – choć nie bez naturalnego bólu – ważne wydaje się dostrzeżenie możliwości pytania o sens. Pytania nie tyle: „Dlaczego?", lecz raczej: „Dla czego? Dla jakiego celu, dla jakiego dobra?…". I odpowiedź pewnie kiedyś przyjdzie…

AW: Jak przebiegało leczenie?

JG: Leczenie zaczęło się na początku 2003 roku w klinice hematologii. Tam wykonano specjalistyczne badania. Następnie przeszedłem operację usunięcia guza oraz części kości mostka. Potem poddałem się chemio- i radioterapii, przy czym ta druga trwała dość długo, bo było to około 50 naświetlań. Dopiero pod koniec sierpnia mogłem się udać na pierwszy wyjazd do domu, to znaczy tu, na parafię, której patronem jest święty Juda Tadeusz – „specjalista" od spraw beznadziejnych.

AW: Czy przechodził Ksiądz przeszczep szpiku?

JG: Nie. W moim przypadku choroba była dość wcześnie wykryta, więc szpik był w stosunkowo dobrym stanie.

AW: Czy była jakaś wznowa choroby?

JG: Nie. W zasadzie chyba można powiedzieć, że aktualnie choroba jest w stanie remisji. Co prawda po 2 latach musiałem częściej bywać na badaniach kontrolnych w szpitalu i przyjmować leki, ale nie nastąpiło nic, co wymagałoby jakiejś radykalnej interwencji.

AW: Jak zareagowały osoby, które Księdza otaczają, na wiadomość o chorobie?

JG: Osoby te chyba można podzielić na trzy grupy. Pierwsza to ludzie, którzy uciekają. Sama świadomość cudzej choroby powoduje bowiem, że są przerażeni. Można chyba powiedzieć, że w nich właśnie pojawia się poczucie jakiegoś bliżej nieokreślonego zagrożenia. Drugą grupę stanowią ci, którzy powracają, ale na zasadzie: „nic się nie stało". Zdobywają się na zainteresowanie w obszarze potrzeb codziennych, co wyraża się na przykład pytaniem: „Jadę do Wrocławia. Kupić ci coś?". Są to ludzie, którzy przechodzą nad problemem (moim przecież!) do porządku dziennego, okazują bliskość, ale nie chcą o tym rozmawiać. Jest to pewien rodzaj postawy, wskazującej na to, że „jestem przy" kimś chorym, co oczywiście jest bardzo cenne. I wreszcie kolejna grupa to osoby bardzo bliskie, towarzyszące człowiekowi w chorobie, płaczące po kątach, modlące się za niego itd. Do tej kategorii osób należała moja mama.

AW: Czy z tymi osobami rozmawiał Ksiądz o chorobie?

JG: Raczej nie, a jeśli nawet tak, to musiałem przejąć rolę umacniającego. Dodatkowo też swoją postawą starałem się dodawać im otuchy.

AW: Czy jakieś osoby stanowiły dla Księdza szczególne wsparcie?

JG: We wrocławskiej klinice hematologii, w której się leczę, trafiłem na lekarza – postać, jak dla mnie opatrznościową – do którego mam szczególne zaufanie. Gdy przybywam na kolejne pobranie szpiku, to wiem, że mogę mu nawet nadokuczać, a on i tak się śmieje.

AW: Czy parafianie byli w jakiś sposób solidarni z Księdzem w chorobie?
JG: Tak. Wiedziałem na przykład, że odbywają się tu msze święte w mojej intencji. Nie ma natomiast zbyt wielu telefonów do mnie w sprawie mojego zdrowia, choć ksiądz, który mi pomaga, jest nimi z kolei bombardowany. Otrzymuję także zapewnienia o pamięci, modlitwach w mojej intencji. Traktuję te zachowania jako wyraz delikatności i taktu ze strony parafian. Co więcej, mieszkam tu już około 25 lat i parafianie znają mnie jako człowieka mocnego. I chyba nie chcieliby grzebać się w tej mojej niemocy. Wolą mieć taki mój obraz, jaki wytworzyli i zapamiętali sobie przez te wszystkie lata.
AW: A czy było coś, czego Ksiądz oczekiwałby od innych ludzi, a co się nie pojawiło?
JG: Nie. Bycie księdzem wiąże się z przyjęciem postawy „bycia przy" innych. Jakiekolwiek oczekiwanie wobec innych byłoby zburzeniem mojego sposobu widzenia świata. Nie mam zatem wygórowanych oczekiwań, poza na przykład profesjonalizmem i życzliwością ze strony lekarzy. Wynika to poniekąd z faktu, że całe życie pozostaję w celibacie i nie mam nawyku poszukiwania wsparcia w kimś drugim, poza Panem Jezusem. Natomiast jeśli ktoś żyje w małżeństwie i liczy na taką pomoc od kogoś drugiego, a ta osoba zawiedzie go w chorobie, to taki chory jest w gorszej sytuacji niż ja.
AW: Co było źródłem największego dyskomfortu w chorobie?
JG: Podczas leczenia byłem skazany na dłuższe i krótsze pobyty w różnych szpitalach we Wrocławiu i rozmaite niedogodności związane z inwazyjnym leczeniem, ale także z powodu remontów tych szpitali. Dla mnie te uciążliwości były niemalże porównywalne z fizycznym bólem. Drugim, równie ważnym, problemem było dla mnie wytrącenie ze środowiska (w Jeleniej Górze mieszkam od 30 lat). Istotna była też zmiana sytuacji życiowej: dotąd ja pomagałem, wspierałem modlitwą różnych ludzi i ich problemy powierzałem Bogu, inicjowałem pewne działania, podnosiłem na duchu. Teraz znalazłem się niejako po drugiej stronie…
Dziś chyba lepiej rozumiem skargi chorych, którzy boją się być skazani na drugiego człowieka. A gdy słyszę protesty niektórych pań pielęgniarek na zwrot „siostro", ogarnia mnie pusty śmiech.
AW: Co się zmieniło pod wpływem choroby?
JG: Po pierwsze, świadomość noszonej w sobie choroby powoduje, że nie jestem już tak sprawny, jak to było kiedyś. Wiem, że odporność i wytrzymałość mojego organizmu są już ograniczone (także z powodu wieku). To jest dla mnie znacząca zmiana, wręcz rewolucja, dlatego że kiedyś grałem wyczynowo w siatkówkę i uprawiałem wiele innych sportów. Po drugie, nastąpiło u mnie większe uwrażliwienie na osoby chore. Myślę, że także w konsekwencji moich osobistych doświadczeń z chorobą zostałem poproszony o pełnienie posługi kapłańskiej dla stowarzyszenia amazonek. Ponadto staram się także wspierać innych ludzi chorych na nowotwory – nie tylko na terenie mojej parafii. Tak też poznałem doktora Jana Musiała.
AW: To był początek długiej przyjaźni, prawda?
JG: Tak. Choć muszę przyznać, że pierwsza wizyta u doktora Jana związana była z pewnymi emocjami. Zastanawiałem się, co mogę powiedzieć lekarzowi, który przecież ma większe rozeznanie co do dręczącej nas obu choroby. Jaki charakter ma mieć wizyta chorego kapłana w domu chorego lekarza? Zanim wszedłem do mieszkania, pomodliłem się (było trochę czasu – szedłem na IV piętro), zaś na przywitanie powiedziałem: „Widzę, że żona pana kocha, bo przyprowadziła panu księdza". Wtedy popatrzył na mnie uważniej i to dało początek spotkaniu nie tyle dwóch „chorobowych przypadków", lecz dwóch cierpiących podobnie mężczyzn. Zaczęła się więc głębsza, ludzka relacja. Po jakimś czasie słuchania moich opowieści o chorobie, jej rozpoznaniu, przebiegu leczenia,

lekarzach, różnych szpitalach i innych bardziej ogólnych sprawach Jan powiedział do żony: „Zrób dwie kawy i pomóż mi usiąść". Wtedy wiedziałem już, że będzie dobrze. Od tamtego czasu nie było tygodnia, żebyśmy się nie spotkali. Co więcej, zaczęliśmy uprawiać politykę wsparcia na rzecz innych chorych i stanowiliśmy zgrany tandem. Jeśli na przykład proszono mnie, abym przyjechał do kogoś, bo zachorował na szpiczaka, to mówiłem, że chętnie, ale przyjadę z doktorem. Doktor w podobnej sytuacji mówił natomiast, że przyjedzie z księdzem. Taka współpraca była nie do przecenienia, gdyż wiem, że pomogliśmy w ten sposób niejednej osobie. Ze wzruszeniem wspominam też nabożeństwa w moim kościele, w wąskim kilkuosobowym gronie, gdy wylękniony chory miał się udać na długie i bolesne przecież leczenie na przykład do Krakowa. Udzielany sakrament umocnienia chorych skutecznie odbudowywał jakże cenną, ale i trudną umiejętność zawierzenia Bogu. Słowa otuchy: „Popatrz, doktor pojechał i wrócił, ksiądz pojechał i wrócił" miały również swoją wartość.

AW: Coś jeszcze się zmieniło?

JG: Zmieniły się też moje kazania – ich treść. Jestem księdzem doświadczonym przez przeżycia graniczne (np. przez dramat stanu wojennego i przez tę chorobę), a to powoduje, że nie potrafię już inaczej mówić, to znaczy tak, by nie odwoływać się do pewnych przekonań, które powstały pod wpływem tych wydarzeń.

AW: Jakie byłoby główne przesłanie Księdza dla innych chorych?

JG: Choć nigdzie nie uczą, jak chorować, należy bodaj spróbować pamiętać, że każda choroba (jak i każde inne cierpienie) Oku Opatrzności się nie wymyka. Zatem – obyśmy tylko zechcieli i umieli z tym piętnem stanąć także przy krzyżu Pana Jezusa, który zachęcał: „jeśli ktoś chce iść za mną, niech weźmie krzyż swój i mnie naśladuje".

AG: A przesłanie dla osób z otoczenia chorych?

JG: Powiem tak: „Nieproszony, nie doradzaj" i nie piętnuj bezmyślnie chorego jego winą jako przyczyną choroby.

AW: A proszony?

JG: Zechciej spróbować odbudować także własne zaufanie do Pana Boga.

Mariola Grabarczyk, lat 51, leczy się od 5 lat. Prowadzi działalność gospodarczą. Ma dwoje dzieci, mieszka z mężem w Poznaniu.

AW: Jak zaczęła się Pani choroba?

MG: Zaczęły mnie boleć ręce. Zdawałoby się więc, że to całkowicie niewinna dolegliwość. Właściwie przez cały czas dobrze funkcjonowałam, ale na przykład gdy jechałam

samochodem i odkładałam torebkę na sąsiednie siedzenie lub brałam ją z powrotem, czułam, że mam słabszą rękę. Normalnie nie myślimy o tym, jak funkcjonują nasze kończyny. Dopiero wtedy, gdy zaczyna się coś z nimi dziać, zwracamy na nie uwagę. I tak było z moimi rękami. Czułam, że coś jest z nimi nie tak, ale nie mogłam nawet nazwać tego bólem, zwłaszcza w początkowym okresie. Kiedyś z kolei przy gwałtownym hamowaniu poczułam, że uwiera mnie coś w kręgosłupie. To też nie bolało, ale było to odczucie, jakiego nigdy wcześniej nie doświadczyłam. Ponieważ wiedziałam, że mam skrzywienie kręgosłupa, pomyślałam sobie, że po prostu nadszedł czas, aby coś z tym zrobić. Tak więc po dwóch miesiącach od pojawienia się dolegliwości udałam się do lekarza rodzinnego, aby wziąć skierowanie na pobyt dzienny w szpitalu. Taka forma leczenia polega na codziennym kilkugodzinnym pobycie przez trzy tygodnie, na rehabilitacji odbywającej się w szpitalu. Niestety dowiedziałam się, że wolny termin jest dopiero za rok. Zaczęliśmy się więc z mężem zastanawiać, co by tu zrobić, aby wszystko przyspieszyć. Ostatecznie udało się to i rehabilitacja miała się zacząć w maju. W tym czasie objawy się nasilały. Zdjęcia rentgenowskie nie wykazały niczego niepokojącego. Ortopeda stwierdził, że należy zrobić dalsze badania: rezonans magnetyczny lub tomografię komputerową. Problem w tym, że lekarz nie mógł dać skierowania. Tymczasem ręce bolały mnie coraz bardziej, aż w pewnym momencie całkowicie odmówiły posłuszeństwa. Muszę przyznać, że niesprawność rąk to jedna z potworniejszych rzeczy, jaką można sobie wyobrazić. Niczego nie można wziąć, nie można zjeść, ubrać się, nie mówiąc już o toalecie. Doszło do tego, że miałam problem z założeniem bielizny i ubrania. Dodatkowo w nocy budziły mnie potworne bóle, które były co prawda krótkotrwałe, ale niezwykle silne. Zatem w tym okresie dostawałam jedynie zastrzyki przeciwzapalne, które pozwalały mi funkcjonować przez około 2 tygodnie. Ręce nadal mnie bolały, ale byłam w stanie ten ból wytrzymać. Gdy działanie leku kończyło się po 2 tygodniach, ból był po prostu nie do wytrzymania. Dochodziło już nawet do tego, że po upływie 2 tygodni dosłownie trzymałam zastrzyki w rękach i liczyłam minuty do momentu podania.

AW: Co było dalej?

MG: Zaczęliśmy się z mężem zastanawiać, kto może mi wypisać skierowanie na rezonans. Udaliśmy się do onkologa, który na skierowaniu napisał „guz kręgosłupa", dodając, że mam się tym nie martwić, bo to jedynie podejrzenie choroby, które dopiero zostanie zweryfikowane po wykonaniu badania. Kiedy powiedział, że termin jest dopiero za tydzień, rozpłakałam się. Wydawało mi się, że to cała wieczność i że dłużej tego bólu nie wytrzymam. Lekarz – widząc mnie w takim stanie – poprosił mnie, abym zaczekała przed drzwiami gabinetu. Jeszcze tego samego dnia wykonano badanie. Po 10 dniach odebrałam wyniki z opisem „patologiczne złamanie kręgosłupa". Niestety, nie bardzo wiedziałam, co to oznacza, więc wróciłam do ortopedy, u którego byłam na samym początku. Zdziwił się, że ze szpitala onkologicznego wypuszczono mnie z takim wynikiem, nie zlecając dalszych specjalistycznych badań. Po powrocie do domu analizowaliśmy z mężem całą tę sytuację i doszliśmy do wniosku, że musi to być coś poważnego, skoro ortopeda tak zareagował. Postanowiłam wrócić na oddział onkologii, zapytać lekarza, co mam z tą informacją właściwie zrobić. Tym razem nie odesłano mnie z kwitkiem, tylko lekarz zlecił dodatkowe badania i zaczął szukać przyczyny zaistniałego stanu rzeczy. Później dowiedziałam się, że szukano tak naprawdę pierwotnego nowotworu, gdyż zakładano, że guz kręgosłupa to już przerzut, tylko nie było wiadomo skąd. Zaczęto od markerów nowotworowych, w których ujawniło się zwiększone stężenie CA-125 (marker m.in. raka jajnika). Poczytałam wtedy trochę na

ten temat i pomyślałam, że w tej sytuacji, gdy już mam przerzuty, zostało mi około 3 miesięcy życia. Siedziałam przed laptopem i płakałam. Szczegółowe badania ginekologiczne wykluczyły jednak tę hipotezę. Następnie zaczęto szukać raka sutka, potem wykonano USG brzucha, scyntygrafię kości itd.

AW: Jak się wtedy Pani czuła, na etapie tych ciągłych poszukiwań?

MG: To był chyba najgorszy okres. Taka huśtawka emocjonalna, która trwała 3 tygodnie. Z jednej strony bywało, że już się modliłam, żeby coś wykryli, bo przecież przez cały ten czas wciąż bolały mnie ręce i chodziłam do ortopedy po zastrzyki, które pozwalały mi przetrwać. Z drugiej strony, gdy wykluczano raka kolejnych narządów, byłam szczęśliwa, że nic nie znaleziono. Dodatkowo odczuwałam przerażającą bezsilność z tego powodu, że całymi dniami przebywałam na oddziale onkologii, a nie było żadnego postępu.

AW: Kiedy nastąpił przełom?

MG: Dzięki przypadkowo spotkanej w szpitalu osobie, która zajmuje się prawami pacjenta i która zwróciła się do lekarzy z prośbą o wyjaśnienie moich wyników, wtedy dowiedziałam się, że należy brać pod uwagę choroby hematologiczne. Po raz pierwszy pojawiło się słowo „szpiczak".

AW: Co było potem?

MG: Ortopeda skierował mnie jeszcze na tomografię klatki piersiowej. Wtedy okazało się, że jest drugi guz w śródpiersiu, opisany jako guz grasicy. To właśnie on był przyczyną podwyższonych markerów nowotworowych CA-125, które uprzednio sugerowały raka jajnika. Dodam, że pół roku wcześniej robiłam zdjęcie rentgenowskie klatki piersiowej i niczego takiego nie było na nim widać. Radiogramy wykonywano u mnie raz w roku ze względu na częste grypy, po których nie mogłam się pozbyć długotrwałego, silnego kaszlu.

Miałam więc dwa wyniki w ręku, miałam bowiem dwa guzy, w różnych miejscach. Jednym byli w stanie zająć się neurochirurdzy, drugim – torakochirurdzy. Lekarz ortopeda uznał, że najlepiej byłoby, gdyby dało się zrobić skomplikowaną operację łączoną, to znaczy wyciąć obydwa guzy jednocześnie. Niestety nie było wiadomo, czy znajdą się takie dwa zespoły lekarzy, które podejmą się zrobić to w tym samym czasie. Dwie odrębne operacje wiążą się bowiem z oczywistymi obciążeniami tudzież zagrożeniami dla pacjenta. I znów zaczęła się „droga krzyżowa", czyli szukanie najlepszego neurochirurga. Dzięki pomocy i zaangażowaniu dwóch lekarzy (za co jestem im ogromnie wdzięczna) udało się skonsultować z najlepszym neurochirurgiem, z profesorem z Lublina, i ustalić, że istnieje możliwość wykonania takiej operacji właśnie w Lublinie. Niestety sama operacja również nie przebiegała bez niespodzianek. W dniu, w którym już byłam do niej przygotowywana, okazało się, że zamówiono jedynie 2 jednostki krwi. Torakochirurg powiedział, że w tej sytuacji, gdy są potrzebne aż 4 jednostki, nie podejmie się wykonania zabiegu. W konsekwencji odwołano operację tego dnia. Ostatecznie odbyła się tydzień później, ale okazało się, że miał rację, bo rzeczywiście podczas operacji tyle krwi zużyto. Jak widać, udała się.

AW: Bała się Pani operacji?

MG: Nastawiłam się bardzo pozytywnie. Między innymi dzięki lekarzom, którzy się tutaj tak mną opiekowali, że miałam wrażenie, jakbym była kimś z ich rodziny, po prostu wiedziałam, że jestem w najlepszych rękach. W każdym razie podeszłam do tego z nadzieją, bo zdawałam sobie sprawę, że bez operacji mogę w ogóle nie chodzić, a zabieg daje mi szansę na wyleczenie. Momentami myślałam sobie nawet, że to szczęście, że jestem w takim stanie, że jeszcze mogę być operowana, i że znalazł się ktoś, kto tę operację chce wykonać.

AW: Czy po operacji mówiło się już o szpiczaku?
MG: Nie. Czekaliśmy na wynik badania histopatologicznego. Guz w śródpiersiu okazał się niezłośliwy, natomiast guz w kręgosłupie przeciwnie – to był szpiczak.
AW: Czy wiedziała Pani, co to za choroba?
MG: Nie miałam pojęcia. Natychmiast zatelefonowałam do siostry, żeby dowiedziała się czegoś z internetu na ten temat. Po powrocie ze szpitala do domu sama zaczęłam szukać informacji.
AW: Czy ta diagnoza zrobiła na Pani jakieś wrażenie, biorąc pod uwagę, że sporo Pani wcześniej przeszła?
MG: Nie, nie zrobiła szczególnego wrażenia. W tym okresie wciąż jeszcze żyłam dotychczasowymi przejściami, operacją itd. Musiałam też dojść do siebie po tym zabiegu.
AW: Następnie zaczęło się leczenie szpiczaka?
MG: Najpierw rozpoczęliśmy szukanie hematologa. Ale udało się i rozpoczęłam leczenie. Brałam talizer, steroidy, a dodatkowo stosowano radioterapię. Niestety zaczęłam się czuć coraz gorzej z powodu licznych działań niepożądanych. Nikt mnie nie poinformował, że coś takiego może wystąpić, więc w pewnym momencie byłam przerażona tym, co się ze mną dzieje. I nie wiedziałam, czy to tylko chwilowe objawy, czy też tak już zostanie. Na szczęście te leki bardzo dobrze u mnie podziałały i po 3 miesiącach wyniki badań były bardzo dobre. Wtedy znacznie zmniejszono mi dawki leków i zaczęłam się czuć coraz lepiej.
AW: Czy następnym etapem leczenia miał być przeszczep szpiku?
MG: Tak. Wcześniej powiedziano mi, że to kolejny etap terapii. Niemniej jednak idąc na przeszczep, myślałam, że to zagwarantuje mi całkowite wyleczenie. Później dowiedziałam się, że tak nie jest. Muszę przyznać, że przynajmniej przeszczep przeszłam bez najmniejszych powikłań. Remisja choroby trwała około 2 lat od przeszczepu, potem niestety nastąpiła wznowa.
AW: Czy buntowała się Pani kiedykolwiek wobec swojej sytuacji?
MG: Tak. Myślę, że chyba każdy człowiek, który dowiaduje się o swojej chorobie, pyta: „Dlaczego ja?". Sądzę, że jest to naturalny odruch i nie wierzę, że są ludzie, którzy nie stawiają takiego pytania. Wstydzę się tego, ale potrafię powiedzieć głośno, że pomyślałam: „Dlaczego ja, a nie ktoś, kto latami znęca się nad rodziną albo morduje?".
AW: Czy miała Pani jakieś momenty załamania w czasie choroby, poczucie, że „mam już dosyć"?
MG: Tak. Zdarzały mi się tak zwane doły, ale szybko się z nich podnosiłam. Tłumaczyłam sobie po prostu, że to do niczego nie prowadzi i że muszę działać, coś z tym zrobić, aby moja sytuacja się zmieniła. Wiedziałam, że nie mogę być bierna, lecz aktywna.
AW: Co stanowi dla Pani największe wsparcie w chorobie?
MG: Możliwość wyjazdów, podróże. Pół roku po operacji pojechałam na narty do Włoch, oczywiście za zgodą lekarzy. Pomyślałam sobie, że to bardzo ważne dla mojego samopoczucia, abym zmieniła otoczenie i oderwała się od tego, co związane z chorobą i leczeniem. Wielu ludzi tego nie rozumie, zwłaszcza zdrowych. Oczekują, że po takich skomplikowanych zabiegach medycznych chory powinien już tylko leżeć, stękać, marudzić, że jest biedny, i zastanawiać się, kiedy umrze. A mnie się wydaje, że najważniejsze to móc znowu normalnie żyć, spełniać swoje marzenia, oczywiście w granicach rozsądku. Niestety ludzie widzą tylko fakty, a nie widzą tego, co się dzieje w naszej psychice. A to, oprócz leczenia, jest najważniejsze, i do tego był właśnie potrzebny ten wyjazd, który dał mi niesamowitą siłę do dalszej walki.

Wciąż dużo daje mi także to, że mogę pracować. Z jednej strony czuję, że gdyby mnie tego pozbawiono, pewnie myślałabym sobie, że już się do niczego nie nadaję. Z drugiej strony mam świadomość, że może przyjść taki moment, iż nie będę mogła tego robić, podobnie jak i nie będę mogła podróżować, co jest jedną z największych moich pasji i sprawia mi ogromną przyjemność. Zdaję sobie sprawę, że mogę być w znacznie gorszym stanie, i jeśli tak się stanie, nie będę tym zaskoczona.

AW: Jak dzieci zareagowały na Pani chorobę?

MG: Na pewno to przeżyły na swój sposób, ale ponieważ przez cały czas jestem niezwykle aktywna, to chyba nie odczuły jakoś specjalnie tego, że jestem tak poważnie chora. Czasami jestem nawet zła, że mi nie pomagają w codziennych obowiązkach. Należę do osób, które nie użalają się nad sobą, więc odbierają mnie jak osobę zdrową, która ze wszystkim musi sobie poradzić. A przecież tak nie jest. Ludzie widzą tylko to, że jeżdżę na wycieczki, pracuję itd., nie widzą natomiast tego, że bywa mi czasami ciężko.

AW: Jak Pan zareagował na chorobę żony?

KG (*Krzysztof, mąż pani Marioli*): Jestem wciąż zakochany w swojej żonie, więc świat mi się zawalił. Nie potrafię o tym mówić, bo do dziś się z tym nie pogodziłem. Mogę jedynie powiedzieć, że podziwiam moją żonę za to, iż jest tak dzielna w swojej chorobie. Oczywiście, gdy tylko była taka potrzeba, starałem się jej pomagać.

AW: Czy jeszcze jakieś inne osoby stanowiły dla Pani wsparcie?

MG: Zaangażowanie lekarzy – ortopedy i pani doktor – ich pomoc w szukaniu przyczyny złamania kręgosłupa, pomoc w konsultacji i leczenie w Lublinie oraz możliwość zatelefonowania do nich w każdej chwili, kiedy tylko będę potrzebowała, dało mi ogromną nadzieję. Jest tak, że gdy się widzi walczących o człowieka lekarzy, zwykle obcych ludzi, na których często trafiamy przypadkiem, stanowi to źródło wielkiej siły. Pomyślałam sobie też, że w takich sytuacjach rodzina nie ma wielkiego znaczenia. Przecież wiadomo, że członkowie rodziny zawsze będą pocieszać i mówić: „Nie przejmuj się, dasz radę". Ale poza tym oni tak naprawdę nie są w stanie nic zrobić. Bywa też, że takie pocieszanie jeszcze bardziej irytuje osobę chorą. Natomiast zaangażowanie lekarzy, dla których pozostaję obcą osobą, okazuje się niezwykle istotne. Lekarze nawet nie zdają sobie sprawy z tego, jak bardzo jest to ważne.

AW: Czy Pani tryb życia jakoś się zmienił?

MG: Zasadniczo nie. Staramy się żyć normalnie, robię wszystko co każda kobieta w domu, pracuję, jeżdżę po świecie, spotykamy się ze znajomymi. Korzystamy z życia, bo nie chcę doprowadzić do tego, żeby coś się musiało zmienić i skończyć przez chorobę. Między tym wszystkim doszły wizyty lekarskie i pobyty w szpitalu, które są wpisane w moją codzienność.

AW: Jakie byłoby Pani przesłanie dla innych chorych?

MG: Jestem członkiem fundacji, do której często dzwonią ludzie chorzy na szpiczaka lub ich bliscy. Zwykle są przerażeni. Opowiadam im wtedy moją historię choroby, ale mówię także o tym, że można dalej żyć normalnie. To podnosi ich na duchu i daje im nadzieję. Mówię także, że trzeba bardzo walczyć o siebie. Biorąc pod uwagę sposób funkcjonowania służby zdrowia w naszym kraju, paradoksalnie trzeba mieć dużo siły w chorobie, aby móc chorować. Choroba skłania do refleksji, sprawia też, że już nie odkładam niczego na później.

Beata Konstanty-Mesjasz, 46 lat, leczy się od 4 lat. Z zawodu lekarz pulmonolog. Mieszka z mężem i dwoma synami w Rybniku.

AW: Jak zaczęła się Twoja choroba?
BKM: Zaczęło się banalnie, około miesiąca przed ustaleniem rozpoznania – objawami infekcji oskrzelowej. Podobne infekcje miałam zresztą bardzo często. Po zakończeniu leczenia antybiotykami i ustąpieniu choroby pogorszyła się istotnie moja tolerancja wysiłku. Miałam problem przy wchodzeniu po schodach, musiałam przysiadać na parapetach szpitalnych korytarzy, gdy wędrowałam pomiędzy salami chorych. Pomyślałam wtedy, że mam po raz kolejny poinfekcyjne zapalenie mięśnia sercowego. W związku z tym umówiłam się z kolegami na badanie kardiologiczne. Okazało się, że serce jest zdrowe, ale przy tej okazji pobrano mi krew. Następnego dnia odebrałam telefon z informacją, że wykryto niewydolność nerek i ciężką niedokrwistość. I tak to się zaczęło. Kolejne badania wykonano już w szpitalu pod kątem przewlekłej niewydolności nerek, choć mnie ta koncepcja nie bardzo przekonywała. Kiedy w końcu zdecydowano się na biopsję szpiku, właściwie było już wiadomo, że to szpiczak.
AW: Ile czasu upłynęło od pojawienia się objawów do ustalenia rozpoznania?
BKM: Około 4–5 tygodni. Diagnoza brzmiała: białaczka szpiczakowa, czyli najgorsza możliwa postać tej choroby. Kiedy analizuję to wszystko z perspektywy czasu, przypominam sobie, że kilka miesięcy przed rozpoznaniem miałam zapalenie żył, a jakieś pół roku wcześniej wystąpił u mnie epizod gorączkowy. Byłam wtedy nad morzem, było piękne, gorące lato, więc nie przywiązywałam do tego szczególnej wagi. Oczywiście zrobiłam wtedy podstawowe badania, ale wyniki były w porządku.
AW: Jak przebiegało leczenie?
BKM: Leczenie od początku było bardzo skomplikowane. Przede wszystkim okazało się, że są ogromne problemy z podjęciem się przez lekarzy leczenia przyczynowego, uznano bowiem, że przypadków beznadziejnych się nie leczy. A skomplikowane było między innymi dlatego, że miałam istotne uszkodzenie nerek, w związku z czym nie można było podać pełnej chemioterapii. Moja rodzina otrzymała w tajemnicy informację, żeby załatwiać formalności spadkowe, gdyż jest bardzo mała szansa, abym w ogóle przeżyła nawet pierwszy cykl chemioterapii.
AW: A co Tobie powiedziano?
BKM: Mnie powiedziano oczywiście, że sytuacja jest poważna. Sama jednak od początku bardzo dokładnie zdawałam sobie z tego sprawę. Tymczasem informacja, którą otrzymał

mąż, załamała go kompletnie, co dla mnie było dodatkowym obciążeniem. A musiałam przecież zmobilizować wszystkie siły, żeby spróbować walczyć. Chciałam też, aby mąż zajął się synami, którzy byli wówczas w wieku 8 i 15 lat. To był dla mnie priorytet. Nie zależało mi na tym, żeby się o mnie martwił, odwiedzał itp., ale żeby zadbał o dzieci. Dotyczyło to zresztą także innych bliskich mi osób. Chciałam mieć pewność, że mogę być spokojna o dzieci. Niestety takiej pewności nie miałam. I właśnie to, a nie wiadomość o chorobie chyba najgorzej wspominam.

AW: Co czułaś, kiedy zdałaś sobie sprawę, że jesteś poważnie chora?

BKM: Muszę przyznać, że przez cały okres choroby nie miałam etapu buntu. Nie stawiałam pytań typu: „Dlaczego ja?". Nigdy nie przeszło mi przez myśl, żeby mieć pretensje do Boga, losu czy kogokolwiek innego. Wydawało mi się, że tego typu rozważania stanowią bardzo istotne rozproszenie energii, coś w rodzaju bicia głową w mur. Choroba przecież już jest i tego nic nie zmieni, więc jedyne, co można zrobić, to skoncentrować się na walce z nią. Pomyślałam, że jeśli mam przeżyć, to nie wydarzy się to bez mojej pomocy.

Potrzebowałam też wtedy samotności, stanu, w którym już nic by mnie nie rozpraszało. Niestety często jest tak, że kiedy rozpoznaje się u kogoś ciężką chorobę, inni ludzie przychodząc na przykład w odwiedziny, czują się w obowiązku pocieszać. Kończy się to jednak zwykle tym, że to właśnie chory pociesza zdrowych. To wymaga wiele energii, emocji i właściwie niepotrzebnie człowieka osłabia. W każdym razie ja potrzebowałam w tym czasie pobyć sama, tak po prostu pobyć, poistnieć. Pisałam wtedy wiersze. Potrzebowałam tylko tyle. A może aż tyle, bo wszyscy wokół się tym faktem denerwowali.

AW: Kiedy ostatecznie podjęto się leczenia, jak ono przebiegało?

BKM: Pierwsze leczenie trwało rok. Polegało na tym, że przez 3 dni byłam w szpitalu, a następnie wychodziłam do domu. Wpadałam w dniu cyklu, pobierali mi krew, w ciągu 3 dni otrzymywałam kroplówki i w ostatnim dniu szłam do domu. W domu poruszałam się niemalże na czworakach. Po 4 cyklach nastąpiła zbiórka komórek macierzystych w celu wykonania przeszczepu. Przeszczepy odbyły się w sierpniu i grudniu. I tak, można by powiedzieć, sukcesem zakończył się ten etap leczenia. Niestety 2 miesiące później podczas pobytu u rodziny doszło do zawału serca. Prawdopodobnie przyczyniło się do tego leczenie talidomidem. Muszę przyznać, że był to nieoczekiwany epizod związany z tą chorobą.

AW: Co było dalej?

BKM: Po kilku miesiącach wróciłam do pracy. Niestety po 2 latach remisji nastąpiła wznowa. Choć nie jakaś dramatyczna, bo klinicznych objawów właściwie nie miałam. No, może poza tym, że zaczęło mi być bardzo zimno popołudniami; do tego stopnia, że nie pomagały nawet gorące kąpiele, które brałam po powrocie z pracy. Kiedy okazało się, że to nawrót, zastosowano u mnie chemioterapię drugiego rzutu z Velcade. Leczenie przebiegało ambulatoryjnie, to znaczy przyjeżdżałam rano do Krakowa autobusem, aby nie stanowić zagrożenia na drodze, a po południu wracałam. Otrzymałam 5 cykli, po których wystąpiły powikłania w postaci polineuropatii, raczej czuciowej aniżeli ruchowej. Po tym leczeniu ponownie nastąpiła remisja. Mimo to mój lekarz prowadzący chciał przeprowadzić kolejny przeszczep. Namawiał mnie tym razem na przeszczep allogeniczny, ale od dawcy spokrewnionego. Moje rodzeństwo, które mogłoby być potencjalnym dawcą, zgodziło się bez problemu. Niestety, przeprowadzone badania pokazały, że nie ma wystarczającej zgodności. Z kolei na przeszczep od obcego dawcy nie wyraziłam zgody. W związku z tym zaczęto brać pod uwagę kolejny przeszczep autologiczny, który ostatecznie odbył się w sierpniu ubiegłego roku. Następnie zalecono leczenie podtrzymujące i rozważano dostępny już wtedy revlimid. Decyzja była trudna, bo spodziewano się, że

to nie była ostatnia wznowa choroby i przy kolejnej może już zabraknąć możliwości leczenia. W każdym razie kolejne kontrole po przeszczepie wskazywały na to, że tym razem remisja nie jest całkowita. Ostatecznie zdecydowano się na leczenie revlimidem i jestem obecnie na etapie tego leczenia podtrzymującego.
AW: Sporo tego było, czy pojawił się taki moment, w którym miałaś po prostu dość?
BKM: Pewnie, że miałam. Natomiast powiem tak, jestem góralką i w związku z tym mam wysoce rozwiniętą wolę walki. Co więcej, jestem osobą walczącą za przekonania i tak było zawsze. Jeśli jestem o czymś głęboko przekonana, to potrafię postawić na szali wszystko. Chętnie słucham argumentów, natomiast gdy mam przekonanie, że racja jest po mojej stronie, to nie poddaję się aż do końca. Mówiąc krótko, jestem waleczna – dla przykładu najbardziej nielubianym przeze mnie przysłowiem jest: „Pokorne cielę dwie matki ssie". W taki też sposób podchodzę do choroby. Poddanie się nie leży w mojej naturze. Wracając jednak do pytania, muszę przyznać, że były takie chwile, kiedy myślałam sobie, że może dobrze byłoby umrzeć. Wiesz, dochodzisz do takiego etapu, który zresztą bardzo dobrze rozumiem, bo moi pacjenci często umierają, że człowiek jest na tyle zmęczony chorobą i walką, że rezygnuje. I to jest właśnie ten moment, kiedy umiera. Może nie dziś czy jutro, ale umiera. W pewnym sensie na własne życzenie, bo gdyby jeszcze próbował, to być może miałby szansę na wydłużenie sobie życia. W każdym razie ja do takiego etapu jeszcze jak dotąd nie dotarłam. Takie stany przygnębienia są u mnie raczej chwilowe i niczym burza nie trwają dłużej niż jedno popołudnie. Może gdyby nie było dzieci? Choć jednocześnie myślę, że taka postawa to nie tylko kwestia odpowiedzialności za dzieci, ale raczej przejaw mojej natury. Mam po prostu naturę wojownika.
AW: Jak dzieci zareagowały na Twoją chorobę?
BKM: Źle. Fatalnie. To znaczy nigdy nie było tak, żeby strasznie płakały. Ale starszy syn bardzo źle przyjął wiadomość o mojej chorobie, zwłaszcza że rok wcześniej zmarł na raka mój tato. Tak więc – wbrew temu, co mu mówiliśmy – miał przekonanie, że takiej choroby nie da się wyleczyć. Ponieważ jednak jest introwertykiem, nie okazywał tego na zewnątrz. Z utęsknieniem czekał na moje powroty ze szpitala, chętnie nawiązywał kontakt. Gdy zaś jeździłam na kontrole, był bardzo smutny. Właśnie dlatego podczas leczenia miałam wielką potrzebę wracania do domu. I to nie dla siebie, bo przecież jako lekarz jestem przyzwyczajona do szpitali. Wydawało mi się po prostu, że taka nieobecność to rodzaj złamania obietnicy danej dzieciom, że się je wychowa. Zawsze miałam bardzo dobry kontakt emocjonalny z dziećmi i sądziłam, że będą to bardzo przeżywały. Zależało mi więc, żeby w miarę możliwości jak najczęściej być w domu.

Kiedy okazało się, że mam wznowę, nie powiedzieliśmy tego synowi. Był wtedy przed maturą, więc i tak przechodził ciężki okres. Natomiast młodszy syn z powodu mojej choroby miał przedłużoną potrzebę zachowań dziecięcych: przytulania, zasypiania przy świetle etc. Miał też w szkole spore kłopoty, mimo że nauczyciele zostali poinformowani o jego problemach. Po prostu niespecjalnie byli zainteresowani udzieleniem mu prawdziwej pomocy; przejawiało się to choćby w tym, że często dostawał jedynki za brak gumki, linijki i tym podobne rzeczy. Bardzo źle zniósł mój trzeci przeszczep. To bardzo dziwne, ale zaczął mieć identyczne objawy jak ja po chemioterapii, mimo że nigdy przy nim o takich rzeczach nie rozmawiałam. Na przykład bóle w klatce piersiowej, wymioty. W pewnym momencie przestał nawet jeść i pił tylko herbatę oraz spał na siedząco. Wszelkie te objawy skończyły się w dniu, kiedy wróciłam ze szpitala.
AW: Jak mąż zareagował na Twoją chorobę?
BKM: Też źle. Mąż generalnie ma słabszą konstrukcję psychiczną, więc – jak już wspomniałam – całkowicie się załamał. Przy czym depresja przejawiała się u niego po prostu

unikaniem tematu. Nigdy nie chciał o tym rozmawiać, zresztą ja też nie dążyłam do tego specjalnie. Nigdy nie miał też potrzeby okazywania swojej troski. Ale muszę przyznać, że nie oczekiwałam z jego strony jakiejś specjalnej pomocy. Jak już nadmieniłam, oczekiwałam jedynie, że zajmie się dziećmi.

AW: Mówiłaś, że wróciłaś do pracy w szpitalu. Czy nie obawiasz się tego, że jako lekarz pulmonolog jesteś narażona na związane z tą pracą choroby zakaźne, które w Twojej sytuacji byłyby o wiele groźniejsze?

BKM: Prawdę mówiąc, nie wyobrażałam sobie zmiany specjalności, gdyż kocham to, co robię, i swoich chorych. A że generalnie jestem zwolennikiem zasady „co ma wisieć, nie utonie", uznałam, że czeka mnie jakieś tam przeznaczenie i tyle. Wszystko to, rzecz jasna, w granicach rozsądku, bo zrezygnowałam z pracy w poradni, gdzie lekarz czasami jest zmuszony do kontaktu z pacjentem w stadium prątkującej gruźlicy.

AW: Czy Twój tryb życia w sferach innych niż praca zmienił się znacząco?

BKM: Oczywiście musiałam zrezygnować z pewnych rzeczy, jak na przykład podróże zagraniczne. Cóż, jestem po trzech przeszczepach i w razie jakichś dolegliwości wymagam wysoko specjalistycznej pomocy nieobjętej żadnym podstawowym, a nawet rozszerzonym ubezpieczeniem. Wystarczy, że będę potrzebować dializy, i co wtedy? Niestety, muszę też unikać wysiłku fizycznego, takiego jak bieganie czy ćwiczenie.

AW: Czy były jakieś osoby, które stanowiły dla Ciebie znaczące wsparcie psychiczne w czasie choroby?

BKM: Takie wsparcie nie było mi potrzebne. Zwykle w różnych sytuacjach to ja występowałam w roli wspierającego. Wprost przeciwnie – potrzebowałam samotności i w konsekwencji odsunęłam się trochę od ludzi. Nie mam potrzeby bardzo bliskiego kontaktu czy akceptacji ze strony innych. Poza tym istnieją pewne przeszkody stojące na drodze do wzajemnego porozumienia. Na przykład człowiek, który nigdy nie doświadczył takiej sytuacji, jest zdziwiony tym, że mogę o tym wszystkim tak spokojnie mówić. O tym, że jestem śmiertelnie chora, że spodziewam się tego, iż nie zobaczę swoich wnuków, czyli o rzeczach, które są dla mnie oczywiste. Dzieje się tak dlatego, że ja te fakty akceptuję nie tylko jako pacjent w chorobie, ale ja je rozumiem i akceptuję jako lekarz. Oczywiście jako pacjent chciałabym mieć nadzieję, taką ponad wszystko i pomimo wszystko, natomiast jako lekarz myślę rozsądnie i potrafię tu oddzielić emocje. Bardzo mnie denerwowało, że w pewnym momencie dla innych ludzi przestawało mieć znaczenie to, iż mam raka, a straszne było tylko to, że potrafiłam o tym spokojnie mówić. To mnie wyprowadzało z równowagi. Wymagało bowiem ode mnie jakiejś argumentacji, którą uznawałam za całkiem naturalną i zrozumiałą.

AW: A co z osobami, które – podobnie jak Ty – są chore?

BKM: Zawsze gdy miałam kontakt z innymi pacjentami, zwłaszcza podczas drugiej chemioterapii, kiedy leżałam na sali ogólnej, wydawało mi się, że oni są w znacznie gorszej sytuacji niż ja, zarówno zdrowotnej, jak i wszelkiej innej. I to mnie podnosiło na duchu o tyle, że myślałam sobie czasami: „Boże, jaka ja byłam głupia, że kiedyś płakałam. Przecież to ci ludzie są w dramatycznej sytuacji, nie ja".

AW: Czy pod wpływem choroby zmieniło się coś w Twoim spojrzeniu na świat albo czy uległo rewizji jakieś Twoje fundamentalne przekonanie na temat rzeczywistości?

BKM: Kompletnie wszystko się zmieniło. Po pierwsze, pojawiła się całkowicie inna gradacja ważności. Na przykład zawsze, mówiąc kolokwialnie, stałam w rozkroku. To znaczy zawsze miałam poczucie bycia w pewnym sensie nieuczciwą względem rodziny, gdy poświęcałam czas na pracę, i odwrotnie. Ponieważ jestem perfekcjonistką i – jeśli tylko mogę – staram się być najlepsza w tym, co robię, nie umiałam sobie z tym poradzić

psychicznie. Nigdy nie czułam pełnej satysfakcji. W momencie zachorowania to się zmieniło. Zaczęłam bardziej oddzielać to, co jest zawodowe, od tego, co jest w domu. Pogodziłam się z tym, że zawodowo osiągnęłam już jakieś maksimum. I mam tu na myśli raczej rozwój i ambicje naukowe aniżeli stanowiska czy tytuły. Choroba spowodowała też, że zrozumiałam, iż nigdy nie będę już wystarczająco dobrym lekarzem we własnej ocenie. To znaczy, musiałam zaakceptować to, choć nie było łatwo, że nigdy nie będę na tyle dobra, na ile sama bym chciała. Po drugie, zmieniło się moje widzenie codzienności, co było szczególnie silne chyba tuż po pierwszym leczeniu. Wtedy na przykład mnóstwo rzeczy okazywało się ciekawszych niż do tej pory: powietrze było bardziej przejrzyste, kolory bardziej intensywne, zapachy bardziej wyraziste. Okazało się też, że wiele rzeczy musisz zrobić w czasie krótszym, niż wcześniej zakładałaś, na przykład przekazać dzieciom wiedzę o swojej rodzinie, o swoich korzeniach, ale także o prostych rzeczach jak sposób pieczenia ciasta. Ktoś kiedyś powiedział, że największym dobrem, jakie można dać swojemu dziecku, są korzenie i skrzydła. Chciałabym zdążyć dać to swoim dzieciom. I wreszcie dzięki chorobie zobaczyłam też, że nagle – czy to z powodu choroby, czy starości – pewne sprawy się kończą i stajesz się trędowata. Nagle wielu ludzi czuje się w obowiązku dać ci odczuć, że właściwie kompletnie nic się nie stało, że nie ma żadnego pustego miejsca po tobie i nie było go ani przez chwilę. W tym momencie zaprzeczeniem tego w mojej sytuacji byli pacjenci, od których odbierałam tysiące telefonów z pytaniami o możliwość odwiedzin, deklaracjami, że się za mnie modlą itd.

AW: Czy coś jeszcze się zmieniło?

BKM: Pojawiła się potrzeba pisania, więc zaczęłam pisać wiersze. Marzy mi się, by po mojej śmierci dostały je moje dzieci.

AW: Przed chorobą też pisałaś wiersze?

BKM: Nie. Pisałam nigdy niewysyłane listy. Wiersze nadal pisuję od czasu do czasu, bo nie jest to nieustanna czy ciągła potrzeba. Choć zmienił się chyba ton i atmosfera tych wierszy. Jeśli dodatkowo biorę steroidy, wiadomo, że będzie mi potrzebny notatnik. Niestety po tych lekach mam wszelkie możliwe objawy uboczne, z nadaktywnością włącznie.

AW: Co powiedziałabyś innym pacjentom na drogę?

BKM: Zawsze jedno: walcz po kres. Wiedzą o tym zresztą moi pacjenci. Myślę, że i dla mnie taki kres też nadejdzie. Nie w sensie dosłowności śmierci, ale w postaci takiego zmęczenia, że już nie będę chciała żyć. Że przyjdzie taki czas psychofizycznego wyczerpania, że nie będę już widziała rzeczy wartych walki. Ale zanim dojdzie się do tego etapu, życie warte jest próby.

Często w relacji z moimi pacjentami, którzy zwykle są śmiertelnie chorzy, odwołuję się do wiary, mimo że sama jestem niepraktykującą katoliczką. Pytam ich zatem: „Jeśli uważasz się za osobę wierzącą, dlaczego podajesz w wątpliwość swoją drogę? Dlaczego nie chcesz nią kroczyć, choć czasami trzeba się podeprzeć laską? Chociaż może jest na niej żwir, a nie trawa czy płatki róż? Czy to nie jest zaprzeczeniem wiary? Daj coś od siebie, dopiero potem czekaj na cud. Nic nie jest dane z góry, na zawsze i za darmo. Za wszystko jest jakaś cena, którą jeśli nie dziś, to jutro trzeba będzie zapłacić".

Muszę przyznać, że dla mnie przykładem takiego męstwa w cierpieniu był mój ojciec, który umierał na raka żołądka. Był bardzo heroiczny w tej chorobie. Nigdy się nie skarżył, nigdy nie pytał: „Dlaczego ja?". Nikogo nie absorbował swoją chorobą i walczył do końca. Wydaje mi się więc, że poddać się bez walki to najgorsze, co można zrobić, bo to zaprzecza istocie człowieczeństwa. Zwłaszcza miłości wobec bliźniego, z którym się jest na co dzień. Bo nie jest problemem zrobienie drobnych rzeczy dla kogoś, kogo się kocha, ale problemem jest żyć dla kogoś. Sądzę też, że chorobę pokonać trudniej, gdy walka jest

motywowana tylko egoizmem. Na przykład wtedy, gdy ktoś mówi: „Ja chcę żyć, przecież jestem jeszcze taki młody", „Chcę żyć, bo jeszcze chciałbym to zobaczyć". Wtedy chyba życie trwa najkrócej. Najbardziej zaciekłe wojny zwykle toczy się o sztandary. Gdybym się więc poddała, wydawałoby mi się, że całe moje życie i wszystko to, co mówiłam ludziom wokoło, także moim pacjentom, straciłoby sens, okazałoby się kłamstwem. Wtedy nic by po mnie nie zostało. Byłoby to jak pogrzebanie się w bezimiennej mogile, pozbawienie się szansy trwania w psychice tych, którzy mnie otaczali.

dom

fundamenty mojego domu
z zapachu drożdżowego ciasta
ściany
z korzennego smaku piernika
i jeszcze
trochę barszczu od święta
czy ja
będę dla ciebie zapachem
czy smakiem
synku
a może
twarzą z fotografii

Robert Koziana, 58 lat, leczy się od 3 lat. Mieszka wraz z żoną w Rabce. Ma dwie córki, syna oraz dwoje wnucząt. Od ponad 30 lat jest leśniczym w Rabce.

AW: Jak zaczęła się Pana choroba?
RK: Moja praca wymaga ode mnie częstego przebywania w terenie i w związku z tym niezbędna jest sprawność fizyczna. Najbardziej uderzające dla mnie było więc to, że w pewnym momencie zacząłem się bardzo męczyć. Tyle lat przecież chodzę po rozmaitych górach, a tu nagle okazało się, że przejdę kilometr i jestem wyczerpany. To były pierwsze sygnały choroby, a ja się zastanawiałem, czy może już się starzeję. W każdym razie odczuwałem taką niemoc. Chciałoby się coś zrobić, gdzieś iść, a tu się nie da.
AW: Jak długo przed ustaleniem rozpoznania zaczęły się te objawy?

RK: Tu chyba można mówić nawet o kilku latach wstecz. Zwłaszcza że dużo wcześniej występowały u mnie różne objawy reumatyczne. Początkowo miałem problemy z kręgosłupem, potem zaczęły się kłopoty z łokciami. Ponieważ całe życie uprawiałem bardzo różne sporty, to wszelkie te objawy oraz słabość były dla mnie wielkim zaskoczeniem.
BK (*Basia Koziana, młodsza córka pana Roberta*): To, że z tatą coś się dzieje, było widać na przykład po tym, jak jeździł na nartach. Zauważyłam, że nie jest w stanie wykonywać pewnych manewrów. Ale niestety on mówi, że „coś z nim jest nie tak", dopiero wtedy, gdy już prawie nie może chodzić.
RK: Najgorszy był ostatni rok przed rozpoznaniem choroby. W tym okresie już naprawdę nie miałem siły, ale nie chciałem pokazać, chociażby przed córką, że nie dam rady na przykład wejść na jakąś tam górę. To wszystko sprawiło jednak, że żona, która jest lekarzem, zdecydowała, że muszę zrobić badania. Ponieważ niektóre wyniki okazały się niepokojące, postanowiliśmy, że pójdę do szpitala w Suchej Beskidzkiej, gdzie będzie możliwość zrobienia dalszych badań. Miałem być tam około 3 dni, a zrobiły się z tego 2 tygodnie. Początkowo diagnozowano mnie tam pod kątem boreliozy lub reumatoidalnego zapalenia stawów, co zostało jednak wykluczone. Na drugi dzień po powrocie ze szpitala pojawiła się u mnie tak wysoka gorączka, że żona bardzo się wystraszyła, zapakowała mnie do samochodu i zawiozła do szpitala, tym razem w Krakowie. Tu po wielu innych badaniach i konsultacjach okazało się, że to szpiczak.
AW: Czy wiedział Pan, czym jest szpiczak?
RK: Lekarka mnie poinformowała. Dzieci natomiast zaczęły poszukiwać informacji w internecie. Zdawałem sobie więc sprawę, że to ciężka choroba i że jestem na nią skazany. Niemniej lekarze wielokrotnie podkreślali, że jest to choroba, którą da się leczyć, a przy dzisiejszych postępach medycyny efekty terapii są zadowalające. Choć oczywiście nie można się tu czarować, że da się ją całkowicie wyleczyć.
AW: Jak Pan zareagował na to wszystko?
RK: Myślę, że każdemu byłoby ciężko się z tym pogodzić. Ale chyba mnie się udało. Chociaż może to źle powiedziane. Może nawet nie tyle pogodziłem się z tym, bo przecież walczę z chorobą, ile przeszedłem nad nią do porządku dziennego. To znaczy jak najszybciej starałem się wrócić do normalnego trybu życia. Poza tym gdy już zdobyłem trochę informacji o szpiczaku, to zobaczyłem, że są ludzie, którzy żyją z nim nawet kilkanaście lat. Wiem też, że u każdego ta choroba ma inny przebieg, więc nie można z góry pewnych rzeczy przesądzać, na przykład tego, ile lat życia mi zostało.
AW: A jak Ty, Basiu, zareagowałaś na wiadomość o chorobie taty?
BK: Byłam w tym czasie przed maturą i właściwie na niej byłam skoncentrowana. Nie wiedziałam, co to szpiczak, i nie szukałam na ten temat informacji. Widziałam tylko, że mama z siostrą często o tym rozmawiają. Co się naprawdę stało, dotarło do mnie dopiero po maturze. Wtedy też uświadomiłam sobie, że chyba zamykałam się na te trudne doświadczenia.
AW: Jak zareagowała Pana żona na tę sytuację?
RK: Żona bardzo o mnie walczy.
BK: Brat mamy zmarł na bardzo rzadką chorobę. Między innymi z powodu błędnego rozpoznania. To zdarzenie, czyli to, że nie udało się go uratować, odcisnęło chyba na niej piętno. Dlatego tak bardzo walczy teraz o tatę. Zresztą to niesamowite, że jej się udało w tej sytuacji wszystko pogodzić: dbanie o dom, pracę, wyjazdy do szpitala. Oprócz tego musi przecież także walczyć sama ze sobą, bo wiemy, że nieraz sama bardzo źle się czuje.

AW: Czyli żona stanowiła i stanowi dla Pana największe wsparcie?
RK: Jest dla mnie niesamowitą podporą. W ogóle jest dla nas i dla całej rodziny takim aniołem stróżem.
AW: Jak przebiegało leczenie?
RK: Po postawieniu diagnozy znalazłem się w klinice na oddziale hematologii. Tu poinformowano mnie, że najpierw będę przechodził chemioterapię, a następnie zostanie przeprowadzony przeszczep szpiku. Pierwszy cykl chemioterapii otrzymałem w szpitalu, a kolejne w domu, natomiast ten najcięższy – przedprzeszczepowy – oczywiście znowu w szpitalu. Sam przebieg leczenia nie był jednak oczywisty. Jestem rzadkim przypadkiem pacjenta, gdyż w momencie rozpoznania miałem zajęte przez nowotwór jedynie 5% komórek szpiku. A więc miałem stosunkowo dobre wyniki, w związku z czym zastanawiano się, czy w ogóle wdrażać te procedury medyczne.
AW: Gdy już zdecydowano o przeszczepie, czy miał Pan jakieś obawy z nim związane?
RK: Nie. Jedyną obawą było to, czy uda się zebrać odpowiednią liczbę komórek, aby przeszczep był w ogóle możliwy. Zbiórka trwała aż 2 dni, bo okazało się, że jest to skomplikowane w moim przypadku. Sam przeszczep wspominam natomiast bardzo miło, gdyż przez cały czas żartowaliśmy z lekarzem.
AW: Jak Pan się czuł w trakcie leczenia?
RK: Chemioterapię zniosłem stosunkowo dobrze, choć oczywiście nie mogę powiedzieć, że czułem się doskonale. Ale nie chciałem wszystkiego okazywać. W każdym razie najbardziej dokuczały mi z jednej strony brak apetytu, a z drugiej zaparcia. Pojawiła się też polineuropatia, z powodu której rozbiłem niejeden kubek czy talerz podczas zmywania naczyń. Chciałem chociażby w ten sposób pomóc żonie, więc było mi bardzo przykro, gdy krzyczała na mnie z tego powodu. Obecnie mam pozwolenie jedynie na otwieranie słoików.
AW: Czy polineuropatia cofnęła się choć trochę?
RK: W rękach tak, gdy natomiast chodzi o nogi, to wciąż mam wrażenie, jakbym chodził na poduszkach. W obu nogach odczuwam też mrowienie.
AW: Coś jeszcze Panu dokuczało?
RK: Ponieważ praca leśniczego wiąże się z wysiłkiem i wymaga dużego nakładu czasu, więc zawsze marzyłem sobie, żeby nastał taki okres, że będę mógł spokojnie poleżeć w łóżku z książką. Jednakże gdy zachorowałem i w związku z chorobą dużo czasu spędzałem w łóżku, to szybko mi się odechciało nie tylko leżenia, ale i czytania. Po kilku miesiącach człowiek zaczyna mieć dość, choćby nie wiem jaka to była książka. Jestem przyzwyczajony do pracy w terenie, więc dla mnie była to radykalna zmiana. Poza tym przecież tęskni się za tym, żeby być przydatnym.
BK: Tata nie mógł się przyzwyczaić do tego, że niemalże z dnia na dzień stał się dosłownie uziemiony.
RK: Na szczęście choroba obecnie jest w stanie całkowitej remisji.
AW: Jak zachowali się wobec Pana współpracownicy, gdy okazało się, że jest Pan chory?
RK: Zachowali się wspaniale. Nadleśniczy dał mi do zrozumienia, że mam się nie martwić pracą, tylko się leczyć, i że będą na mnie czekać. To jest bardzo ważne, że można wrócić do pracy. Obecnie traktują mnie jak wyleczonego.
BK: Ale to nie były jedynie grzecznościowe stwierdzenia, tylko autentyczna życzliwość. Przyjeżdżali tu odwiedzać tatę, pytali, jak się czuje, a kiedyś nawet zadeklarowali pomoc finansową na leczenie. To było niesamowite, bo my nie prosiliśmy, a oni sami wyszli z tą propozycją.
AW: Czy obecny tryb życia zmienił się znacząco?

RK: Raczej nie. Nadal uprawiam sporty, żeglujemy całą rodziną, jeździmy na nartach. Na pewno jestem innym człowiekiem, ale trybu życia jakoś radykalnie nie zmieniłem.
AW: Co takiego się w Panu zmieniło?
RK: Wyostrzyły mi się pewne zmysły. Wydaje mi się, że nieco inaczej postrzegam świat. Stałem się też chyba bardziej wrażliwy, widzę, że są także inni wokół mnie i nie jestem już tak skoncentrowany na sobie.
AW: Czy coś istotnego się zmieniło w waszej rodzinie, w relacjach na skutek tej choroby?
BK: Czasami myślę, że dzięki szpiczakowi bardzo się wszyscy do siebie zbliżyliśmy. Nie tylko mama z tatą, ale cała rodzina. Szpiczak uświadomił nam, że to, iż jesteśmy razem, może się kiedyś skończyć. Właściwie taką świadomość powinniśmy przecież byli mieć już od zawsze, bo ludzie giną też na przykład w wypadkach. Ale dopiero ta choroba nam to uzmysłowiła. Dzięki temu doceniamy też więcej rzeczy, jak chociażby wyjazdy rodzinne. Nie dlatego jeździmy razem, że tak trzeba czy że taka jest tradycja, ale dlatego, że chcemy spędzić czas wspólnie.
RK: Ponieważ to jest tak, że w takich sytuacjach zmienia się punkt widzenia.
BK: Całkowicie, o 180 stopni.
RK: Powiedziałbym chyba też, że człowiek również jakoś tak łagodnieje i staje się bardziej wyrozumiały. Pewne drobiazgi schodzą na drugi plan.
AW: Czy wiara stanowiła dla Pana jakieś wsparcie?
RK: Tak. Ale w swoich codziennych modlitwach raczej prosiłem o wszelkiego rodzaju pomoc dla dzieci, na przykład dla Basi, kiedy miała trudne egzaminy podczas sesji. Nigdy natomiast nie prosiłem Boga o to, by mnie zachował przy życiu.
BK: Bo od tego jesteśmy my. To my się modlimy za tatę.
RK: Raczej jest tak, że gdy się budzę rano i widzę ten las, drzewa wokoło, to dziękuję Bogu, że jeszcze żyję, że mogę na to popatrzeć. Nigdy nie miałem pretensji do Boga i nie pytałem, dlaczego to mnie spotkało, a nie kogoś innego. Zawsze wierzyłem i będę wierzył w Jego pomoc, bo nie można przecież sądzić, że jak pojawi się choroba, to znaczy, że Bóg się na nas obraził.
AW: Jakie byłoby Pana przesłane dla innych chorych?
RK: Chciałbym, żeby chociaż do pewnej liczby osób, które chorują albo mają styczność z chorobą, dotarło to, że da się z nią żyć. I nie musi to być życie beznadziejne, polegające na oczekiwaniu na śmierć. Nie wolno się poddawać, bo to nie jest sytuacja ostateczna i nic nie jest przesądzone. Trzeba wierzyć, że można, nie zmieniając jakoś specjalnie trybu życia, zacząć egzystować, i to nawet pełniej. Niestety, widziałem w klinice osoby, które po prostu się poddały. Było mi niesamowicie przykro z tego powodu.

Wiesław Łojewski, ma 60 lat, leczy się od 6 lat. Pracuje w spółdzielni mieszkaniowej. Mieszka z żoną w Białymstoku, ma dwoje dzieci i wnuczkę.

AW: Jak zaczęła się Pana choroba?
WŁ: Choroba pojawiła się 2 lata przed ustaleniem rozpoznania. Przez te 2 lata byłem leczony na boreliozę i zwyrodnienie kręgosłupa. Z kręgosłupem miałem ogromne problemy. Na przykład pewnego razu przenosiłem dużą walizkę, która sporo ważyła. Wtedy coś dosłownie trzasnęło mi w odcinku szyjnym. Pomyślałem, że to nic takiego i że z pewnością niedługo przejdzie. Po jakimś czasie pojawiły się jednak dodatkowe objawy w postaci bólu wszystkich kości, a bóle kręgosłupa nasiliły się do tego stopnia, że nie mogłem wstać z łóżka. W czasie tego leczenia, z jednej strony boreliozy, a z drugiej zwyrodnień kręgosłupa, zanotowano w wypisie szpitalnym, że jestem „nadwrażliwy na ból". Zdaniem lekarzy nie powinno było boleć, a mnie jednak bolało. Dopiero po czasie okazało się, jak bardzo się mylili.
AW: Jak to się stało, że wreszcie doszło do rozpoznania szpiczaka?
WŁ: W końcu zrobiono mi rezonans. Wtedy pani doktor neurolog z przychodni po obejrzeniu wyniku napisała, że konieczna jest między innymi konsultacja onkologiczna i chirurgiczna. Kiedy jednak poszliśmy do onkologa, ten stwierdził, że trzeba by pobrać wycinek, gdyż na tym etapie nie jest w stanie niczego powiedzieć. Wówczas wróciliśmy do neurologa, który leczył mnie w szpitalu, i ten po konsultacji z jeszcze innym lekarzem z sąsiedniego szpitala ustalił, że powinienem natychmiast przejść operację kręgosłupa. Początkowo miała się odbyć w Otwocku, ale okazało się, że z różnych względów lepszy będzie szpital w Konstancinie.
HŁ (*Halina, żona pana Wiesława*): Pamiętam, że już w Konstancinie poprosiłam lekarza, aby przybliżył mi nieco, co to ma być za zabieg. Zdziwił się niezmiernie, że nie wiemy, z czym przyjechaliśmy. Zwrócił nam uwagę na to, że przecież mamy wyniki, z których wynika, że to *plasmocytoma*. Nie wiedzieliśmy, co to jest. Niestety, nikt nam wcześniej nie powiedział, że to złośliwy nowotwór. Byliśmy wówczas bardzo zaskoczeni, a mąż

natychmiast zaczął szukać za pomocą komórki w internecie jakichś informacji na ten temat.
WŁ: Początkowo nie miałem pojęcia, co to za choroba. W późniejszym okresie jednak interesowało mnie wszystko, co jest z nią związane. Po prostu chciałem jak najwięcej wiedzieć. Między innymi dlatego założyłem stronę internetową poświęconą szpiczakowi, która do dziś funkcjonuje.
AW: Jak zareagowaliście na wiadomość o tak poważnej chorobie?
WŁ: Byłem przerażony. Wydaje mi się, że w pierwszym momencie zacząłem się zastanawiać, ile życia jeszcze mi zostało. Ale bałem się nie tylko choroby, lecz również samej operacji kręgosłupa, na którą wówczas przyjechałem do szpitala. Wydawało mi się, że mogę się nie obudzić, co przecież nie jest czymś niemożliwym w tego rodzaju sytuacjach. Tak więc gdy obudziłem się po zabiegu, byłem szczęśliwy, że jednak żyję i że pierwszy etap leczenia mam za sobą.

Przez cały ten czas martwiłem się też o to, co stanie się z moją rodziną, z żoną, z dziećmi. Szczególnie przykro było mi zwłaszcza wtedy, gdy myślałem o mojej mamie, która straciła już czworo dzieci. Dwoje rodzeństwa umarło w dzieciństwie, kolejny brat zginął w młodym wieku w wypadku, a siostra w wieku czterdziestu lat zmarła na raka. Wiedziałem, że moja śmierć byłaby dla niej po prostu czymś strasznym. Z tego powodu nie powiedzieliśmy jej, że zachorowałem na nowotwór.
HŁ: Natomiast ja – będąc u męża – starałam się być twarda. Dopiero gdy przychodziłam do domu, to płakałam. Nie potrafiłam też rozmawiać o tym wszystkim na przykład z koleżankami z pracy. Natychmiast zaczynałam płakać. W dodatku mąż został zdiagnozowany latem, a na wrzesień mieliśmy zaplanowany ślub córki. To było źródłem dodatkowego stresu, bo zdawaliśmy sobie sprawę, że dla niej powinien to być wyjątkowy dzień, a my nie wiemy, co się tak naprawdę do tego czasu stanie.
WŁ: Tak. Pamiętam, że – idąc na operację w lipcu – myślałem sobie: „Żeby tylko doczekać jeszcze do ślubu córki".
AW: Udało się być na ślubie?
WŁ: Tak. Uparłem się, że muszę być chociażby tylko na ceremonii ślubnej. Po prostu za wszelką cenę. Ostatecznie, co prawda w gorsecie na kręgosłup, byłem nie tylko na ślubie, ale także i na weselu, a nawet zaprosiłem żonę do tańca. Oczywiście przez cały czas zdawałem sobie sprawę, że wiele ryzykuję.
HŁ: Nie wyobrażaliśmy sobie, że po tej chemii będzie w stanie uczestniczyć w tym wszystkim. A jednak się udało.
AW: Jak zareagowały dzieci na wiadomość o Pana chorobie?
WŁ: Nie chciały pokazywać, że bardzo to przeżywają. Dopiero potem dowiedzieliśmy się, jak bardzo.
HŁ: Nie zdawaliśmy sobie sprawy z tego, dopiero choroba syna, która ujawniła się pół roku później, uświadomiła nam, że nieokazywanie emocji czy wręcz pocieszanie nas było wyrazem tłumienia tych emocji.
AW: Co było dalej?
WŁ: Po udanej operacji w Konstancinie następnym etapem leczenia była radioterapia w Białymstoku. Potem dowiedziałem się, że nie powinna być zastosowana przed leczeniem hematologicznym.
HŁ: Mąż tego nie wie, ale gdy znalazł się w szpitalu w Białymstoku, to lekarz powiedział mi, że mąż jest w ciężkim stanie i zostanie zastosowana radioterapia jako metoda, która już raczej nie zaszkodzi, a może trochę pomóc. Dodał też, że nie należy się spodziewać

cudów. Potem, gdy z onkologii przeniesiono męża na oddział hematologii, gdzie miało się rozpocząć właściwe leczenie szpiczaka, profesor był zdziwiony, że mąż jest po radioterapii.
WŁ: W każdym razie na hematologii przeszedłem chemioterapię. Zakładano, że jeśli nastąpi przynajmniej częściowa remisja, zostanę poddany przeszczepowi szpiku. Po 4. cyklu wyniki okazały się na tyle dobre, że lekarze zaczęli się zastanawiać nad wyborem ośrodka, w którym ten przeszczep mógłby być przeprowadzony. Zdecydowano, że będzie to Lublin, gdzie wykonano 3, niestety nieudane, próby mobilizacji. To znaczy nie zebrano dostatecznej ilości komórek z krwi obwodowej niezbędnych do przeszczepu. Po moim powrocie do Białegostoku zaczęto szukać innych rozwiązań. Lekarz prowadzący poinformował nas, że we Wrocławiu istnieje możliwość pobrania komórek do przeszczepu nie tylko z krwi obwodowej, ale również bezpośrednio ze szpiku. Ostatecznie tam właśnie przeszedłem przeszczep 4 grudnia 2007 roku.
AW: Jak Pan wspomina ten okres?
WŁ: To był bardzo ciężki dla mnie czas. Źle znosiłem tę silną chemioterapię przedprzeszczepową. Trudno mi było cokolwiek jeść. Gdy starałem się jeść na siłę, bo przecież zdawałem sobie sprawę, że to ważne, to niestety później wymiotowałem. W pewnym momencie byłem nawet karmiony pozajelitowo.

Co gorsza, to był okres świąteczny, więc dodatkowo było mi smutno z tego powodu, że nie mogę być z bliskimi. Ratowały mnie jedynie rozmowy telefoniczne. To były bardzo trudne chwile, także z tego względu, że byłem świadkiem odejścia kilku pacjentów z sąsiednich sal, u których niestety leczenie się nie powiodło. Widząc to, miałem świadomość, że i ze mną może tak być.
AW: Jak długo powracał Pan do sił po przeszczepie?
WŁ: W styczniu wróciłem do domu, a 1 kwietnia już podjąłem pracę. Poza krótkotrwałymi zwolnieniami pracuję do dziś. Muszę przyznać, że moi zwierzchnicy zachowali się wspaniale. Mieli wszelkie podstawy, aby mnie zwolnić, ale podjęli decyzję, że będą na mnie czekać. I czekali półtora roku. W konsekwencji dział, którym kieruję, pozostawał w tym czasie formalnie bez kierownika. To było bardzo budujące i do dziś jestem wdzięczny mojemu prezesowi, że tak wobec mnie postąpił. Nawet trudno mi sobie wyobrazić, jak bym się czuł, gdyby w mojej sytuacji zwolniono mnie z pracy. Dlatego gdy tylko w moim zakładzie pojawia się podobna sytuacja, to przypominam sobie, jak się zachowano wobec mnie, i uświadamiam swoim przełożonym, że różnie w życiu może się zdarzyć.

Co więcej, moi współpracownicy także dziś zachowują się względem mnie niezwykle taktownie. Nie nagabują mnie pytaniami o szczegóły leczenia itd. Odpowiada mi to, że nie są natarczywi.
AW: Czy wiara była dla Państwa źródłem jakiegoś wsparcia?
WŁ: Wiara w możliwość wyzdrowienia – tak. Natomiast w innym sensie – nie. Wystarczało mi wsparcie rodziny.
HŁ: Trudno znaleźć oparcie w wierze w takiej sytuacji. Nie dało się tu uniknąć pytania: „Dlaczego mnie to spotkało? Przecież nikomu nic złego nie zrobiłem". Zresztą ja pytałam podobnie. Doświadczałam też jakiejś takiej złości. Nie mogłam nawet uczestniczyć we mszy, bo zaczynałam płakać.
WŁ: Wiedziałem, że stawianie takiego pytania jest bez sensu. Ludzi po prostu spotykają choroby i różne inne tragedie.
HŁ: Ale na przykład nasza córka wraz z mężem, między innymi w intencji zdrowia taty, przeszła Szlak św. Jakuba, to znaczy szlak pielgrzymkowy do katedry Santiago de Compostela. Szli od granicy Francji, prawie 800 km!

AW: Czy na skutek choroby uległy zmianie jakieś Wasze fundamentalne przekonania na temat rzeczywistości?
HŁ: Prawdę mówiąc, ja przewartościowałam całe swoje życie. Wcześniej byłam bardzo dokładna, nie mogłam wypić kawy, dopóki nie było idealnego porządku. Teraz nie zwracam uwagi na takie drobiazgi. Czasami mam nawet wrażenie, że stałam się inną osobą. Dzięki temu poprawiła się atmosfera w domu i nie dochodzi do sprzeczek z powodu tak naprawdę mało istotnych spraw.
WŁ: Mottem swojej strony internetowej poświęconej szpiczakowi, którą zacząłem prowadzić po zachorowaniu, uczyniłem słowa pisarza Josteina Gaardera, który w książce *Świat Zofii* postawił niezwykle ważne pytanie: „Czy to nie smutne, że większość ludzi musi zachorować, by zdać sobie sprawę z cudowności życia?". Zawsze doceniałem wartość życia, ale to, że znalazłem się tak blisko granicy, pozwoliło mi zobaczyć, jak można przeżywać je jeszcze pełniej. Zobaczyłem, że każdą chwilę, zwłaszcza tę spędzoną z rodziną, trzeba bardzo cenić, bo może się ona nie powtórzyć. Obecnie cieszą mnie więc nawet małe rzeczy. Na przykład cieszą mnie kolejne etapy czy wydarzenia w życiu, które mogę przeżyć, jak chociażby 30. rocznica ślubu.
AW: Czy dowiedzieliście się czegoś o sobie w czasie choroby?
WŁ: Zobaczyłem, jak bardzo mojej żonie i dzieciom na mnie zależy.
HŁ: Nie przypuszczałam, że jest we mnie tyle siły i determinacji w walce o męża. Nigdy w życiu nie podejrzewałabym siebie o taką siłę i odwagę do zrobienia pewnych rzeczy. Zawsze mi się wydawało, że w naszym związku to mąż jest tą silną stroną i nadaje bieg naszemu małżeństwu. Dopiero w tej sytuacji zobaczyłam, że też jestem do tego zdolna.
AW: Czy pojawiły się jakieś nowe plany pod wpływem choroby?
WŁ: Chciałbym odwiedzić wraz żoną wszystkie te miejsca, które były dla nas ważne i które mają dla nas znaczenie sentymentalne. Zaczęliśmy od wyjazdu do Zakopanego. Natomiast w tym roku byliśmy w Karpaczu, gdyż spędziliśmy tam wspaniałe chwile w pierwszym roku małżeństwa. Tak dobrze nam szło, że stwierdziliśmy, że skoro dojechaliśmy aż tutaj, to i do Pragi damy radę. I udało się. A w przyszłym roku jedziemy do Budapesztu i Wiednia.
AW: Czy tryb życia jakoś się zmienił?
WŁ: Diametralnie zmieniliśmy sposób żywienia. Jest to możliwe oczywiście dzięki staraniom żony. W każdym razie bardzo dbamy o to, co jemy.
AW: Jakie byłoby Pana przesłanie dla innych chorych?
WŁ: Przede wszystkim trzeba mieć nadzieję. Nadzieja i wiara w to, że będzie dobrze i że chorobę da się leczyć, jest tu podstawowa. Chciałbym też na koniec zacytować słowa profesora Juliana Aleksandrowicza, kierownika Kliniki Hematologii Akademii Medycznej w Krakowie w latach 1971–1978, które dla mnie miały duże znaczenie: „Nie ma nieuleczalnie chorych. Poznałem siłę nadziei i destrukcyjną moc rozpaczy. Zalecam trwanie przy nadziei, nigdy bowiem nie wiadomo, w której chwili i skąd może przyjść ocalenie".

Bogumiła Poźniak, lat 58, leczy się od 4 lat. Ma dwóch synów, mieszka z mężem w Jeleniej Górze. Pracowała jako nauczycielka biologii w liceum ogólnokształcącym. Obecnie na emeryturze, ale wciąż aktywna zawodowo.

AW: Jak zaczęła się Pani choroba?
BP: Pamiętam, że 4 lata temu, gdy wracaliśmy z wakacji, zaczęło mnie boleć prawe ramię. Myślałam, że może gdzieś mnie przewiało albo je nadwyrężyłam. Okazało się jednak, że ból jest na tyle dotkliwy, że będąc w szkole, to znaczy w pracy, nie byłam w stanie pisać na tablicy. Bolało do tego stopnia, że próbowałam pisać lewą ręką, z niewielkim sukcesem, gdyż jestem zdecydowanie praworęczna. Zgłosiłam się więc do lekarza pierwszego kontaktu i rozpoczęliśmy leczenie z początkową diagnozą zespołu bolesnego barku. Dostawałam blokady dostawowe, to jest zastrzyki z odpowiednim lekiem steroidowym oraz chodziłam na masaże. Ani jedno, ani drugie nie było skuteczne. W końcu pewnego razu przed wyjazdem na narty, wychodząc z brodzika w łazience, usiłowałam wytrzeć sobie nogę, a tu nagle coś w tym barku chrupnęło. Mimo że koleżanka zauważyła pojawiające się w tym miejscu wybrzuszenie, a ja nie bardzo mogłam ruszać ręką w bok, zdecydowałam się jednak pojechać na tę wyprawę. Niemniej ból i ograniczenie ruchu okazały się bardzo uciążliwe. Na tyle przykre, że postanowiłam się skonsultować z chirurgiem. Chirurg zalecił wykonanie rezonansu magnetycznego barku. Badanie wykonano przed świętami wielkanocnymi. Po świętach wybrałam się z koleżanką po odbiór wyników i kiedy już wracałyśmy, sama prowadząc samochód, poprosiłam ją, aby mi przeczytała, co też tam u mnie stwierdzono. No i koleżanka przeczytała: „Guz nowotworowy, prawdopodobnie złośliwy…". W tym momencie przerwała. Natomiast ja – słuchając tego – zastanawiałam się, czy to aby na pewno mnie dotyczy. Odwiozłam ją i przyjechałam do domu z taką informacją. Pokazałam wyniki mężowi oraz synowi. Obaj, gdyż mąż jest lekarzem weterynarii, a syn był wtedy jeszcze studentem weterynarii, zdawali sobie sprawę z powagi sytuacji. Zaczęliśmy się zastanawiać, co robić dalej. Poprosiłam też syna, aby poszedł za mnie tego wieczoru do teatru, gdzie byłam wcześniej umówiona, gdyż ja musiałam się jakoś oswoić z tą wiadomością. Później koleżanka zrelacjonowała mi, że gdy syn pojawił się i poinformował ją, że nie przyjdę na przedstawienie, i podał przyczynę, był ogromnie przygnębiony i ledwie mógł mówić.
AW: Co było dalej?
BP: Znajomy lekarz skierował mnie do szpitala w celu zrobienia dalszych badań, przede wszystkim biopsji. Ten sam lekarz mówił mojemu mężowi, że dobrze byłoby, gdyby to

był szpiczak, bo szpiczaka się leczy. Wyniki faktycznie potwierdziły ostatecznie, że to szpiczak.
AW: Czy wiedziała Pani, co to za choroba?
BP: Kiedyś, z racji wykształcenia, pracowałam w laboratorium medycznym, a następnie uczyłam hematologii w medycznym studium zawodowym. Prowadziłam tam ćwiczenia, w związku z czym jeździłam na różne kursy, poszerzając wiedzę z tej dziedziny. Na zajęciach z patologii omawialiśmy rozmaite choroby, między innymi szpiczaka. Gdy zachorowałam, od razu pojawił mi się przed oczami obraz szpiku z tymi plazmocytami. Do dziś pamiętam też, że – żartując – mówiłam do grupy, w której akurat były same dziewczęta, że nie powinnyśmy się bardzo tego obawiać, bo statystyki podają, że to częściej mężczyźni chorują na szpiczaka.
AW: Przewrotność losu jest zaskakująca. Jak Pani zareagowała na wiadomość, że jest Pani chora?
BP: Muszę przyznać, że ani razu nie płakałam. Rozpłakałam się dopiero wówczas, gdy mąż przyjechał odebrać mnie po przeszczepie. Wtedy tak płakałam, że nie byłam w stanie się odezwać. Raczej przez cały czas myślałam sobie, że w obliczu tego, iż zmarł już mój brat bliźniak, a także ojciec, nie mogę zrobić tego mamie, żeby musiała przeżyć kolejną traumę.
AW: Co Pan czuł, kiedy żona przyszła do domu z takim rozpoznaniem?
AP (*Andrzej Poźniak*, *mąż pani Bogumiły*): Chciało mi się płakać. To był dla mnie szok. Nawet pojawił się taki moment, że kompletnie się rozkleiłem, kiedy dzwoniłem do znajomego lekarza, aby żonę skierował do szpitala w celu ustalenia konkretnej diagnozy. On potrafił mnie jednak skutecznie pocieszyć.
AW: Jak przebiegało leczenie?
BP: Zdecydowałam się na leczenie w Krakowie. Między innymi dlatego, że skontaktowałam się z doktorem Janem Musiałem, który także tam się leczył i był z leczenia bardzo zadowolony. Bywało, że czasami nawet wspólnie jeździliśmy do Krakowa. Swojemu nowemu lekarzowi postanowiłam zaufać bezgranicznie. Pamiętam, że gdy na pytanie, ile mam lat, odpowiedziałam, że 54, to lekarz powiedział: „Pani jest młoda, bardzo młoda. Trzeba się leczyć". Bardzo mnie to ujęło i dało nadzieję. I to bezgraniczne zaufanie spowodowało, że w konsekwencji nie szukałam już żadnych informacji na temat choroby w internecie. Zwłaszcza dotyczących rozmaitych statystyk, gdyż stwierdziłam, że byłoby to zbyt przygnębiające.
Leczenie początkowo polegało na przyjmowaniu chemioterapii i na naświetlaniu (napromienianiu) guza. Niestety wkrótce pojawiły się skutki uboczne leków. Na przykład okazało się, że będąc w Krakowie, nie jestem w stanie wsiąść do tramwaju. Pewnego razu – trzymając się poręczy – próbowałam wejść do środka, ale nikt mi wówczas nie pomógł. Tramwaj ostatecznie odjechał. To było bardzo przykre przeżycie, które uświadomiło mi, że zaczynam być niedołężna.
Niestety musiałam się z tymi objawami jakoś oswoić, gdyż wiedziałam, że powodujące je procedury medyczne przygotowują mnie do przeszczepu szpiku. Sam przeszczep był natomiast niesamowitym przeżyciem.
AW: Czy obawiała się Pani przeszczepu?
BP: Początkowo, gdy doktor Musiał w koleżeńskiej rozmowie przedstawił mi, jak przebiega proces leczenia, to znaczy powiedział: „Przejdziesz chemię, następnie przeszczep… itd.", nie mieściło mi się to w głowie. Potem okazało się, że to nic strasznego. Profesor czuwał nad wszystkim i podtrzymywał na duchu, mówiąc: „Jak pani pięknie dziś wygląda". Po-

myślałam sobie, że jak strasznie muszę wyglądać, to chyba tylko ja wiem. Zachowanie lekarza jest jednak szalenie ważne. Można powiedzieć nawet, że jest to forma terapii.
Podsumowując, gdyby zapytała mnie pani, czy warto przez to wszystko przechodzić, odpowiedziałabym bez zastanowienia, że tak. Bardzo się cieszę, że przeszczep się udał i że choroba jest obecnie w stadium całkowitej remisji. Podchodzę do tego w ten sposób, że podarowano mi 3 lata życia. Nie zawahałabym się wręcz stwierdzić, że jestem szczęściarą. Być może brzmi to paradoksalnie w ustach osoby chorej na nowotwór, ale to, że mogłam znieść trudy kuracji, między innymi dzięki wspaniałemu mężowi, synom, synowej, przyjaciołom, i to, że doczekałam wnuków, jest ogromnym powodem do radości. Nie wiem, co będzie dalej, gdyż „tyle wiemy o sobie, ile nas sprawdzono", ale sądzę, że szczęścia trzeba się doszukiwać, a wtedy się je znajduje.
AW: Czyli rodzina stanowiła dla Pani największe wsparcie w chorobie?
BP: Tak. Wsparcie rodziny miałam ogromne. Mój mąż pomagał mi nawet w kuchni. Niestety w czasie mojej choroby sam zachorował na astmę. Jestem przekonana, że moja choroba się do tego przyczyniła.
Jeśli chodzi o wsparcie, to nie sposób nie wspomnieć też wspaniałych przyjaciół, których mam, za których dziękuję i którzy towarzyszyli mi na różne sposoby w tej chorobie. Takim ważnym zdarzeniem były na przykład słowa pani dyrektor szkoły, gdzie pracowałam wcześniej oraz także będąc już na emeryturze, która powiedziała: „To co? Przeszłaś kurację i wracasz". Pomyślałam sobie wtedy, że faktycznie wracam. Ostatnio nawet powiedziałam jej, że chyba nie zdawała sobie sprawy z tego, ile wówczas znaczyły dla mnie jej słowa.
AW: Czy wiara stanowiła dla Pani jakieś wsparcie?
BP: Jestem osobą wierzącą i wiara ma dla mnie duże znaczenie. Nie miałam pretensji do Pana Boga z powodu tego, co mnie spotkało. Jestem też racjonalistką i zdaję sobie sprawę, że choroby po prostu są i zdarzają się różnym osobom. I mimo wszystko czułam się „zaopiekowana"…
AW: Czy z powodu choroby coś istotnego zmieniło się w Pani albo wokół Pani?
BP: Zmieniła się optyka widzenia wszystkiego. Pod wpływem choroby człowiek pokornieje. Być może zależy to od osobowości, ale mnie ta sytuacja nauczyła właśnie pokory. Może człowiek jakoś łagodnieje? Ale zrobiłam się też pazerna na różne rzeczy, zwłaszcza na różnego rodzaju wycieczki, które zawsze bardzo lubiliśmy. Wspólnie z rodziną zaczęliśmy również w szczególny sposób celebrować razem spędzany czas. No i niestety, choroba powoduje też to, że trzeba przeorganizować większość dotychczasowych planów.
AW: Czy Pan się jakoś zmienił wskutek choroby żony?
AP: Powiem tak, zawsze kochałem swoją żonę, a teraz kocham ją jeszcze bardziej. Ta choroba nas zbliżyła. Wcześniej bardzo często wyjeżdżałem ze znajomymi na wycieczki rowerowe. Teraz postanowiłem, że to razem powinniśmy spędzać więcej czasu. Mogę też powiedzieć, że stałem się bardziej wierzący i praktykujący pod wpływem tych zdarzeń.
AW: Czy choroba spowodowała, że zrealizowała Pani jakieś swoje dotychczasowe marzenia?
BP: Tak. Wybrałam się sama w podróż mojego życia do Vancouver, gdzie mam przyjaciółkę. Wrażenia były niesamowite. Zobaczyłam wiele rzeczy, o których wcześniej marzyłam, między innymi byłam nad oceanem. To było wspaniałe. Jak już mówiłam, zrobiłam się zachłanna na podróże i w związku z tym mam jeszcze wiele planów dotyczących wędrówek po kraju i wyjazdów zagranicznych.
AW: Jakie byłoby Pani przesłanie dla innych chorych?
BP: Nie wolno się załamywać. Trzeba przynajmniej spróbować walczyć. Jest tak, że słyszymy różne rzeczy na temat jakiejś choroby, ale należy zdawać sobie sprawę, iż

w przypadku każdego organizmu inaczej ona przebiega. Trzeba znaleźć lekarza, do którego ma się zaufanie i dać szansę medycynie. Dzięki temu można, podobnie jak ja, zrealizować jeszcze jedne piękne wakacje (po przeszczepie spędziliśmy z mężem piękny rowerowy urlop, podczas którego okazało się, że jazda rowerem samym brzegiem morza jest niepowtarzalna i wcale niełatwa), albo nawet i podróż życia.

Dorota Skrzypkowska, lat 52, leczy się od 2 lat. Obecnie na rencie, wcześniej pracowała jako rehabilitantka w przychodni. Ma dwoje dorosłych dzieci, mieszka wraz z mężem w Krakowie.

AW: Jak zaczęła się Pani choroba?
DS: Zupełnie niewinnie. Bolał mnie kręgosłup. Ale myślałam sobie, że kogóż w dzisiejszych czasach nie boli kręgosłup? Jako że wcześniej byłam bardzo aktywna i miałam kilka urazów, wszystkie dolegliwości przypisywałam tym wcześniejszym zdarzeniom. Robiłam tomografię, która wykazała złamania kręgosłupa, ale wraz z lekarzami uznaliśmy, że przyczyną tego jest moja wcześniejsza aktywność.
AW: Jak długo trwały te objawy przed ustaleniem rozpoznania?
DS: Kilka miesięcy, może pół roku. Wtedy to próbowałam się trochę sama leczyć, gdyż ze względu na rodzaj wykonywanej pracy miałam pod ręką rozmaite oprzyrządowania, a także wykwalifikowanych lekarzy. Tak więc na własną rękę usiłowałam coś zrobić z tym kręgosłupem. W początkowej fazie przynosiło to nawet efekty.
AW: Rozumiem, że nasilenie się objawów spowodowało, iż zaczęła Pani szukać dalszej pomocy?
DS: Tak. Bóle stały się tak silne, zwłaszcza w odcinku lędźwiowym, że nie mogłam już sypiać w nocy. Pojechałam wtedy do szpitala, gdzie nie bardzo zresztą chciano mnie przyjąć z powodu dotychczasowej diagnozy i powszechności bólów kręgosłupa. W każdym razie zdecydowano, że zostanę przyjęta na 3 dni. Po 3 dniach, kiedy to zrobiono mi różne badania, w tym morfologię krwi, okazało się, że ujawniła się lekka anemia. Następnie badanie moczu dało lekarzom wiele do myślenia i wtedy zaczęto szukać przyczyny takich wyników. Okazało się, że to szpiczak. W tym momencie miałam zajęte już 90% szpiku i prawie się nie ruszałam. Gdy się położyłam, nie byłam w stanie odwrócić się z boku na bok, że o toalecie czy innych czynnościach już nawet nie wspomnę.
AW: Jak Pani zareagowała na wiadomość, że to szpiczak?
DS: To był szok. Okropny szok. Zawsze byłam bardzo aktywną, zdrową i silną osobą. Nigdy nic mi nie dolegało, a w momencie zachorowania nawet nie wyglądałam jak ktoś ciężko chory. W czasie choroby zresztą także. Początkowo więc płakałam, zadawałam sobie pytanie: „Dlaczego ja?", długo nie mogłam się z tym pogodzić. Właściwie to chyba do dzisiejszego dnia nie mogę się pogodzić. Próbuję wymazać to wszystko z pamięci, ale niestety nie bardzo się da. Tym bardziej że co drugi dzień przypominają mi o tym dializy.
AW: Jak zareagowały osoby bliskie na wiadomość o tak ciężkiej chorobie?
DS: Nie wiem. Mieli maski. Na pewno przeżyli to bardzo, ale przede mną udawali chojraków. Mówili, że wszystko będzie dobrze, podtrzymywali mnie na duchu, i właściwie to im zawdzięczam tę swoją walkę. To, że miałam tyle sił, aby to pokonać. Bez nich chyba nie dałabym sobie rady w chorobie. Bywało tak, że byłam cały czas zalana łzami i nie mogłam się z tym uporać.
AW: A czego Pani się najbardziej bała: śmierci czy też cierpienia związanego z chorobą?

DS: Śmierci. Tego, że już nie wrócę do domu. Ale kalectwa też się bardzo bałam, bo były w szpitalu momenty, że nie byłam w stanie nawet drgnąć na łóżku.
AW: Jak długo trwała taka niemoc?
DS: Gdy zostałam przyjęta do szpitala, to pamiętam, że przez kilka pierwszych dni chodziłam jeszcze po korytarzu, ale potem około miesiąca nie mogłam zrobić kompletnie nic. Dopiero po zabiegu cementowania najbardziej zniszczonych kręgów kręgosłupa powoli zaczęłam wracać do formy, to znaczy siadać, odwracać się itd.
AW: Jak właściwie przebiegało leczenie? Wspominała Pani też o dializach, czyli pojawiły się w trakcie leczenia problemy z nerkami?
DS: Tak. Do dziś jestem dializowana. Niestety okropnie je przechodzę, cały dzień jestem wtedy do niczego. W każdym razie w początkowym okresie leżałam na oddziale nefrologii, bo nerki już nie pracowały, a dopiero potem przetransportowano mnie na oddział hematologii. Wtedy właśnie rozpoczęły się dializy. Następnie przeszłam 6 cykli leczenia Velcade i po roku pojechałam do Warszawy na przeszczep szpiku.
AW: Dlaczego do Warszawy?
DS: W Krakowie nie wykonuje się przeszczepów u pacjentów dializowanych. Po przeszczepie z każdym tygodniem było już jednak coraz lepiej.
AW: Bała się Pani przeszczepu?
DS: Oczywiście. Początkowo nie chciałam się zgodzić. Wydawało mi się, że tego przeszczepu nie przeżyję, bo dodatkowo przecież jestem dializowana. Dopiero w Warszawie namówiono mnie na to wszystko. Muszę przyznać, że było bardzo ciężko, i nie wiem, czy drugi raz bym się zdecydowała. Miałam chyba wszelkie możliwe objawy uboczne stosowania tej silnej, przedprzeszczepowej chemioterapii. Wymioty, biegunki, grzybicze zapalenie układu pokarmowego, co spowodowało takie opuchnięcie krtani, że nie tylko nie mogłam jeść, ale i oddychać. Po prostu makabra. W dodatku wypadły mi wszystkie włosy, nawet brwi i rzęsy. Wyglądałam zupełnie inaczej i wprost nie mogłam na siebie patrzeć. Nawet spałam w chusteczce, bo tak mnie to krępowało.
AW: Czy miała Pani takie momenty podczas leczenia, w których myślała sobie Pani: „Mam już dość"?
DS: Nie. Pojechałam tam z nastawieniem, żeby zwyciężyć. I uważałam, że muszę podołać temu wszystkiemu. I tak się stało. Oczywiście były momenty zwątpienia, ale szybko mijały, bo mówiłam sobie wtedy: „Opamiętaj się, dziewczyno, musisz przez to przejść". Dostałam jakąś taką siłę z góry.
AW: Wiara stanowi dla Pani wsparcie?
DS: Tak. Modliłam się o siłę i o to, żeby to wszystko przetrwać. I dostałam tę siłę. To jest tak, że jak dostaje się krzyż, to otrzymuje się też siłę, żeby ten krzyż dźwigać.
AW: A nie obraziła się Pani na Pana Boga?
DS: Bywało, że się obrażałam, i do dziś się obrażam. Czasami nawet bluźnię. Ale i tak mi dużo dał. Początkowo zabrał, ale dużo oddał. Muszę też przyznać, że chyba obecnie mocniej wierzę w Boga. Wcześniej także wierzyłam, ale ta wiara była bardzo płytka. Mogłoby się wydawać, że powinno być odwrotnie, ale wiem, że jestem „wymodlona".
AW: Czy rodzina i przyjaciele stanowili jakieś wsparcie?
DS: Tak, zawsze byli bardzo blisko mnie i nadal są. To bardzo ważne, zwłaszcza w ciężkich chwilach. Także w pracy bardzo ładnie się zachowali, na przykład modlili się za mnie. Poza tym świadomość, że mam rodzinę, powodowała, że myślałam sobie, iż muszę temu wszystkiemu podołać. Po prostu muszę.
AW: Rozmawiacie w domu o Pani chorobie?

DS: Nie, w ogóle. Pierwszy raz rozmawiam o tym z panią. Ja nie chcę o tym rozmawiać, mąż tym bardziej. Nawet w szpitalu w kolejce gdy pacjenci rozmawiali między sobą, to ja uciekałam.
AW: A skoro nie rozmawiacie o chorobie, to sama Pani rozmyśla czasem o szpiczaku?
DS: Tak. Mam takie bezsenne noce, kiedy to wszystko niestety się odtwarza. Wtedy wraca pytanie: „Dlaczego?".
AW: Mówiła Pani, że pod wpływem choroby Pani wiara się umocniła. Czy zmieniło się coś jeszcze w Pani systemie wartości?
DS: Pewnie. Teraz jestem już zupełnie inną osobą niż przedtem. Wcześniej byle co mnie denerwowało, byłam strasznie pedantyczna. Nie mogłam spać, dopóki nie posprzątałam. Bywało też, że z byle powodu krzyczałam na męża. Obecnie uważam, że są rzeczy ważne i ważniejsze.
AW: Czy obecnie Pani tryb życia zmienił się znacząco?
DS: Teraz staram się już żyć normalnie, a o tym wszystkim próbuję zapomnieć. Gdyby nie dializy, to być może by mi się to udało. Ale mam taką cichą nadzieję, że może nerki też zaczną lepiej funkcjonować i wtedy będę przeszczęśliwa.
AW: Czy pod wpływem choroby pojawiły się jakieś nowe cele życiowe?
DS: Nie. Cieszę się, że jest, jak jest. Że chodzę, jestem sprawna, że wróciłam do domu itd. Bardzo chciałabym na nowo podjąć pracę, bo ogromnie ją lubiłam. Lubiłam kontakt z ludźmi i to, że mogę im pomagać. Tak więc mam nadzieję, że jeszcze będę mogła im coś dać.
AW: Jakie byłoby Pani przesłanie dla innych chorych?
DS: Chorzy nie powinni się poddawać. Jeśli tylko znajdą w sobie siłę do pokonywania szpiczaka, to na pewno się uda. Bo patrząc na mnie, to naprawdę jest to możliwe. Byłam przecież w beznadziejnym stanie, a dzisiaj żyję normalnie. Cuda się zdarzają i ja jestem tego przykładem.

Teresa Smagowicz, lat 66, leczy się od 4 lat. Z wykształcenia prawnik i pedagog. Obecnie na emeryturze, wcześniej pracowała jako nauczycielka. Ma dwoje dzieci, mieszka z mężem w Krakowie.

AW: Jak zaczęła się Pani choroba?
TS: Pierwsze objawy pojawiły się około 2 lat przed ustaleniem rozpoznania. Mniej więcej pół roku po śmierci tatusia, który doznał udaru mózgu. To był dla mnie bardzo trudny okres związany z ogromnym stresem. Na skutek udaru tatuś stał się całkowicie niedołężny. Pomimo jego ciężkiego stanu postanowiłam opiekować się nim do końca. Wymagało to ode mnie zorganizowania intensywnej terapii w domu. Dzięki temu wiem, że odchodził z tego świata spokojny, niemniej muszę przyznać, że te 8 miesięcy było dla mnie strasznym obciążeniem fizycznym i psychicznym. W każdy razie przez pół roku od jego śmierci byłam jeszcze w stanie załatwiać różne rzeczy, między innymi związane ze sprzedażą jego mieszkania, lecz później nagle zaczęłam się źle czuć. Robiłam się coraz słabsza. Na przykład złapałam anginę, której długo nie mogłam wyleczyć. Przez trzy miesiące leczono mnie różnymi antybiotykami, ale niestety infekcja nie przechodziła. Dodatkowo, ilekroć robiono mi badania, OB za każdym razem było wyższe. W końcu, kiedy osiągnęło już bardzo wysoki poziom, moja zaprzyjaźniona pani doktor powiedziała: „Dosyć!", i pomimo mojego wymigiwania się od szpitala zdecydowała, że musimy to zdiagnozować. Ostatecznie zgodziłam się grzecznie, gdyż sama też widziałam, że dzieje

się ze mną coś bardzo niedobrego, a każdy wysiłek okupiony jest dosłownie wystąpieniem siódmych potów. W szpitalu, po licznych badaniach, okazało się, że to szpiczak.
AW: Jak długo trwał ten okres przed zdiagnozowaniem?
TS: Słabość, infekcje i inne uciążliwości trwały około 2 lat. Ale początkowo myślałam, że to zwykłe zmęczenie. Zmęczenie i gorsze samopoczucie nieraz było moim udziałem, bo zawsze prowadziłam bardzo aktywny i intensywny tryb życia. Na przykład w 38. roku życia podjęłam znowu naukę, kiedy to z prawnika postanowiłam się przekwalifikować na pedagoga i studiowałam do prawie 47. roku, kończąc edukację drugim stopniem specjalizacji. Pogłębiałam wiedzę, bo wciąż wydawało mi się, że wielu rzeczy jeszcze nie wiem, aby rzetelnie wykonywać swój zawód, a chciałam wiedzieć jak najwięcej. A potem przyszedł zawał serca. I od tego momentu stan mojego zdrowia systematycznie zaczął się pogarszać. Być może było tego wszystkiego za dużo: dzieci, mąż, dom, rodzina, nauka, no i szkoła, która stała się moją prawdziwą pasją.
AW: Co było dalej?
TS: W dniu, w którym pani doktor przyszła do mojej sali i tak specyficznie oparła się o ścianę, wiedziałam już, że coś jest nie tak. Poinformowała mnie, że to szpiczak. Gdy zapytałam, co to jest, i dowiedziałam się, że leczenie oznacza chemioterapię, zdałam sobie sprawę, że to ciężka choroba. Wtedy po prostu… zabrakło mi słów. Tym bardziej że pół roku wcześniej wykryto raka płuca u mojej młodszej siostry. Pomyślałam sobie wtedy: „No tak, najpierw tatuś, potem siostra, a teraz ja". Przez jakiś czas nie mogłam nic powiedzieć. Pani doktor to zauważyła i oznajmiła, że zostawi mnie, abym mogła spokojnie zebrać myśli. Gdy trochę ochłonęłam, to zadzwoniłam właśnie do tej młodszej siostry i poprosiłam, żeby sprawdziła, co to właściwie jest ten szpiczak.
AW: Jak uporała się Pani ze świadomością, że szpiczak to ciężka choroba?
TS: Nie zadawałam sobie pytań typu: „Dlaczego ja?". Zresztą to chyba byłoby jakieś dziwne, bo skoro nie ja, to kto? Czy to ktoś inny miałby zachorować, a ja nie? Nie przyszło mi coś takiego do głowy. Natomiast poczułam się, można by rzec, oszukana. Autentycznie oszukana. Nawet nie potrafię tego dokładnie określić, ale sformułowanie „oszukana przez życie" oddaje to, co czułam. Zawsze byłam taką osobą, która wciąż żyła dla kogoś. Nigdy nie potrafiłam się skupić na sobie. Dzieci, mąż, mama, tatuś i jeszcze wiele innych osób – dla nich i ze względu na nich odkładałam swoje marzenia, pasje, plany wycieczek. No i co? Gdy nadszedł ten czas, że dzieci są dorosłe, rodzice odeszli, sama jestem na emeryturze i mogłabym choć część z tych marzeń zrealizować, zachorowałam i już nie mogę. Niestety, nigdzie się nie wybiorę, bo możliwości mojego ciała są obecnie bardzo ograniczone. Niby idę prosto, a nogi się jakoś tak plączą, poty oblewają, a kontakty z ludźmi narażają na różne infekcje. Ale wracając do tego poczucia bycia oszukaną, muszę przyznać, że ten żal już minął. Dosyć szybko się pogodziłam.
AW: Jak zareagował mąż?
TS: Przypuszczałam, i zresztą nie myliłam się, że ta wiadomość zetnie go z nóg. On tę wiadomość po prostu przechorował. Gdy już znaliśmy diagnozę, wyszłam ze szpitala na 2-dniową przepustkę i w tym czasie to ja musiałam opiekować się mężem. Ponieważ jednak widział, że ja w tej sytuacji zachowuję spokój, to sam powolutku po jakimś czasie też się z nią oswoił.
AW: Jak zareagowały dzieci na wiadomość o Pani chorobie?
TS: Co tu dużo mówić – były przerażone. Córka natychmiast przyleciała z Irlandii, gdzie obecnie mieszka. I znowu doszło do tego, że to ja musiałam ją pocieszać i uspokajać. Podobnie zresztą było z synem. Po prostu gdy patrzyłam, jak oni się strasznie męczą, to musiałam to towarzystwo wyciągać z psychicznego dołka.

AW: Jak przebiegało leczenie?
TS: Zgłosiłam się do kliniki na oddział hematologii. W czasie pierwszej rozmowy pan profesor powiedział: „Jesteśmy w stanie przedłużyć pani życie o 5 lat". Do dziś wiele się w tej kwestii zmieniło i wiem, że obecnie mówi się nawet o 10 latach. W każdym razie w czasie tego leczenia przechodziłam różne okresy. Zaczęło się od przyjmowania chemioterapii przez kilka miesięcy. Następnie, ponieważ nie było znaczącej poprawy, moja pani doktor zadecydowała o leczeniu za pomocą Velcade. Znosiłam to dzielnie do czwartego cyklu, ale piąty był już dla mnie niestety tragiczny. Wystąpiły wszystkie możliwe działania niepożądane leku. Uciążliwa była zwłaszcza polineuropatia, bo miałam poczucie, że zupełnie nie panuję nad nogami. Wywracałam się, gubiłam buty albo kładłam się do łóżka, myśląc, że zdjęłam pantofle, a okazywało się, że mam je na nogach. Można powiedzieć nawet, że w ogóle nie czułam stóp. Występowały biegunki, a z nimi tak straszne odwodnienia, że towarzyszyły im utraty przytomności. Na skutek osłabionej odporności zapadłam także na grzybicze zapalenie płuc. Ale najgorsze z tego wszystkiego było chyba to, że dowiedziałam się, iż chemioterapia w ogóle nie pomogła i że wzrósł procent zmienionych chorobowo komórek szpiku. Rok leczenia i tyle cierpienia na nic. Wtedy nadszedł taki moment, w którym pomyślałam sobie, że już nie mam siły i że dłużej nie chcę tak żyć. Że dalej już się nie da, bo przecież w ogóle nie panuję nad swoim ciałem. To był taki mój pierwszy epizod załamania i jak do tej pory jedyny. Pamiętam, leżałam wtedy w szpitalu, podeszła do mnie pani doktor hematolog i powiedziała: „Tak pani nie zostawimy". Dało mi to wielką nadzieję. W końcu podano mi revlimid i dopiero wtedy nastąpiła istotna poprawa. Dzisiaj wiem, że idę w dobrym kierunku.
AW: Czy przechodziła Pani przeszczep?
TS: Nie. Przed leczeniem przy użyciu Velcade brano pod uwagę przeszczep, ale z powodu różnych okoliczności nie doszedł on do skutku.
AW: Czy mąż stanowił dla Pani wsparcie w chorobie?
TS: Tak, bardzo duże. Choć początkowo się załamał, później wielokrotnie doskonale sobie radził, gdy ze mną coś się działo. Poza tym duże znaczenie ma dla mnie jego całkowita akceptacja mojej osoby i jego miłość. Cieszę się także, że jako specjalista wysokiej klasy mimo swojego wieku wciąż pracuje. Dzięki temu stać mnie na wiele dodatkowych leków, które zażywam, a które są niezbędne, ale niestety nierefundowane. Stać mnie również na prywatne wizyty u specjalistów wtedy, gdy potrzebuję nagłej pomocy.
AW: Czy jeszcze jakieś osoby miały znaczenie?
TS: Troska i zainteresowanie moich dzieci są dla mnie bardzo ważne. Ale takim prawdziwym źródłem radości i bezwarunkowej akceptacji oraz miłości są dla mnie moje wnuki. One po prostu nie mają porównania, nie widziały, jak się zmienialiśmy przez lata, ale przeciwnie, od początku znają nas jako nieco mniej sprawnych, mniej urodziwych, i właśnie takich nas kochają. One też mobilizują mnie do tego, aby dbać o swój wygląd. Odprowadzając wnuczkę do szkoły, chcę, by miała poczucie, że ma elegancką babcię. Moja starsza siostra także wspaniale się zachowała. Mimo że mieszka za granicą, gdy tylko przechodziłam jakiś kryzys, natychmiast przyjeżdżała do Krakowa. I pomagała zarówno mnie, jak i mojemu mężowi. Muszę wspomnieć również o lekarzach. Całkowicie zawierzyłam swoim lekarzom prowadzącym – pani doktor hematolog, a także mojemu lekarzowi rodzinnemu – i to daje mi poczucie bezpieczeństwa.
AW: Czy wiara stanowiła dla Pani jakieś wsparcie?
TS: Jestem osobą wierzącą i praktykującą, więc naturalnie wiara stanowi dla mnie wsparcie. Mnie to bardzo pomaga. Mam taką potrzebę powierzenia swoich bliskich i siebie Bogu. Nigdy nie utyskiwałam na swój los, zwracając się do Boga. Czasami wprost przeciwnie,

dziękuję Mu za to, że jest. W każdym razie to wszystko, to znaczy wsparcie w postaci rodziny i wiary, dało mi taki wewnętrzny spokój i nakazało uporządkować swoje relacje z Bogiem i z ludźmi. Napisałam testament, ale też na przykład po wielu latach udało mi się wybaczyć osobie, do której miałam ogromny żal z powodu jej zachowania wobec mnie. Pewnego razu po prostu zobaczyłam ją w innym świetle, jako kogoś, kto właściwie potrzebuje pomocy. Uwolniłam się w ten sposób od wielu negatywnych emocji, żalu itd. Ponadto postanowiłam uporządkować pewien obszar związany z życiem zawodowym. To znaczy opracowałam moją pracę dyplomową: teorię połączyłam z praktyką i powstał poradnik, który zdecydowałam się umieścić w internecie i dać do niego dostęp wszystkim nauczycielom zainteresowanym pedagogiką opiekuńczą – pracownikom świetlic szkolnych, świetlic środowiskowych, instruktorom pracującym w domach kultury. Jestem pewna, że okaże się dla nich przydatny. Potwierdziły to zresztą recenzje metodyków, do których maszynopis wysłałam.

AW: Czy coś jeszcze zmieniło się pod wpływem choroby?

TS: Chyba nie. Pogodziłam się z tym, że to na mnie padło, i teraz jestem już spokojna. Nie zmieniłam się wewnętrznie jakoś tak radykalnie. Chociaż muszę przyznać, że dopiero śmierć pana doktora Musiała, który zmagał się z taką samą chorobą, uświadomiła mi, że ona jest gdzieś blisko nas, chorych. Do tego momentu, nawet chorując, w ogóle jakoś nie brałam pod uwagę takiej możliwości. Myślałam sobie: „Choruję, walczę, śmierć jest daleko". Gdy przeczytałam nekrolog, to zdałam sobie sprawę, że jest bardzo blisko, tuż obok. Niemniej nie boję się jej. W wieku 32 lat przeżyłam śmierć kliniczną i to było raczej niezwykłe doświadczenie. Boję się tylko bólu i cierpienia. Zmienił się natomiast mój tryb życia. Ze względu na uciążliwe zlewne poty jestem bardzo ograniczona, jeśli chodzi o przemieszczanie się. Po prostu nie zawsze istnieje możliwość przebrania się. W dodatku nieustannie istnieje groźba przeziębienia. Ogranicza mnie to bardzo, do tego stopnia, że bywają miesiące, zwłaszcza jesienno-zimowe, iż po prostu nigdzie nie wychodzę. Jakoś powoli uczę się z tym żyć.

AW: Jakie byłoby Pani przesłanie dla innych chorych?

TS: Nie można się załamywać. Po tym pierwszym szoku, który musi nastąpić, powinien nadejść spokój. Nie można zadawać sobie tego niepotrzebnego pytania „Dlaczego ja?". Trzeba po prostu zawierzyć lekarzom, bo oni już mają narzędzia do walki z tą chorobą. I te narzędzia są coraz lepsze, jak pokazuje czas. Nie można tracić nadziei, bo pesymizm nie tylko zabije w człowieku chęć walki, ale zniszczy też szansę, którą człowiek dostaje w chorobie. Należy też zdać sobie sprawę, że nie wolno nam zatruwać rodziny swoją chorobą. Gdybym oddała się rozpaczy, to zniszczyłabym nie tylko siebie, ale i moich bliskich. Niech nami kierują odwieczne prawdy: wiara, nadzieja i miłość. A gdy powstanie Centrum Leczenia Szpiczaka, to po prostu należy się tam zarejestrować i „spokojnie" chorować. Osobiście mam nadzieję, że doczekam dnia, kiedy ono powstanie.

Krystyna Talaga, lat 59, leczy się od 7 lat. Obecnie na emeryturze, wcześniej pracowała w zakładzie cukierniczym „Skawa". Mieszka z mężem i córką w Wadowicach. Ma trzech synów, córkę oraz czworo wnucząt.

AW: Jak zaczęła się Pani choroba?
KT: Zaczęło się objawami grypowymi, ale dodatkowo bolały mnie ręce i nogi. Tłumaczyłam sobie jednak, że to ze zmęczenia czy też wynik dźwigania toreb itd. Co więcej, moja bliźniacza siostra chorowała na gościec stawowy, więc sądziłam, że pewnie i mnie to dolega. Choć wcześniej robiłam badania okresowe potrzebne do pracy i OB wykazywało tendencję wzrostową, to uspokajano mnie, że to jeszcze nic takiego. Sama też się nie przejmowałam, bo wcześniej prawie nie chorowałam. Przeszłam jedynie żółtaczkę, a w szpitalu bywałam tylko przy okazji porodów. Oczywiście przechodziłam przeziębienia czy grypy, ale te leczyłam sama. Gdy więc odchodziłam na emeryturę, to w pracy dziwili się, że prawie w ogóle nie wykorzystałam zwolnienia chorobowego. I niestety tak się złożyło, że w grudniu odeszłam na emeryturę, a w czerwcu zachorowałam.
AW: Jak długo trwały objawy do czasu ustalenia rozpoznania?
KT: Ból rąk i nóg dokuczał mi dosyć długo. Można tu chyba nawet mówić o latach.
AW: Co zatem sprawiło, że trafiła Pani do szpitala?
KT: Kamienie żółciowe w pęcherzyku i zapalenie trzustki spowodowały, że dostałam się do szpitala w Wadowicach. Pamiętam tylko, że podano mi kroplówkę. Stamtąd trafiłam już na oddział hematologii do Krakowa z podejrzeniem szpiczaka.
AW: Czy wiedziała Pani, co to za choroba?
KT: Nie wiedziałam. W związku z tym nie bardzo też wiedziałam, co robić. Jednakże lekarz, który mnie przyjął, od początku do końca wyjaśnił mi wszystko, to znaczy co to za choroba i jak przebiega leczenie, a to pomogło mi podjąć decyzję o natychmiastowym pozostaniu w szpitalu na leczenie. Nigdzie nie szukałam też informacji o tej chorobie ani nie szukałam porady u innych lekarzy. Postanowiłam całkowicie zaufać lekarzowi prowadzącemu. Dopiero teraz, gdy zajrzałam do książki *Szpiczak mnogi – wybrane zagadnienia*, to z perspektywy czasu zdałam sobie sprawę, z jak ciężką chorobą mam do czynienia. Dopiero to uświadomiło mi powagę sytuacji. Wcześniej nie chciałam nic wiedzieć. Może nie chciałam dopuścić do siebie pewnych myśli? Trudno powiedzieć. Moje dzieci natomiast od początku czytały o szpiczaku w internecie, więc znały więcej szczegółów.
AW: Jak Pani zareagowała na wiadomość o chorobie?
KT: Muszę przyznać, że długo się zastanawiałam nad tym, jak to się stało, iż ja to tak spokojnie przyjęłam. Nie buntowałam się. Oczywiście były takie momenty, że wieczorem sobie popłakałam, ale nigdy nie pokazywałam tego przed rodziną. Poza tym wydaje mi się, że nic się nie dzieje bez przyczyny. Z jednej strony, może to wszystko było mi potrzebne, żebym troszkę się wyciszyła albo pomyślała wreszcie o sobie. Z drugiej strony, dobrze, że to ja zachorowałam, a nie na przykład moje dzieci. Nie wiem, jak bym to zniosła.

AW: Jak przebiegało leczenie?
KT: Przez pół roku brałam chemioterapię, na którą jeździłam 4 razy w tygodniu do Krakowa. To była chemia przygotowująca do autoprzeszczepu szpiku. W tym czasie byłam bardzo słaba i nie miałam apetytu. Następnie przeszłam przeszczep, a po kilku miesiącach zostałam doszczepiona. Muszę przyznać, że sam przeszczep nie jest niczym strasznym. Najgorszy jest okres chemioterapii przedprzeszczepowej oraz okres dochodzenia do siebie po zabiegu. Te wszystkie działania niepożądane leków powodowały na przykład, że nie zawsze mogłam kontrolować swoje potrzeby fizjologiczne. Było mi wtedy bardzo przykro ze względu na personel, który przecież tak bardzo się starał.
AW: Jak zareagowały dzieci na wiadomość o Pani chorobie?
KT: Przeżyły to mocno. Bardzo martwiłam się o to, żeby się nie załamały, chciałam, żeby żyły swoim życiem, a nie skupiały się na mojej chorobie. Pragnęłam je chronić. Czasami gdy leżałam w szpitalu, to zdarzało mi się nie odbierać telefonu, bo przecież nie chciałam mówić, że boli, że już nie daję rady. Później dowiadywałam się jednak z różnych stron, że i tak wszyscy to bardzo przeżyli. W każdym razie ja robiłam, ile mogłam, żeby życie jak najszybciej wróciło do normy. Kiedyś na przykład, gdy byłam po pierwszym przeszczepie, moi bliscy nie chcieli iść beze mnie na imieniny. Zmusiłam ich, żeby wzięli męża i jednak poszli się rozerwać. Trzeba przecież żyć dalej, a nie stać w miejscu i rozmyślać. W ten sposób zamęczylibyśmy się nawzajem.
AW: Jak mąż zareagował?
KT: Odegrał w tym wszystkim bardzo dużą rolę. Cały czas mnie wspierał. Pamiętam, że stał nade mną i pilnował, żebym jadła i żebym miała siłę do walki z tym wszystkim. Na szczęście był już w tym czasie na emeryturze, więc mógł przebywać ze mną. Nie wiem, jak bym sobie sama poradziła. Pamiętam, że ze wszystkim tak strasznie się ociągałam – z jedzeniem, z piciem, z lekarstwami itd., a on mnie nieustannie pilnował.
AW: Czyli rodzina stanowiła dla Pani największe wsparcie w chorobie?
KT: Tak, i tak jest do dzisiaj. Dzieci stały się wobec mnie wręcz nadopiekuńcze. Nieraz słyszę: „Mamo, nie wychodź, bo jest zimno", „Mamo, zjedz to", „Mamo, idź do lekarza", „Mamo, nie przemęczaj się" itp. Tak było od początku mojej choroby. Był okres, że musiałam pić około 2,5 litra napojów dziennie, do czego nie potrafiłam się zmusić. Dzieci wraz z mężem stały nade mną i odmierzały ilość płynów. Codziennie pilnowali, abym o określonej porze brała odpowiednie lekarstwa, gdyż ja – widząc liczbę tych tabletek – właściwie straciłam głowę i nie wiedziałam, kiedy i co zażywać. Przygotowali specjalne tabelki i często sprawdzali zestawienia. Gdy na przykład przez 2 miesiące nie mogłam się przemóc, aby wyjść na spacer, to stawała nade mną rodzinna armia, a ja co chwilę prosiłam choćby tylko o kilka minut zwłoki. Tak naprawdę czekałam, że może odpuszczą i dadzą mi spokój, ale byli uparci. Prawda jest taka, że sama – bez nich i bez ich pomocy – chyba bym zginęła. To oni właśnie byli źródłem mojej motywacji do walki.
AW: Czy inne osoby, znajomi lub przyjaciele, również byli w jakiś sposób pomocni?
KT: W czasie mojego leczenia ogromnie ważną rolę odegrał cały personel szpitala. Człowiek przebywa tam przecież podłamany, a zarówno pielęgniarki, jak i lekarze zawsze byli uprzejmi i uśmiechnięci. To bardzo mnie podbudowywało i czasami czułam się tak, jakbym była tam wśród osób bliskich, jak w domu. Niestety, jeśli chodzi o sąsiadów czy dalszych znajomych, nigdy się nie zdarzyło, żeby ktoś podszedł i zapytał, jak się czuję. Widziałam tylko, że ludzie w ukryciu szeptali albo wypytywali męża, gdy sam wychodził. Zdecydowanie wolałabym, żeby jednak ktoś mnie pytał osobiście, bo przecież choroba to nie wstyd. Dopiero po 3 latach niektóre osoby, z którymi pracowałam, podchodziły, początkowo zresztą dość niechętnie. Tłumaczyły się potem, że to dlatego, iż nie wiedziały,

jak ze mną rozmawiać. A ja chciałam, żeby ktoś pytał mnie wprost, co mi jest, a nie szeptał za plecami, bo przecież przed nikim nie ukrywaliśmy tego, że jestem chora.
AW: Czy wiara stanowiła dla Pani jakieś wsparcie?
KT: Tak, bardzo duże. Podobnie jak i dla mojej rodziny. Sądzę, że wszystko jest w rękach Boga. Na początku mojej choroby jeden z moich synów pojechał do Częstochowy i przywiózł mi stamtąd obrazek i różaniec, z którymi później codziennie zasypiałam.
AW: Jak teraz wygląda Pani życie z chorobą?
KT: Generalnie staram się nie myśleć o chorobie. Przypominam sobie, gdy zaczyna mnie coś boleć albo mam infekcję. Zmieniło się też przede wszystkim to, że obecnie bez zgody lekarza nie wezmę żadnego leku. Wcześniej, podobnie jak wielu ludzi, leczyłam sama przeziębienia, grypy, katar. Teraz nawet w przypadku zwykłego kataru konsultuję wszystko ze swoim lekarzem.
AW: Coś jeszcze zmieniło się pod wpływem choroby?
KT: Choroba spowodowała, że obecnie prowadzę o wiele spokojniejszy tryb życia. Wydaje mi się, że nie można tak gnać do przodu, tylko czasem trzeba przystanąć i pomyśleć. Bo dzisiaj jest tak, a jutro może już być całkiem inaczej. Zawsze byłam taka zagoniona, żyłam w biegu. Pracowałam, starałam się dbać o dom, a po pracy pomagałam jeszcze innym ludziom. W tej chwili swój czas poświęcam wyłącznie rodzinie. I nie chodzi o to, że wcześniej ich zaniedbywałam. Lubiłam jednak wyjść tu czy tam, do koleżanek. Byłam bardzo towarzyska, nie odbyły się beze mnie żadne imieniny czy urodziny i wszędzie było mnie pełno. W tej chwili czasami nawet nie mam ochoty nie tylko na podobne imprezy, ale i na rozmowę. Skupiłam się na rodzinie, na wnukach, mężu. Być może wynika to z pojawienia się jakiejś blokady wewnętrznej. Wcześniej byłam bardzo wesoła, nawet beztroska, a teraz – mimo że przecież cieszę się, iż żyję – to nie potrafię tak swobodnie odetchnąć. Gdzieś zatem ta choroba coś we mnie zostawiła. Chociaż generalnie nadal jestem optymistką i mam dalekosiężne plany, to zawsze dodaję „jak dożyję, jeśli Bóg da".
AW: Czy pojawiły się jakieś nowe plany pod wpływem choroby?
KT: Raczej nie. Podobnie jak wcześniej, chcę na przykład mieć tyle siły, by móc zajmować się wnuczką do czasu, gdy pójdzie do przedszkola. Chciałabym też jeszcze pomagać dzieciom. Jedynym takim nowym pomysłem jest to, by wreszcie wyjechać na jakieś wczasy, na przykład nad morze. Niemniej raczej cieszę się takimi codziennymi rzeczami. Tym, że wnuczki przychodzą, nabałaganią itd.
AW: Jakie byłoby Pani przesłanie dla innych chorych?
KT: Nie można się załamywać. Trzeba – jak to się mówi – wziąć byka za rogi, walczyć i wierzyć, że obecnie są tacy lekarze i takie lekarstwa, które pozwalają zwalczyć chorobę. Trzeba wierzyć, że się z tego wyjdzie, bo to dodaje siły. Pewnie, że człowiek czasami w duszy zastanawia się, co to będzie, ale to powinno być tak, iż zastanawianie się trwa pół godziny, a potem trzeba wziąć się do roboty.

Stanisława Winiarska, lat 63, leczy się od 6 lat. Mieszka z mężem w Tarnowie. Ma troje dzieci: dwóch synów i córkę.

AW: Jak zaczęła się Pani choroba?
SW: Właściwie nigdy nie chorowałam, nie byłam hospitalizowana. Zawsze byłam pełna energii i czynna zawodowo. Oczywiście przechodziłam badania okresowe i systematycznie chodziłam do ginekologa. Po jednej z kontroli mój ginekolog zalecił mi terapię hormonalną. Po pewnym czasie, szczególnie podczas wstawania z łóżka, zaczęłam odczuwać ból w części lędźwiowej kręgosłupa. Byłam coraz słabsza i miałam trudności z wchodzeniem po schodach. Lekarz rodzinny stwierdził, że to zapalenie nerwu kulszowego, i zlecił dalsze badania. Zrobiłam zdjęcie rentgenowskie kręgosłupa i okazało się, że w wielu miejscach jest on uszkodzony.
Udałam się do lekarza specjalisty, który skierował mnie do szpitala na bardziej szczegółowe badania. Wyniki wskazywały na to, że wszystko jest w porządku, ale coś musiało wzbudzić jego niepokój, ponieważ zlecił jeszcze badanie moczu dobowego. Wykazało ono obecność w moczu białka monoklonalnego i w konsekwencji, podejrzewając szpiczaka, dokonano biopsji szpiku. Następnie skierowano mnie na oddział hematologii do Krakowa, gdzie ostatecznie potwierdzono przypuszczenie.
AW: Czy wiedziała Pani, co to za choroba?
SW: Nie, nigdy wcześniej nie spotkałam się z tą chorobą. Wprawdzie lekarz, który skierował mnie na oddział hematologii, rozmawiał ze mną, ale nastawił mnie bardzo pozytywnie. Powiedział, że jest to choroba, którą z powodzeniem można leczyć. Początkowo, nawet wtedy, gdy wiedziałam już, że to nowotwór, starałam się o tym nie myśleć. Nie czytałam też na temat objawów, przebiegu i sposobów leczenia choroby ani nie wypytywałam lekarzy o szczegóły. Momentem przełomowym była – już podczas mojego leczenia – wizyta na oddziale hematologii, kiedy to otwarłam drzwi do jednej z sal szpitalnych i zobaczyłam pacjentki z podłączonymi kroplówkami, blade i bez włosów na głowach. Zaczęło do mnie docierać, że mam nowotwór. Przestraszyłam się, że będę musiała, tak jak hospitalizowane kobiety, przejść przez to wszystko.
AW: Czyli to był taki kluczowy moment, w którym zdała sobie Pani sprawę z powagi sytuacji?
SW: Tak, to był przełom. Bardzo się bałam. Pomyślałam, że to straszne, że tak poważnie zachorowałam, tym bardziej że mam ciężko chorego męża, który wymaga mojej nieustannej opieki. Był taki czas, kiedy po prostu załamałam się i musiałam zażywać leki na depresję.
AW: Jak zareagowały mąż i dzieci na wiadomość o Pani chorobie?
SW: Mąż od 37 lat choruje na stwardnienie rozsiane. Wciąż sam się porusza, ale sprawia mu to wiele trudności. Nie muszę chyba mówić, jak ciężki przebieg ma ta choroba. Wymaga ciągłej, szczególnej opieki, i to właściwie on oraz jego potrzeby przez te wszystkie

lata były zawsze w centrum mojej uwagi. Ale teraz również, kiedy na przykład gdzieś się wybieramy, najpierw pakuję jego „przybory" i lekarstwa, a dopiero potem swoje leki. Natomiast dzieci bardzo przeżywają moją chorobę, chociaż każde na swój sposób. I mimo że starają się nie pokazywać tego na zewnątrz, dowiaduję się od różnych zaprzyjaźnionych z moją rodziną osób, jak bardzo byli wstrząśnięci informacją o mojej chorobie i jak martwili się o mnie. To ja zawsze wszystko załatwiałam, byłam bardzo energiczna, pełna pomysłów i starałam się służyć im radą i pomocą.
AW: Jak wyglądało Pani leczenie?
SW: Leczenie polegało na tym, że w wyznaczonych przez lekarza prowadzącego terminach jeździłam na oddział hematologii do Krakowa, gdzie poddawano mnie chemioterapii. Jestem zadowolona z przebiegu leczenia, ale muszę zaznaczyć, że bardzo rygorystycznie stosuję się do wszelkich zaleceń.
AW: Czy przechodziła Pani przeszczep szpiku?
SW: Nie, nie było takiej potrzeby. W moim przypadku wcześnie rozpoznano chorobę i przede wszystkim bardzo dobrze działały leki, które mi podawano. Można więc powiedzieć, że choroba jest w stadium remisji. Lekarz prowadzący oczywiście poinformował mnie, że w moim przypadku, jeżeli zaistnieje taka konieczność, bierze pod uwagę przeszczep szpiku.
AW: Czy odczuła Pani jakieś działania niepożądane leków, które Pani zażywała i zażywa?
SW: W moim odczuciu pogorszył się mój wzrok, słuch i pamięć, nad czym szczególnie ubolewam. Równie dobrze jednak może to być związane z moim wiekiem.
AW: Czy mąż stanowi dla Pani jakieś wsparcie psychiczne w chorobie?
SW: Nieustannie mnie upomina, że mam trochę zwolnić tempo życia, nie wykonywać cięższych czynności, nie dźwigać i dużo odpoczywać. Niestety, w swoim stanie nie może mi w niczym pomóc. To mąż wymaga ciągłej uwagi, pomocy, opieki i rehabilitacji.
AW: Wiele mówi Pani o chorobie męża, w związku z tym chciałam zapytać, czy nie odczuwała Pani nigdy potrzeby, żeby to właśnie Panią zajmowano się w chorobie?
SW: Nie. To zwykle ja staram się pomagać innym i zajmować się innymi. Z tego właśnie czerpię siłę. Jak już wcześniej wspomniałam, mam dzieci i cudowne wnuki, którym to właśnie staram się pomagać na wszelkie sposoby.
AW: Czy wiara stanowiła dla Pani jakieś wsparcie psychiczne?
SW: Tak. Bardzo duże. Często wstępuję do kościoła choćby tylko na chwilę, aby „przystanąć", pomodlić się. Nigdy nie buntowałam się wobec woli mojego Boga, wobec tego, jak mnie doświadcza. Bywają oczywiście chwile zwątpienia i dni, kiedy ogarnia mnie przygnębienie. Wtedy jedynym lekarstwem jest jakieś zajęcie czy praca, którą zawsze umiem sobie znaleźć. Często jeżdżę do Sanktuarium Bożego Miłosierdzia w Łagiewnikach, mam też spore grono przyjaciół i znajomych. A wszystko po to, by zapomnieć, nie myśleć.
AW: Czy zmienił się Pani tryb życia na skutek choroby?
SW: Tryb życia raczej się nie zmienił. Może troszeczkę zwolniłam tempo. Staram się robić wszystko to, co robiłam dotychczas, czyli pracuję, sadzę rośliny w ogrodzie, podróżuję. Ostatnio byłam na przykład w Hiszpanii, a wcześniej w Ziemi Świętej. Ale pojawiły się też pewne ograniczenia. Zdarza się nieraz, że mąż się przewróci. Kiedyś radziłam sobie sama w takich przypadkach, ale w tej chwili ze względu na chorobę nie jest to możliwe. Muszą nam pomagać osoby trzecie, dzieci czy gosposia.
Zaczęłam przywiązywać dużą wagę do zdrowego trybu życia, zwłaszcza jeśli chodzi o przygotowywanie posiłków. Dużo czytam na ten temat, a później wspólnie przyrządzamy w domu zdrowe posiłki i napoje, na przykład herbatę z imbirem. Robię sama mnóstwo przetworów z owoców i warzyw: syropy, konfitury czy soki, które mają

właściwości lecznicze. Zawsze powtarzam moim dzieciom i wnukom, że na zdrowy organizm pracuje się całe życie.

AW: Czy pod wpływem choroby pojawiły się jakieś nowe plany?

SW: Tak, buduję nowy dom. Gdy tylko trochę zapomniałam o chorobie, wzięłam się do pracy. Szczególnie dużą radość sprawia mi perspektywa zagospodarowywania ogrodu, bo bardzo lubię hodować kwiaty i inne rośliny ozdobne. To moja największa pasja. Architektura domu została zaprojektowana pod kątem nie tylko naszych obecnych, ale i przyszłych potrzeb. Zdajemy sobie z mężem sprawę, że może być tak, iż nie minie go wózek inwalidzki.

AW: Jakie byłoby Pani przesłanie dla innych chorych?

SW: Chciałabym pozytywnie nastawić chorych, podobnie jak zrobił to lekarz, który u mnie rozpoznał szpiczaka. Powiedziałabym, że jest to wprawdzie choroba nieuleczalna, ale ludzie żyją z nią czasami nawet bardzo długo. Po prostu trzeba nauczyć się z nią żyć. Chorzy powinni też wzajemnie sobie pomagać, ale ostatecznie to każdy sam musi i powinien pokonywać trudności. Nie można się załamywać, bo to po pierwsze do niczego dobrego nie prowadzi, a po drugie można popełnić mnóstwo niepotrzebnych błędów. Podzieliłabym się również swoim doświadczeniem, zwłaszcza tym dotyczącym trybu życia oraz żywienia się w chorobie.

INDEKS

A
amyloidoza łańcuchów lekkich 95, 98–104
APTT 71, 72, 119, 120

B
badania przesiewowe 60, 214, 219
bezpieczeństwo szczepień 223–225
bisfosfoniany 20, 207, 233, 236
błona śluzowa i jej funkcje 229, 230
bodziec bólowy 193
ból
– incydentalny 195
– neuropatyczny 194, 197
– nocyceptywny 194
– przebijający 194
– receptorowy 194
buprenorfina 200, 205

C
CDAD (*Clostridium difficile associated disease*)
– czynniki rozwoju 219
– obraz kliniczny 219
choroba Rosaiego i Dorfmana (SHML)
– cechy charakterystyczne 51–52
– objawy 51
choroba von Willebranda 71–74
Clostridium difficile 219, 220, zob. też CDAD
CRAB 4, 83, 89, 112
cytomegalia 217, 218
czynniki progresji 114

D
dihydrokodeina 201
drabina analgetyczna 196

E
eutanazja 192

F
fentanyl 200, 205

G
gammapatia monoklonalna 163–165
granulocytopenia 221, 222

H
Haemophilus influenzae 215
hiperalgezja opioidowa 194
hiposplenizm 214–216

I
infekcje
– bakteryjne 218–220
– grzybicze 221
– pasożytnicze 220, 221
– wirusowe 217, 218

K
kauzalgia 194
ketamina 206
koanalgetyki 205–206
kodeina 201, 204
krioglobuliny 85
kryptoeutanazja 192

L
leczenie objawowe 191, 192
leki
– przeciwdepresyjne 196
– przeciwdrgawkowe 196
Listeria monocytogenes 218

M
makroglobulinemia Waldenströma
– leczenie 122, 123
– rozpoznanie 120–122
metadon 200, 205
metamizol 203
MGUS 3–4, 59–60, 95, 106, 114, 115, 172
modulacja 193
morfina 199, 200, 204
Mycobacterium tuberculosis 218, 220

N
nacieczenie opłucnej 82
nacieczenie otrzewnej 82
napromienianie
– radykalne 143
– paliatywne 143
nefropatia analgetyczna 202
Neisseria meningitidis 214, 215
neutropenia 222
niedokrwistość 20
niesteroidowe leki przeciwzapalne (NLPZ) 203

O
oksykodon 200, 201, 204
opioidy
– a uszkodzenie nerek 203–205
– działanie niepożądane 201
– silne 199–201
– słabe 201
opryszczka zwykła 217
opsonizacja 213
ortotanazja 192

P
pamifos 207
paracetamol 203
percepcja 193
plazmocytoma 159, 160
Pneumocistis jiroveci 221
POEMS zob. zespół POEMS
polineuropatia 194
proteinuria Bence'a i Jonesa 114
przeszczepienie komórek krwiotwórczych 127–131

R
redukcja dawek leków 20–21

S
seroprewalencja 217
SHML zob. choroba Rosaiego i Dorfmana
SMM 3, 4, 114, 115
Streptococcus pneumoniae 214
szpiczak kostny
– pierwotny 144, 145
– odosobniony 145, 146
szpiczak mnogi
– dyskrazje plazmocytowe 171–188
– IgA 25
– lokalizacja pozaszpikowa 79, 81, 160

– nabyta choroba von Willebranda 71–74
– naciek w obrębie oczodołu i mózgowia 89–92
– niedokrwistość 20
– niewydolność nerek 135–137
– postać agresywna z zajęciem układu nerwowego 35–39
– postać rodzinna 57–59
– protokoły (schematy) leczenia 6–19
– rekonstrukcja stawu biodrowego 65–67
– rozpoznanie 3, 4
– skórna manifestacja 25–34
– występowanie 5
– zmiany na błonie śluzowej jamy ustanej 230, 231
– zmiany w tkankach przyzębia 231

Ś

śledziona 213

T

test Freelite 166–168
test lateksowy 37, 163, 214
toksoplazmoza 220
Toxoplasma gondii 220
tramadol 201, 204
transdukcja 193
transmisja 193

W

wspomagane samobójstwo 192

Z

zaburzenia odporności humoralnej 216
zaburzenia odporności komórkowej 216, 217
zespół CDAD zob. CDAD
zespół POEMS 154, 155
zmiany na błonie śluzowej jamy ustanej 230, 231
zmiany w tkankach przyzębia 231

NOTATKI

978-83-932189-1-2_szpiczak_mnogi_t3_srodek.indd 283 2012-08-04 12:40:34